

## Cuerpos extraños vaginales: tres ejemplos en la posmenopausia

J. López-Olmos

Servicio de Ginecología. Hospital Arnau de Vilanova. Valencia. España.

### SUMMARY

We present 3 cases of vaginal foreign bodies in the postmenopause. In a 64 year old woman, a calcified plastic cap produced a vesicovaginal fistula. In a 56 year old woman a glass fragment embedded in the vagina caused postmenopausal metrorrhagia. And in a 52 year old woman who had used two Chinese balls during sexual games, the deepest could not be removed.

### INTRODUCCIÓN

Los cuerpos extraños en la vagina son la cuarta causa en frecuencia de la vulvovaginitis infantil inespecífica<sup>1</sup>. La vaginitis por cuerpo extraño supone el 3% de todas las vaginitis<sup>2</sup>.

Se han encontrado los más diversos objetos en la vagina en niñas de 2-3 años, que los introducen fortuitamente explorando sus orificios naturales. La lista es muy larga: botones, cerillas, gomas, caramelos, alubias, guisantes, perlas, lápices, alfileres del pelo, horquillas, capuchones de bolígrafo o rotulador, chinas, canicas, semillas, boquillas, etc., así como objetos de madera, plástico o hierro.

Como consecuencia, se produce una leucorrea fétida y sanguinolenta. El tratamiento es la extracción completa con anestesia.

En la edad adulta se utilizan diferentes objetos (huesos, tampones, bolas de billar, termómetros, botellas, vasos, lápices, vibradores o vegetales, como pepinos, zanahorias, frutas, etc.) como ayuda para la masturbación, en el intercurso sexual, bien por parte de la paciente o de su pareja, o por el agresor en el caso de asalto sexual.

En la actualidad es más frecuente hallar un cuerpo extraño en casos psiquiátricos, y como bultos colocados en la vagina para ocultar drogas de contrabando.



Fig 1. Caso 1. Fístula vesicovaginal. Capuchón de plástico totalmente calcificado.

En este trabajo presentamos 3 casos de cuerpos extraños vaginales (CEV) en adultas posmenopáusicas.

### CASOS CLÍNICOS

#### Caso 1

Este caso se ha descrito con más detalle<sup>3</sup>. Se trataba de una mujer de 64 años, obesa, con antecedentes de apendicectomía y depresión. Refería incontinencia urinaria de meses de evolución. En la urografía intravenosa, el aparato urinario superior era normal. En la cistografía se comprobó la incontinencia urinaria y se evidenció una posible fístula vesicovaginal. En la cistoscopia se apreció litiasis vesical sobre un divertículo y una gran fístula vesicovaginal cerca del trigono. Había una imagen de densidad calcio en la vagina, que en la exploración bajo anestesia era un cuerpo extraño vaginal, un tapón de plástico calcificado, en el pliegue de la pared vaginal. Tras cateterismo ureteral se practicó la corrección quirúrgica de la fístula por vía abdominal transvesical. El cuerpo extraño se extrajo y se expone en la figura 1. Este caso constituye un ejemplo de CEV en paciente psiquiátrica.

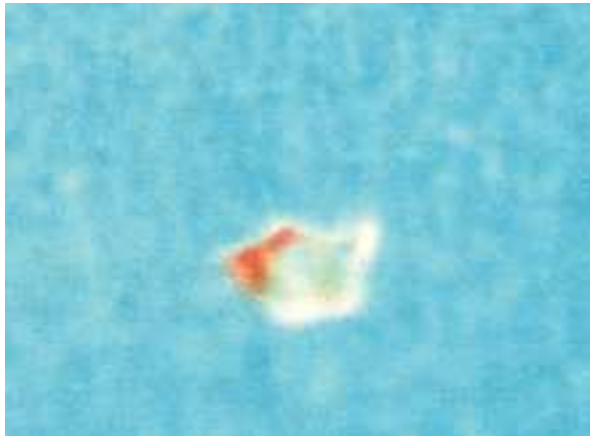


Fig. 2. Caso 2. Metrorragia posmenopáusica. Pequeño trozo de cristal.

### Caso 2

Mujer de 56 años, nuligesta, estéril primaria, con menopausia a los 50 años. Presentaba antecedentes de infección abdominal a los 14 años, alergia a la penicilina y había sido intervenida de quistes mamarios. Seguía un tratamiento hormonal sustitutivo (THS) de la menopausia, estrógenos más gestágenos, y con calcitonina y calcio, por dolores articulares; abandonó el tratamiento al año.

Acudió a nuestra consulta de menopausia, de urgencia, por metrorragia. En la exploración se observaron genitales atróficos y en fondo de vagina tenía clavado un pequeño trozo de cristal (fig. 2). Se extrajo y se tomó citología (informada de atrofia), y se practicó ecografía transvaginal con útero atrófico y línea endometrial (LE) de 3,8 mm. La paciente, diagnosticada recientemente de hipotiroidismo y en tratamiento con 50 mg/día de tiroxina, no acudió a reiniciar la THS. No pudo explicarnos cómo llegó dicho cristal al fondo de su vagina. Cree que podría haber ocurrido cuando se rompió un espejo (?).

### Caso 3

Mujer de 52 años, nuligesta, con antecedentes de histerectomía total más doble anexectomía por útero miomatoso. Seguía THS estrogénico de la menopausia. Consultó de urgencia porque durante el juego sexual con su pareja, le había introducido dos bolas chinas musicales (fig. 3), y no había podido extraer la segunda de ellas. Ésta se encontraba en el fondo de la vagina, perfectamente incrustada en la cúpula vaginal. Para extraerla introdujimos un dedo en la vagina



Fig. 3. Caso 3. Problema sexual. Bolas musicales chinas.

y otro en el recto, con la paciente en bipedestación, y mediante este segundo dedo, pudimos acceder a ella, hacerla descender y extraerla.

### COMENTARIOS Y DISCUSIÓN

El CEV produce sangrado y descarga maloliente, pero también infecciones urinarias de repetición y reflujo vesicouretral bilateral, como en el caso descrito por Yu<sup>4</sup>, en una niña de 4 años, por un supositorio con su capucha de plástico, que se había puesto 2 años antes por una infección respiratoria superior. Se retiró con el citoscopio pediátrico. A los 3 meses, con cistouretrografía ya no había reflujo vesicouretral.

En el caso referido por Sundararajan<sup>5</sup>, una niña de 12 años, algo retrasada, presentó un cuadro de infección urinaria con disuria, urgencia y frecuencia urinaria. El urinocultivo fue positivo para *Enterobacter cloacae*. Posteriormente al tratamiento antibiótico adecuado, acudió de nuevo con fiebre, vómitos y diarrea acuosa, sin síntomas urinarios. Se planteó el diagnóstico diferencial entre pielonefritis, sepsis y gastroenteritis viral. En la radiografía simple apareció un cuerpo extraño radioopaco, de 3 × 6 cm, en el área media de la pelvis. Bajo anestesia, se extrajo una pila alcalina, que bloqueaba el flujo de la orina al presionar en la cara posterior uretral, y una capucha de plástico de maquinilla de afeitar. Tenía una úlcera vaginal en la cara anterior de 2 × 2 cm. En este caso se pensó en la posibilidad de abuso sexual.

Wittich y Murray<sup>6</sup> presentan un caso de una mujer de 22 años, nuligesta, que había sido visitada por varios ginecólogos y con una laparotomía exploradora 2 años antes, sin resultado. Refería dolor pélvico de

más de 4 años y flujo vaginal sanguinolento y hediondo. Negaba actividad sexual. El diagnóstico se hizo mediante resonancia magnética nuclear (RMN), con la que se observó un CEV alto en el canal vaginal. Bajo anestesia se extrajo una capota de plástico de  $4 \times 3 \times 3$  cm con tejido necrótico alrededor. Se hicieron: laparoscopia, cistoscopia y rectoscopia, y todas resultaron negativas. La paciente no sabía ni cómo ni cuándo entró el objeto en la vagina. La ecografía no demuestra un objeto no metálico, pero la RMN sí lo hace. A veces el diagnóstico de CEV se hace por histerosalpingografía (HSG) o pielografías. Si el CEV no se observa con vaginoscopia o ecografía, es necesario realizar una RMN.

Le et al<sup>7</sup> describen un caso de CEV, un capuchón de plástico de  $3,2 \times 2,2$  cm en la vagina posterior, en una mujer de 21 años, con dispareunia y descarga vaginal maloliente durante 5 años. Había consultado durante 2 años por infertilidad. El CEV estaba encerrado en la cúpula vaginal con una cápsula reactiva que desplazaba el útero y el cérvix. Se observó mediante RMN. En el tratamiento, tras la escisión, también del tejido de granulación, se dejó un molde vaginal 3 días para evitar estenosis. Posteriormente se utilizaron dilatadores en su domicilio. Para el diagnóstico de CEV crónico se necesita un alto grado de sospecha. El estado de gran inflamación produce una cápsula que encierra el objeto. La RMN ayuda al diagnóstico al observar la anatomía.

Emge<sup>8</sup> describe un caso en una gestante de 7 meses, que durante la actividad sexual se introdujo una naranja en la vagina. No se pudo extraer, y fue necesario el ingreso hospitalario y el uso del fórceps obstétrico en la sala de partos. La naranja tenía 7,8 cm de diámetro.

Pelosi et al<sup>9</sup> refieren 2 casos (una naranja y una berenjena), en los que para la extracción se utilizaron la ventosa obstétrica con campana blanda. Advierten que es mejor que el fórceps para objetos redondos, duros y planos o lisos.

Nicholls<sup>10</sup> presenta un caso curioso: el de una mujer de 87 años a la que por muerte inexplicada se le practicó la autopsia. En la evisceración notaron masa en la vagina, encontrando un brazalete de jade de 65 mm de diámetro, sobre el orificio cervical y pegado a la mucosa vaginal. Se había producido un túnel con epitelización alrededor, pero no había fístula. Al parecer lo ocultó en la vagina durante los años cuarenta, para evitar que se lo requisaran durante la guerra.

Las secuelas que producen los cuerpos extraños<sup>8</sup> son las lesiones traumáticas (de vagina, vejiga, recto y uretra), las infecciones, las estenosis, aunque las más frecuentes son las fístulas: vesicovaginal, rectovaginal y uterovaginal.

Así, Bisntock et al<sup>11</sup> presentan un caso de fístula vesicovaginal y ureterovaginal combinada, por un CEV en una mujer de 52 años. Refería leucorrea sucia y maloliente y una masa dura de 4 cm en la vagina posterior y perirrectal. Bajo anestesia, se extrajo la capota calcificada de un aerosol desodorante. Como posteriormente presentó incontinencia urinaria, se diagnosticó fístula vesicovaginal, que se reparó, y en un segundo tiempo fístula ureterovaginal, practicándose ureteroneocistectomía. La presión del cuerpo extraño produce necrosis del tejido y, posteriormente, la fístula.

Arikan et al<sup>12</sup> presentan un caso de fístula vesicovaginal por CEV en una joven de 18 años, con incontinencia urinaria de más de 7 meses y descarga maloliente. En la radiografía simple se observó el CEV en la pelvis. Mediante el test azul de metileno en la vejiga se comprobó la fístula, así como mediante tomografía axial computarizada (TAC). Era un capuchón plástico de aerosol, que utilizó en la masturbación.

O'Hanlan y Westphal<sup>13</sup> presentan un caso en una joven de 19 años de CEV que perforó el retroperitoneo. Fue intervenida a los 16 y 17 años de sendas laparotomías, por quiste anexial derecho y absceso tuboovárico crónico izquierdo. Consultó por dolor recurrente, apreciándose una masa exofítica de 4-5 cm que protruía en el lado superior izquierdo de la vagina. Por ecografía, tacto renal y TAC, se sospechó de absceso o sarcoma de partes blandas. En la laparotomía, al abrir el retroperitoneo, se encontró una capota plástica de botellín de vaporizador de  $3,7 \times 3,8$  cm. Se la colocó a los 12 años, y tuvo leucorrea maloliente persistente, lo que la indujo al aislamiento social en el colegio. En los casos de vulvovaginitis recurrente en jóvenes, hay que pensar en CEV, y practicar un examen bajo anestesia. Este caso ilustra otra de las posibles complicaciones de los CEV.

Jaluvka y Novak<sup>14</sup> presentan 3 casos en la posmenopausia y en ancianas. Mujeres de 81, 73 y 69 años, que se habían colocado el CEV ellas mismas. En un caso llevó el CEV durante 7 años. En 2 casos fue por estimulación sexual, situación problemática en personas de esta edad.

Según la clasificación de Füh de 1926 de la etiología del CEV hay varios grupos de CEV: *a)* como tratamiento; *b)* como contraceptivo; *e)* para inducción de aborto; *d)* para estimulación sexual, y *c)* por penetración en los genitales desde otros lugares.

A continuación se describen 3 casos del grupo d):

1. Mujer de 81 años, que con una botellita para ducha vaginal y el dedil de un guante, había realizado un falo para la masturbación, dos veces por semana.

2. Mujer de 73 años, que acudió al hospital por miocardiopatía. Tenía una pequeña botella cilíndrica de cristal, de 3 × 3 cm, cerca del cuello.

3. Mujer de 69 años, con una pequeña botella de cristal en la vagina, introducida por su marido 7 años antes, porque no les era posible realizar el coito. Se olvidaron, y cuando él murió ella consultó.

La razón para consultar tarde (años) al médico, es el apuro o vergüenza. Es común dar pseudoexplicaciones, con tal de evitar el admitir la situación sexual.

Finalmente, cabe añadir nuestros casos, también ocurridos en la posmenopausia, un capuchón de plástico calcificado, que tras años ocasiona una fístula vesicovaginal, en una mujer depresiva, que lo utilizó para la masturbación; un pequeño cristal clavado en la vagina, y que hizo consultar a la paciente por metrorragia posmenopáusica, cuando ya no utilizaba la THS, y unas bolas chinas que utilizaron como juego sexual, sin poder extraer la segunda al quedar enclavada en el fondo vaginal.

#### RESUMEN

Presentamos 3 casos de cuerpos extraños vaginales en la posmenopausia. Una mujer de 62 años, con un capuchón de plástico calcificado que produce una fístula vesicovaginal; una mujer de 56 años, con un trozo de cristal clavado en la vagina que produce metrorragia posmenopáusica, y en una mujer de 52 años, con unas bolas chinas empleadas en el juego sexual, no pudiendo extraer la más profunda.

#### BIBLIOGRAFÍA

1. Dougherty CM. Infancia y época prepuberal, en ginecología y obstetricia. En: Romney, Gray, Little, Merrill, Quilligan, Stander, editores. Cuidado integral de la mujer. Cap. 8. Barcelona: Salvat, 1979; 132.
2. Sensiron D. Manual de ginecología pediátrica. Barcelona: Masson, 1985.
3. Picurelli L, López-Olmos J, Sendra A, Tramoyeres A. Fístula vesicovaginal por cuerpo extraño en vagina. *Actas Urol Esp* 1997; 21: 511-512.
4. Yu TJ. Urinary tract infection with a neglected vaginal foreign body. *J Urol* 1997; 157: 1475-1476.
5. Sundararajan A. Index of suspicion: case 1. *Pediatr Rev* 1998; 19: 173-174.
6. Wittich AC, Murray JE. Intravaginal foreign body of long duration: a case report. *Am J Obstet Gynecol* 1993; 169: 211-212.
7. Le SQ, Chantilis SJ, Carr DR. Atypical presentation of a vaginal foreign body. *Obstet Gynecol* 1996; 88: 736.
8. Emge KR. Vaginal foreign body extraction by forceps: a case report. *Am J Obstet Gynecol* 1992; 167: 514-515.
9. Pelosi MA, Giblin S, Pelosi MA III. Vaginal foreign body extraction by obstetric soft vacuum cup: an alternative to forceps [carta]. *Am J Obstet Gynecol* 1993; 168: 1891-1892.
10. Nicholls J. An unusual vaginal foreign body. *Aust NZJ. Obstet Gynecol* 1993; 33: 101-102.
11. Binstock NA, Senrad N, Dubow L, Watring W. Combined vesicovaginal-ureterovaginal fistulas associated with a vaginal foreign body. *Obstet Gynecol* 1990; 76: 918-921.
12. Arikan N, Türkölmez K, Aytac S, Gögüs O. Vesicovaginal fistula associated with a vaginal foreign body. *BJU Int* 2000; 85: 375-376.
13. O'Hanlan KA, Westphal LM. First report of a vaginal foreign body perforation into the retroperitoneum. *Am J Obstet Gynecol* 1995; 173: 962-964.
14. Jaluvka V, Novak A. Vaginal foreign bodies in women in postmenopause and in senium. *Eur J Obstet Gynecol Reprod Biol* 1995; 61: 167-169.