



# CIRUGÍA y CIRUJANOS

Órgano de difusión científica de la Academia Mexicana de Cirugía  
Fundada en 1933

[www.amc.org.mx](http://www.amc.org.mx) [www.elsevier.es/circir](http://www.elsevier.es/circir)



## CASO CLÍNICO

### Tratamiento de hernia discal torácica. Reporte de 2 casos



Mauricio Leonardo Picado-Baca<sup>a,\*</sup>, José Nicolás Mireles-Cano<sup>a</sup>,  
Víctor Manuel León-Meza<sup>b</sup>, Oscar Guillermo García-González<sup>a</sup>  
y Alejandro Ramos-Trujillo<sup>a</sup>

<sup>a</sup> Departamento de Neurocirugía y Unidad de Cirugía de Columna, Hospital Regional de Alta Especialidad del Bajío, León, Guanajuato, México

<sup>b</sup> Departamento de Neurocirugía y Unidad de Cirugía de Columna, Hospital Aranda de la Parra, León, Guanajuato, México

Recibido el 2 de marzo de 2015; aceptado el 19 de mayo de 2015

Disponible en Internet el 28 de diciembre de 2015

#### PALABRAS CLAVE

Hernia discal;  
Hernia torácica;  
Compresión medular

#### Resumen

**Antecedentes:** Las hernias de disco intervertebral torácicas son una causa poco habitual de compresión medular. Su frecuencia varía entre el 0.15% al 1.7% de todas las hernias de disco, de las cuales producen síntomas del 0.5% al 0.8%.

**Casos clínicos:** *Caso 1.* Paciente mujer, de 50 años de edad, que inicia con dolor y ardor en el hemitórax izquierdo de 4 meses de evolución; tratada como cuadro herpético sin obtener mejoría. Acude con 13 días de agudización del cuadro clínico. En el examen físico presentaba paraparesia asimétrica, miembro pélvico inferior izquierdo 1/5 y miembro pélvico derecho 3/5, además de nivel sensorial T8 con Babinski izquierdo positivo. Se diagnosticó hernia discal torácica en el espacio T8-T9.

*Caso 2.* Paciente mujer de 55 años de edad, con antecedente de presentar dolor en el área lumbar de 5 años de evolución, más dolor radicular que se irradiaba al miembro pélvico derecho, dolor 10/10 en la escala visual análoga; al examen físico: fuerza muscular 5/5, sensibilidad en todos los dermatomas normales, los reflejos eran normales, Babinski derecho positivo. Se diagnosticó hernia discal torácica nivel T7-T8.

**Discusión:** Por las condiciones anatómicas en las que se encuentra este tipo de hernia, consideramos que el abordaje posterolateral extracavitario debe ser el procedimiento de elección en situaciones en las que nos proponemos realizar a la vez descompresión anterior y fijación con instrumental posterior.

**Conclusión:** A pesar de los diferentes aspectos anatómicos que hacen especial esta zona, se logró obtener resultados satisfactorios para ambos casos.

© 2015 Academia Mexicana de Cirugía A.C. Publicado por Masson Doyma México S.A. Este es un artículo Open Access bajo la licencia CC BY-NC-ND (<http://creativecommons.org/licenses/by-nc-nd/4.0/>).

\* Autor para correspondencia: Hospital Regional de Alta Especialidad del Bajío, Blvd Milenio No.130, Col. San Carlos la Roncha. C.P. 37660 León, Guanajuato, México. Teléfono: +52 477 2569 626.

Correo electrónico: [guiamayoramigo2001@yahoo.com](mailto:guiamayoramigo2001@yahoo.com) (M.L. Picado-Baca).

<http://dx.doi.org/10.1016/j.circir.2015.11.001>

0009-7411/© 2015 Academia Mexicana de Cirugía A.C. Publicado por Masson Doyma México S.A. Este es un artículo Open Access bajo la licencia CC BY-NC-ND (<http://creativecommons.org/licenses/by-nc-nd/4.0/>).

**KEYWORDS**

Herniated disc;  
Thoracic hernia;  
Spinal cord  
compression

**Treatment of thoracic disc herniation. Case report****Abstract**

**Background:** Herniated thoracic intervertebral disc is a rare cause of spinal cord compression. Its frequency varies from 0.15% to 1.7% of all disc herniations, and produces symptoms in 0.5% to 0.8%.

**Clinical cases:** *Case 1.* A 50-year-old woman, with pain and burning sensation in left hemithorax of four months of onset. It was treated as a herpetic syndrome, with no improvement. She was seen after thirteen days of exacerbation of clinical symptoms. The physical examination showed asymmetric paraparesis, lower left pelvic limb 1/5, and right pelvic limb 3/5, sensory level T8, with left Babinski positive. A thoracic disc herniation in space T8-T9 was diagnosed.

*Case 2.* A 55-year-old patient with a history of presenting pain in lumbar area of 5 years onset. She also had radicular pain that radiated to the right pelvic limb, with intensity 10/10 on a Visual Analogue Scale. Her physical examination showed muscle strength 5/5, with normal sensitivity in all dermatomes and tendon reflexes, and a positive right Babinski. Thoracic disc herniation T7-T8 level was diagnosed.

**Discussion:** Due to anatomical conditions that define this type of hernia, the extracavitary posterolateral approach should be the recommended surgical procedure when the simultaneously performed anterior decompression and fixation with posterior instrumentation are the treatments proposed.

**Conclusion:** Despite the different anatomical structures of this special area, it was possible to obtain satisfactory results for both clinical cases.

© 2015 Academia Mexicana de Cirugía A.C. Published by Masson Doyma México S.A. This is an open access article under the CC BY-NC-ND license (<http://creativecommons.org/licenses/by-nc-nd/4.0/>).

**Antecedentes**

En el diagnóstico diferencial del dolor torácico es importante considerar diferentes causas, ya que poco se piensa en la hernia torácica debido a su baja incidencia; de ahí la importancia de presentar estos casos para considerarlos dentro de los posibles diagnósticos y, solo así, se dará el tratamiento adecuado.

Las hernias de disco intervertebral torácicas son una causa poco habitual de compresión medular, su frecuencia varía entre el 0.15% al 1.7% de todas las hernias de disco, de las cuales producen síntomas del 0.5% al 0.8%. Su mayor incidencia es de la tercera a la quinta década de la vida y no existe diferencia en cuanto al sexo; suelen ser únicas y la localización más frecuente es entre T9 y T12<sup>1,2</sup>.

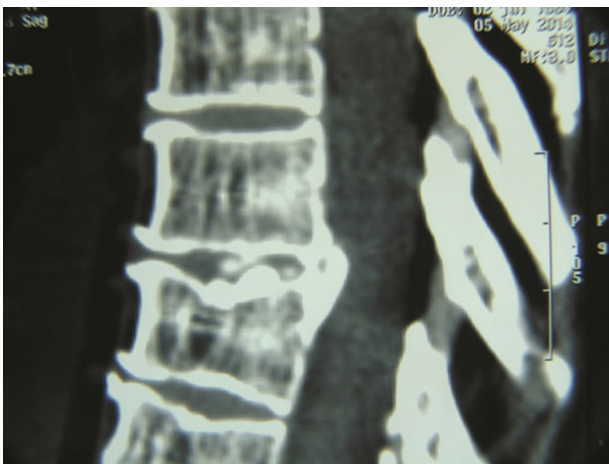
El primer caso reportado en la literatura de hernia discal con afectación medular fue descrito por Key<sup>3</sup> en 1838. Desde sus inicios estas hernias son un reto diagnóstico para los cirujanos de columna, debido fundamentalmente a la localización de la lesión, siendo en muchas ocasiones anterior a la médula y, por lo tanto, difícilmente abordable, y con alto riesgo neurológico por la tradicional vía posterior de la laminectomía. Por otro lado, el concepto biomecánico de estabilidad vertebral. El abordaje posterolateral extracavitario es una modificación de un procedimiento similar, usado inicialmente por Alexander<sup>4</sup> y Capener<sup>5</sup> para el tratamiento quirúrgico de la espondilitis tuberculosa, y es conocido por costotranssectomía y racotomía (derivado de raquis).

La tradicional laminectomía dorsal ha quedado obsoleta, y en muchas ocasiones contraindicada para procesos patológicos situados ventralmente en el canal espinal dorsal<sup>6</sup>.

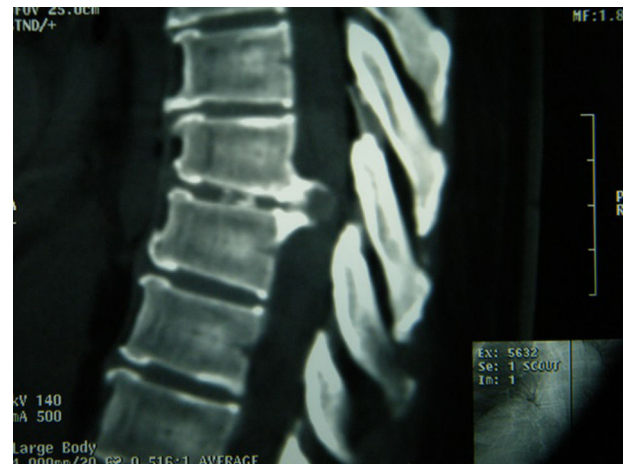
El abordaje posterolateral extracavitario, también llamado por Larson<sup>7</sup> abordaje lateral extrapleural y extraperitoneal, fue con el que le dimos solución a los casos presentados. A continuación queremos presentar nuestra experiencia al respecto de 2 casos clínicos de hernia torácica.

**Casos clínicos****Caso 1**

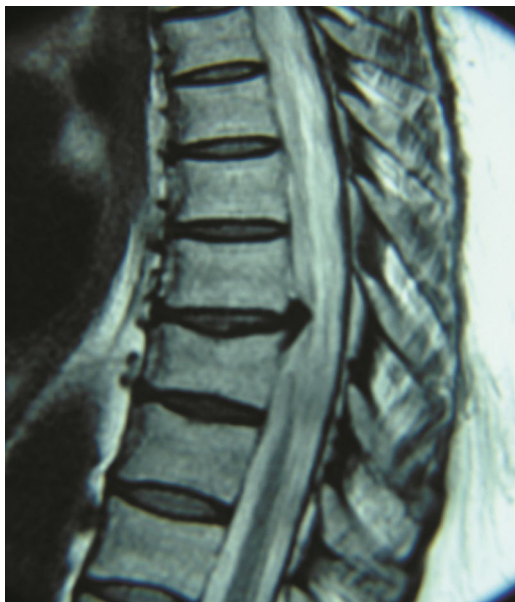Paciente mujer de 50 años de edad, con antecedente quirúrgico de colecistectomía, y antecedentes personales patológicos de: obesidad, hipertensión arterial sistémica, diabetes mellitus y alergia a las penicilinas. Cuatro meses antes presentó dolor y ardor en el hemitórax izquierdo de 4 meses de evolución, que inicialmente fue tratado como cuadro herpético, sin resultados satisfactorios, hasta su agudización 13 días antes de llegar a nuestro servicio. Refiere que al realizar esfuerzo físico aumenta el dolor, e incluso incapacidad para la deambulación por debilidad progresiva; con estas características es ingresada y sometida a protocolo de estudio a través de estudios de imagen, en los que se detectó hernia discal en el espacio T8-T9, parasagital izquierda (figs. 1 y 2). Al examen físico neurológico presentaba paraparesia asimétrica con fuerza muscular del miembro pélvico izquierdo 1/5, miembro pélvico derecho 3/5, además de nivel sensorial T6 con Babinski izquierdo positivo y respuesta plantar derecha al estímulo de forma



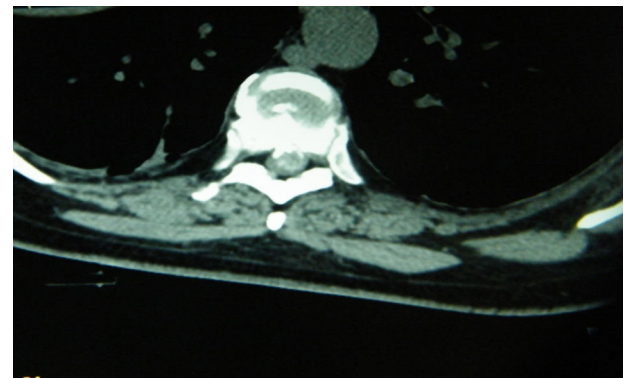
**Figura 1** Tomografía corte sagital donde se demuestra hernia T8-T9. Caso 1.



**Figura 3** Tomografía corte sagital donde se demuestra hernia T7-T8. Caso 2.



**Figura 2** Resonancia magnética corte sagital: hernia comprimiendo la médula espinal. Caso 1.



**Figura 4** Tomografía corte axial en la que se evidencia hernia calcificada izquierda. Caso 2.

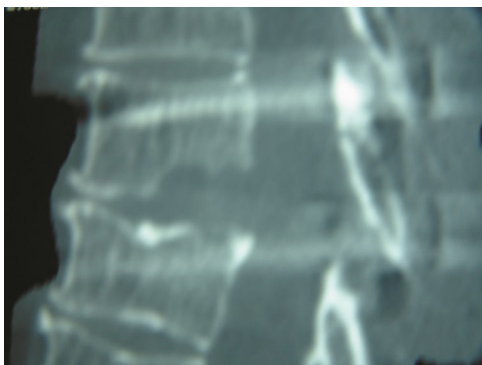
normal. Con todos los datos antes encontrados decidimos que el mejor tratamiento para ella debía ser quirúrgico.

### Caso 2

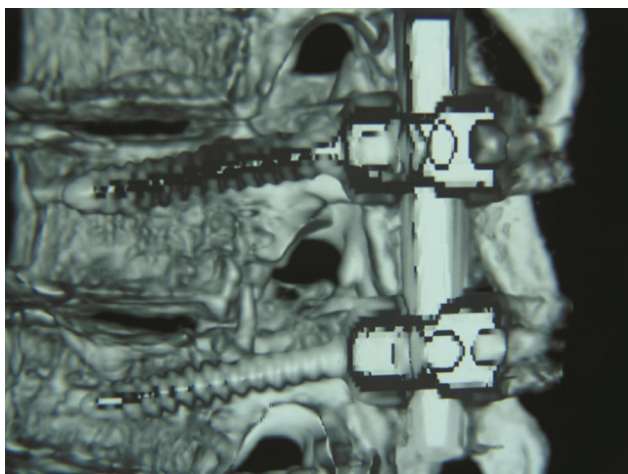
Paciente mujer de 55 años de edad, con historia de dolor de 5 años de evolución en el área lumbar, acompañado de dolor radicular que se irradiaba al miembro pélvico derecho, que fue de 10/10 en la escala visual análoga. Examen físico: fuerza muscular 5/5, sensibilidad en todos los dermatomas normales, reflejos para L4 y L5 eran normales, Babinski derecho positivo. Se realiza protocolo de imagen y se diagnosticó hernia discal torácica nivel T7-T8 (figs. 3 y 4), llegando a la conclusión de que era necesario un procedimiento quirúrgico.

### Procedimiento quirúrgico

Colocamos a la paciente en posición de decúbito prono con soportes laterales. Se realizó una incisión en palo de hockey o forma de L mayúscula que se aborda por el lado izquierdo. Una vez rechazado el amplio colgajo de piel y tejido subcutáneo, incidimos en la fascia y se procedió posteriormente a incidir sobre los músculos paravertebrales en incisión longitudinal de forma subperióstica; posteriormente se efectuó incisión transversa para lograr la visión de la unión costo-transversa, donde posteriormente se procedió a realizar la resección de la cabeza costal, así como se retiró lámina y el área pedicular de forma parcial, hasta encontrarnos con la duramadre y exponer el disco intervertebral herniado para discectomía necesitando hacer uso de fresa neumática (Midas Rex® Curved Bur) por encontrarse calcificado, pero se logró retirar por completo con sumo cuidado. Todo esto se realizó bajo visión con microscopio (OPMI Pentero 900) (fig. 5). Se colocó posteriormente, para dar estabilidad, 2 tornillos transpediculares (SGL® LFC) en conjunto con una barra, todos estos de titanio (fig. 6); durante todo el procedimiento se contó con monitorización por neurofisiología, que verificó el bienestar neurológico.



**Figura 5** Tomografía corte sagital donde se demuestra resección total de la hernia. Caso 1.



**Figura 6** Tomografía corte sagital donde se observan tornillos y barras bien colocados.

### Caso 1

La paciente presentó una evolución posquirúrgica satisfactoria, con mejoría de la sintomatología, y egresó a las 48 h después del evento quirúrgico, con herida limpia.

Realizamos una nueva valoración 2 semanas después de realizado el evento quirúrgico. La paciente llegó a nuestro servicio deambulando con ayuda de andadera, la examinamos y encontramos: sensibilidad normal en todos los dermatomas evaluados, a excepción de T8, en la cual había presencia de disestesia, según su distribución anatómica de predominio lateral izquierdo; con respecto a la fuerza muscular se evalúan miotomas en ambos miembros inferiores, encontrando fuerza muscular del miembro pélvico derecho 4/5 y en el miembro pélvico izquierdo 3/5.

### Caso 2

La paciente evolucionó de forma satisfactoria, obteniéndose desaparición de Babinski, del dolor lumbar y con mejoría de su calidad de vida.

Evaluados según la escala de la *American Academies of Orthopaedic Surgeons*<sup>8</sup>, se examinaron los reflejos de L4, S1,

encontrándose en parámetros normales; se buscó reproducir Babinsky y *clonus*, los cuales se encontraron negativos.

Era evidente la satisfacción de la paciente con respecto a su evolución después del tratamiento. Se evaluó la herida quirúrgica, encontrándose sin datos de infección y con buena cicatrización, por lo que procedimos a retirar los puntos de sutura, terminando dicha acción sin eventualidad; se obtuvieron controles tomográficos en donde se podía evidenciar el éxito obtenido con la técnica empleada, el cual conjugaba los aspectos morfológicos que se observan en correspondencia directa con la mejoría clínica de la paciente en estudio, que ya había iniciado su terapia física y de rehabilitación para su adaptación a su vida cotidiana.

### Discusión

Una vez que se tiene el diagnóstico de certeza de hernia discal torácica es el momento para decidir respecto al mejor tratamiento, de tal forma que el paciente pueda beneficiarse de los resultados obtenidos<sup>9</sup>.

Es importante recordar que la hernia discal torácica es poco frecuente y de difícil diagnóstico y, por lo tanto, es un problema complejo para su tratamiento, además de que existen aspectos anatómicos que diferencian de forma característica la columna dorsal de otras regiones vertebrales. Primero, el mayor espacio ocupado por la médula en relación con el tamaño del conducto vertebral, aunque la médula tenga aquí un pequeño volumen. Segundo, la existencia de un espacio subaracnoideo igualmente pequeño. Y tercero, la escasez del aporte sanguíneo, particularmente entre T4-T9. Estos son aspectos relevantes que se deben tener en cuenta en el momento de tomar la decisión para el abordaje quirúrgico adecuado; es de conocimiento reciente las técnicas de toracoscopia que han sido ampliamente utilizadas en diferentes enfermedades; esta técnica también se utiliza en la hernia discal torácica al ser mínimamente invasiva, y obtiene buenos resultados y, por lo tanto, ha revolucionado el tratamiento en las lesiones de la columna dorsal<sup>10</sup>.

A pesar de los excelentes resultados obtenidos con la técnica antes mencionada, la elección del caso en el que se puede utilizar constituye un aspecto muy importante; nosotros consideramos que para nuestras pacientes en particular, por encontrarse calcificadas, sería imposible la disectomía videoasistida. Otro aspecto a tener en cuenta es el principio de estabilidad que en muchas ocasiones pasa desapercibido.

Tomando en consideración lo anterior el abordaje posterolateral extracavitario nos parece el procedimiento de elección en situaciones en las que nos proponemos realizar a la vez descompresión anterior y fijación con instrumental posterior, y estamos de acuerdo con lo propuesto por *Escribano y Clavel*<sup>11</sup> y con otros autores<sup>12,13</sup>.

### Conclusión

En pacientes con características fisiopatológicas y con hernias torácicas en ubicación lateral, el abordaje más adecuado es el posterolateral.



## Responsabilidades éticas

**Protección de personas y animales.** Los autores declaran que para esta investigación no se han realizado experimentos en seres humanos ni en animales.

**Confidencialidad de los datos.** Los autores declaran que han seguido los protocolos de su centro de trabajo sobre la publicación de datos de pacientes.

**Derecho a la privacidad y consentimiento informado.** Los autores declaran que en este artículo no aparecen datos de pacientes.

## Agradecimientos

A la Dra. Titania Acosta Hernández por el apoyo técnico en la elaboración de este documento.

## Conflicto de intereses

Los autores declaran no tener ningún conflicto de intereses en este trabajo.

## Bibliografía

1. Arce CA, Dohrmann GJ. Thoracic disc herniation: Improved diagnosis with computed tomographic scanning and a review of the literature. *Surg Neurol.* 1985;23:356–61.
2. Maiman DJ, Larson SJ, Luck E, El-Ghatit A. Lateral extracavitary approach to the spine for thoracic disc herniation: Report of 23 cases. *Neurosurgery.* 1984;14:178–82.
3. Key CA. On paraplegia depending on disease of the ligaments of the spine. *Guy's Hospital Rep.* 1838;3:17–34.
4. Alexander GL. Neurological complications of spinal tuberculosis. *Proc Roy Soc Med.* 1946;39:730–4.
5. Capener N. The evolution of lateral rachotomy. *J Bone Joint Surg.* 1954;36B:173–9.
6. Clavel Escribano M, Laria Fernández C, Gómez Taborga F, Onzain Beobide, Olier Arenas J. Tratamiento quirúrgico de las fracturas dorsales y lumbares. *Rev Ortop Traum.* 1986;30(1B):301-309.
7. Larson SJ. The lateral extrapleural and extraperitoneal approaches to the thoracic and lumbar spine. En: Ruge D, Wiltse L, editores. *Spinal disorders. Diagnosis and treatment.* Philadelphia: Lea & Febiger; 1977. p. 137–42.
8. Hopefeld S, Hutton R. Neurología ortopédica. 1.<sup>a</sup> ed., 15.<sup>a</sup> reimp. México D.F.: El Manual Moderno; 2009. p. 170.
9. Stillernan CB, Weiss MH. Principles of surgical approaches to the thoracic spine. En: Tarlov EC, editor. *Neurosurgical treatment of disorders of the thoracic spine.* Park Ridge, Illinois: AANS; 1991. p. 1–19.
10. Han P, Kenny K, Dickman C. Thoracoscopic approaches to the thoracic spine: Experience with 241 surgical procedure. *Neurosurgery.* 2002;51:52-88-95.
11. Escribano Clavel M, Laria Clavel P. El abordaje postero-lateral extracavitario a la columna dorsal. *Neurocirugía.* 1996;7:119–25.
12. Black P. Laminotomy/medial facet approach in the excision of thoracic disc herniation. MCP Hahnemann University, Philadelphia, Pennsylvania. *Neurosurg Focus.* 2000;9:E6.
13. Surgery for thoracic disc disease. Complication avoidance: Overview and management. Cleveland, Ohio. *Neurosurg Focus.* 2000;9:e13.