CIR ESP. 2022;100(Espec Congr 2):526

Cirugía Española

www.elsevier.es/cirugia

P-328 - TUMORACIÓN AXILAR DE PARTES BLANDAS CON DIAGNÓSTICO DE PLASMOCITOMA EXTRAMEDULAR SOLITARIO

Cancelas Felgueras, Mª Dolores; Rodríguez Gómez, Lorena; Cervera Celdrán, Iria; Cagigal Ortega, Elima; García Domínguez, Antonio; Álvarez Cuiñas, Ana; Serrano García, Rosa María; Martín Ramiro, Javier

Hospital Universitario Severo Ochoa, Leganés.

Resumen

Introducción: Presentamos el caso de un plasmocitoma extramedular solitario (PES) en una localización inusual. El PES es una forma de neoplasia de células plasmáticas que se presenta como lesión única de tejidos blandos, pudiendo confundirse en ocasiones con patología benigna de partes blandas. Representa el 3% de las neoplasias de células plasmáticas, con mayor incidencia en varones de 55-60 años. La localización más habitual es cabeza y cuello, siendo frecuente la epistaxis, rinorrea u obstrucción nasal (45-80%). La afectación del tejido conectivo y tejidos blandos a modo de masa es menos frecuente. Para su diagnóstico se deben descartar otras neoplasias como el mieloma múltiple (MM) o la macroglobulinemia de Waldenström (MW). En las pruebas complementarias se presenta como biopsia con células plasmáticas clonales, 18F-FDG PET/TAC sin lesiones líticas ni metabólicas, biopsia medula ósea (BMO) sin células plasmáticas clonales o < 10% y sin células linfoplasmáticas clonales (típicas de MW) y ausencia de anemia, hipercalcemia o insuficiencia renal atribuibles al MM.

Caso clínico: Varón de 49 años sin antecedentes personales de interés, que acudió a consulta por tumoración axilar izquierda de 1 mes de evolución. No refería dolor ni otra sintomatología asociada. En la exploración se evidenció una tumoración de 7 cm, indurada, no dolorosa, adherida a planos profundos, de bordes redondeados y lisos. Se solicitó ecografía apreciándose masa axilar sólida de 6 × 3 cm de diámetro, heterogénea, con abundante vascularización arterial y venosa periférica y central, sugerente de tumoración de partes blandas sin poder descartar malignidad. Se realizó TAC toraco-abdomino-pélvico para completar el estudio, encontrando entre sus diagnósticos diferenciales adenopatía o tumoración de partes blandas sospechosa de malignidad. La biopsia percutánea obtuvo una proliferación de células plasmáticas con alteraciones morfológicas e inmunohistoquímica compatible con plasmocitoma o mieloma con afectación extramedular. Analíticamente el paciente no presentó afectación renal, anemia ni hipercalcemia. El proteinograma evidenció un pico monoclonal de IgA (448 mg/dL). En el resto de los estudios realizados (biopsia de médula ósea y PET-TAC) no se objetivó afectación en otra localización. Ante diagnóstico de PES el paciente fue valorado por hematología e inició tratamiento con radioterapia.

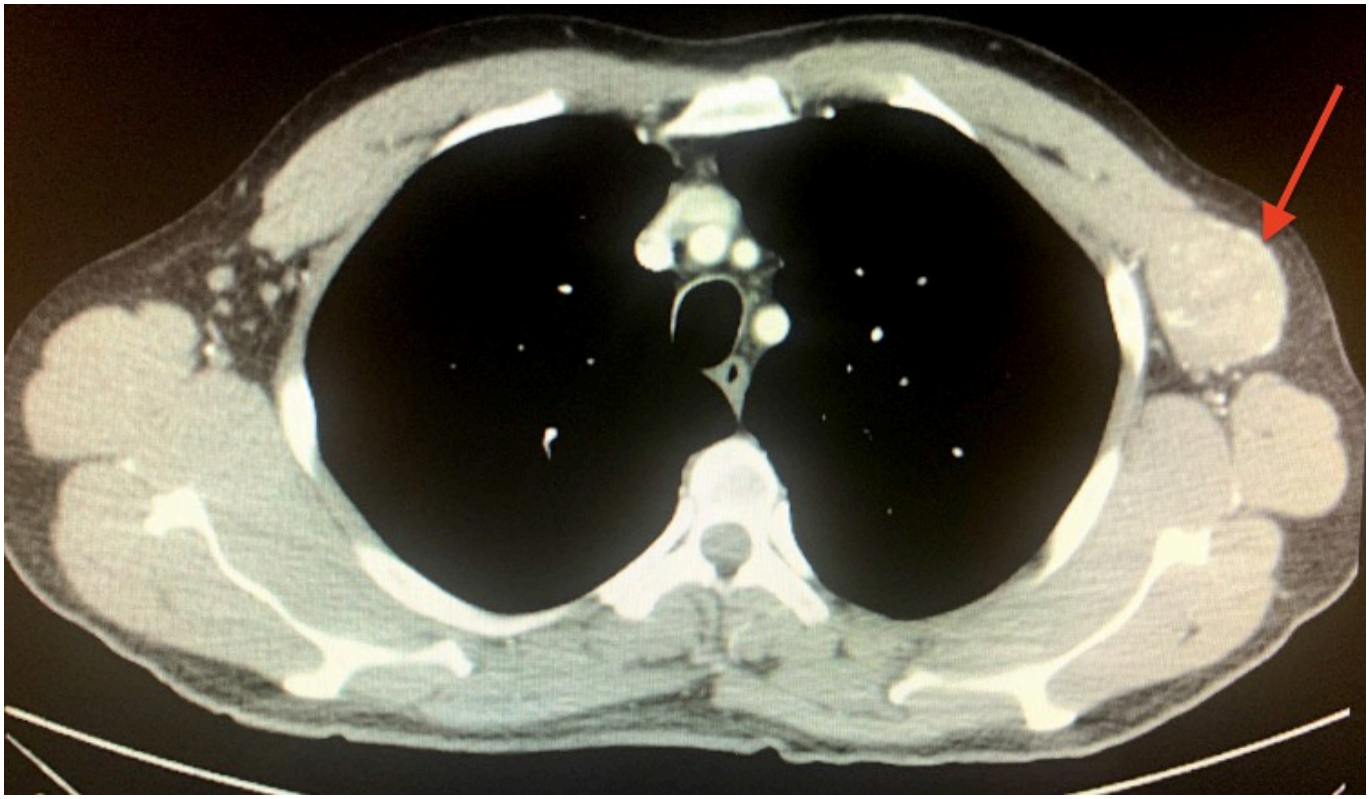

Discusión: Ante tumoraciones de partes blandas, es importante una correcta exploración física y solicitar las pruebas de imagen de aquellas lesiones sospechosas que nos permitan un diagnóstico correcto, con el objetivo de ofrecer el mejor tratamiento para cada caso, siendo la radioterapia el mejor para el caso descrito.

0009-739X © 2022 AEC. Publicado por Elsevier España, S.L.U. Todos los derechos reservados