



Manejo video-laparoscópico. A propósito de un caso de tumor primario sincrónico renal y suprarrenal

Merayo-Chalico Claudio, Saavedra-Briones Dorian, Fernández-Noyola Gerardo, Sánchez-Turati Gustavo, Ahumada-Tamayo Samuel, Martínez José Ángel, Santana-Ríos Zael, Cantellano-Orozco Mauricio, Morales-Montor Gustavo, Pacheco-Gahbler Carlos.



RESUMEN

Introducción: Los tumores sincrónicos renales y suprarrenales son poco comunes. A pesar de que las masas suprarrenales en el contexto de carcinoma de células renales (CCR) son a menudo sospechosas de metástasis, otras lesiones suprarrenales con diferentes implicaciones diagnósticas, terapéuticas y pronósticas pueden coexistir con el CCR.

Objetivo: Presentar el caso de un paciente que se manejó por medio de nefrectomía radical bajo técnica video-laparoscópica, con diagnóstico de tumor renal y suprarrenal ipsilateral sincrónico.

Presentación del caso: Paciente masculino de 50 años de edad que presentó cuadro de crisis hipertensiva y síndrome coronario agudo, por lo que ingresó y fue manejado en terapia intensiva con buena respuesta. Como parte del protocolo de estudios se encontró inicialmente hipokalemia de 2.4 mEq/mL, refractaria al tratamiento así como elevación de la aldosterona sérica a 52 ng/dL, por lo que se le realizó TC abdominal en la que se observó la presencia de dos tumoraciones dependientes de riñón y glándula suprarrenal derechas de 3 cm y 4 cm respectivamente. Los estudios de extensión fueron negativos a metástasis por lo que se decidió realizar nefrectomía radical derecha por vía laparoscópica.

ABSTRACT

Introduction: Synchronous renal and adrenal tumors are rare. In the context of renal cell carcinoma, adrenal masses are often suspected of metastasis, but other adrenal lesions with different diagnostic, therapeutic, and prognostic implications can also coexist with renal cell carcinoma.

Objective: To present the case of a patient with diagnosis of synchronous ipsilateral renal and adrenal tumor managed with videolaparoscopic radical nephrectomy.

Case presentation: Patient is a 50-year-old man that presented with symptoms of hypertensive crisis and acute coronary syndrome for which he was admitted to intensive care unit where he was managed with good response. Initial studies revealed treatment-refractory hypokalemia of 2.4 mEq/mL and serum aldosterone elevated to 52 ng/dL, meriting abdominal computed tomography scan that showed two tumors dependent on the right kidney and adrenal gland measuring 3 cm and 4 cm, respectively. Extension studies were negative for metastasis and the decision was made to perform laparoscopic right radical nephrectomy.

Discussion: There have been few published reports of synchronous ipsilateral tumors of the kidney and adrenal gland. The majority of reported cases involve renal cell carcinoma and breast cancer metastatic tumors. There is

División de Urología. Hospital General Dr. Manuel Gea González. SSA. México, D. F.

Correspondencia: Dr. Claudio Enrique Merayo Chalico. Calzada de Tlalpan 4800 Colonia Sección XVI Delegación Tlalpan, México Distrito Federal. C. P. 14080. Teléfono: 4000-3044. Correo electrónico: drmerayo@hotmail.com

Discusión: La presencia de tumores sincrónicos de riñón y glándula suprarrenal ipsilateral se ha reportado en escasas publicaciones, la mayoría incluye tumores metastásicos de carcinoma de células renales y de mama. Existe una clara relación entre el carcinoma de células renales y la presencia de otras neoplasias malignas sincrónicas o metacrónicas, las más frecuentes son en mama, tumores pancreáticos y cáncer de colon; sin embargo la asociación de carcinoma de células renales y carcinoma de corteza suprarrenal no está bien establecida por su baja incidencia.

Palabras clave: Carcinoma células renales, carcinoma suprarrenal, tumores primarios sincrónicos, manejo laparoscópico, México.

a clear relation between renal cell carcinoma and the presence of other synchronous or metachronous malignant neoplasms, the most frequent of which are breast tumors, pancreatic tumors, and colon cancer. However, the association of renal cell carcinoma with adrenal cortex carcinoma has not been well established due to its low incidence.

Keywords: Renal cell carcinoma, adrenal carcinoma, synchronous primary tumors, laparoscopic management, Mexico.



■ INTRODUCCIÓN

Aunque la metástasis o extensión directa de carcinoma renal de células claras hacia la glándula suprarrenal ipsilateral llega a ser bastante común, la presentación sincrónica de tumores renales y suprarrenales primarios es sumamente rara. Presentamos el caso de un paciente que se diagnosticó con carcinoma de células renales y carcinoma de corteza suprarrenal ipsilateral. Se conoce y está documentada una asociación entre el carcinoma de células renales y el cáncer colorrectal. Varios tipos de tumores se presentan significativamente más a menudo en pacientes con antecedentes de carcinoma de células renales en comparación con la incidencia prevista sobre la base de datos de *Surveillance, Epidemiology and End Results* (SEER).^{1,2} De estos tumores, el cáncer colorrectal es el tercero más frecuente. En pacientes con antecedentes de cáncer colorrectal y cáncer de células renales también parecían tener una predilección por el desarrollo de nuevos tumores primarios.^{2,3} En pacientes con antecedentes de cáncer tanto colorrectal y de células renales (diagnosticados de forma sincrónica o metacrónica), se encontró que 35% de estos presentó una neoplasia maligna adicional siendo los más comúnmente observados el linfoma primario de mama, carcinoides y tumores pancreáticos.¹⁻³ Existen informes en la bibliografía que señalan que el manejo laparoscópico para este tipo de neoplasias es una adecuada opción de tratamiento.⁴⁻⁸

■ OBJETIVO

Presentar el caso de un paciente que fue manejado por medio de nefrectomía radical bajo técnica

video laparoscópica con el diagnóstico inicial de tumor primario sincrónico renal y de glándula suprarrenal ipsilateral derecha; y con informe histopatológico final de carcinoma de células claras, con diferenciación sarcomatoide y carcinoma de corteza suprarrenal.

■ PRESENTACIÓN DEL CASO

Hombre de 50 años de edad con antecedentes médicos de diabetes mellitus tipo 2 de larga evolución manejado con hipoglucemiantes orales así como hipertensión arterial sistémica de dos años de diagnóstico en tratamiento con captopril. Inició su padecimiento con cuadro súbito de cefalea holocraneana pulsátil, acompañado de astenia, adinamia y vómito de contenido gástrico en múltiples ocasiones por lo que fue ingresado al servicio de urgencias con cuadro de crisis hipertensiva y síndrome coronario agudo; con TA 160/110 mmHg, ameritando manejo en el servicio de terapia intensiva con vasodilatadores, cursando con adecuada respuesta al tratamiento. Se realizó protocolo de estudio con laboratorios de control reportando hipokalemia de 2.4 mEq/mL, aldosterona sérica de 53 ng/dL (referencia <28 ng/dL), aldosterona en orina de 36.1 µg/24 horas, epinefrina: <2 mg/24 horas, norepinefrina: 67 mg/24 horas, dopamina 176 mg/24 horas, ácido vanililmandélico 6.2 mg/24 horas. TAC abdominal contrastada con evidencia de tumoración dependiente de glándula suprarrenal derecha de 4 cm en su máxima dimensión y tumor renal de más de 3 cm en unidad renal ipsilateral, lo que motivó nuestra interconsulta (**Imagen 1**).

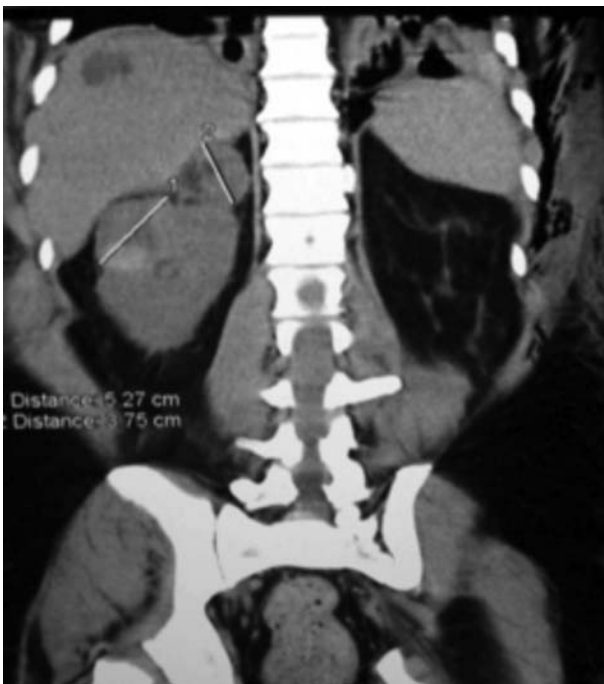

Imagen 1. TC de abdomen que muestra la lesión tumoral en el riñón derecho y suprarrenal del mismo lado.

Se realizó gammagrama renal con DTPA para conocer la función renal con tasa de filtración glomerular de FGRD de 28 ml/min, FGRI de 68 mL/min, gammagrama óseo y telerradiografía de tórax negativos a metástasis. Se decidió programar de manera electiva para nefrectomía radical derecha por técnica laparoscópica, la cual se realizó con complicación para el control vascular del hilio renal, por lo que requirió de conversión a técnica mano asistida, para lograr control del mismo; con una duración aproximada de 160 minutos; cursando con adecuada evolución posoperatoria, siendo egresado al tercer día del evento quirúrgico. El resultado histopatológico fue de carcinoma de células renales con diferenciación sarcomatoide de 3 cm por 4 cm, confinado a la cápsula renal con márgenes quirúrgicos negativos y carcinoma de corteza suprarrenal de 4 cm por 3 cm con invasión capsular y vascular (**Imagen 2**).

■ DISCUSIÓN

Existen hasta la fecha pocos informes en la literatura acerca de la presencia de tumores sincrónicos primarios de riñón y suprarrenal.¹⁻³ El más extenso incluye la revisión retrospectiva de 550 nefrectomías radicales por carcinoma de células renales en las cuales se realizó adrenalectomía, en 80 casos coexistieron neoplasias

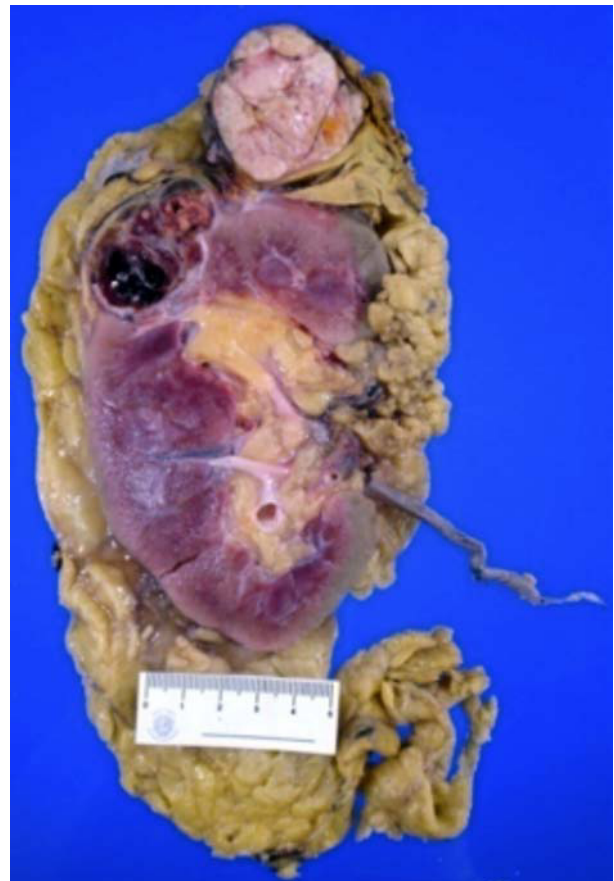


Imagen 2. Pieza macroscópica de la nefrectomía radical, en la que se incluye la glándula suprarrenal.

renales y suprarrenal ipsilateral, de estos 56% se reportaron como lesiones benignas (hiperplasia y adenomas) y 43% presentaron tumores metastásicos del carcinoma de células renales.^{1,3} Sólo en un paciente la lesión en glándula suprarrenal fue reportada como feocromocitoma maligno.³ La presencia de carcinoma de células renales con diferenciación sarcomatoide se encuentra hasta en 1% a 6% de todos los casos de carcinoma renal y confiere una sobrevida muy baja de sólo 10% al año del diagnóstico.¹⁻³ Asimismo, el carcinoma de corteza suprarrenal confiere una sobrevida de 36% a cinco años.^{2,3}

La importancia de este caso radica en presentar un caso infrecuente de neoplasia sincrónica renal y suprarrenal que fue manejado con cirugía laparoscópica, la cual se realizó con la técnica habitual, colocando al paciente en posición de lumbotomía, realizando el neumoperitoneo con aguja de Veress, con la colocación de cuatro puertos, dos de 12 mm, el primero a nivel umbilical para la colocación de la lente y dos 5 mm, durante

el cual existió dificultad para control del hilio renal con puntos extra-corpóreos por lo que se decidió conversión a técnica mano asistida para el control vascular y la posterior extracción de la pieza por dicha herida y finalmente la colocación de drenaje cerrado tipo Jackson Pratt; el sangrado total aproximado fue de 450 mL, no hubo complicaciones durante el evento operatorio. La evolución posterior a la cirugía se desarrolló sin complicaciones; toleró la vía oral a las 24 horas, se retiró el drenaje a las 48 y se egresó al tercer día. A la fecha el paciente se encuentra en vigilancia por la consulta externa, sin actividad tumoral detectable.

■ CONCLUSIONES

Se presenta un paciente que cursó con carcinoma primario renal y de glándula suprarrenal, tratado con nefrectomía radical por laparoscopia debido a la baja frecuencia de estas neoplasias de forma sincrónicas, y la baja sobrevida señalada para ambos carcinomas

resulta desafiante el seguimiento oncológico de estos pacientes y la presentación del mismo. Asimismo, se aprovecha este caso para presentar el abordaje quirúrgico realizado por medio de técnica laparoscópica, así como la conversión a mano asistida para el control vascular definitivo.

BIBLIOGRAFÍA

1. Rabbani F, Grimaldi G, Russo P. Multiple primary malignancies in renal cell carcinoma. *J Urol* 1998;160:1255-9.
2. Moore HG, Finch R, Morarka AS, et al. Concomitant colorectal cancer and renal cell carcinoma: an apparent predisposition for other malignancies. *Gastroenterology* 2002;123:25-25.
3. Bahrami A, Truong L, Shen S, et al. Synchronous renal and adrenal masses: an analysis of 80 cases. *Ann Diagn Pathol* 2009;13:9-15.
4. Marangos IP. Should we use laparoscopic adrenalectomy for metastases? Scandinavian multicenter study. *J Surg Oncol* 2009;100:43-7.
5. Angst E. Laparoscopic surgery for cancer: a systematic review and a way forward. *J Am Coll Surg* 2010;211:412-23.
6. Kapella M. Adrenal metastasis: survival following surgical resection. *J Chir (Paris)* 2008;145:346-9.
7. Castillo OA. Laparoscopic adrenalectomy for suspected metastasis of adrenal glands: our experience. *Urology* 2007;69:637-41.
8. Ito K. Risk factors for ipsilateral adrenal involvement in renal cell carcinoma. *Urology* 2008;72:354-8.