



Tratamiento de hipospadias; experiencia clínica en cinco años

Espinosa GB,¹ Muñoz-Islas EI,² Torres-Medina E.²

■ RESUMEN

Antecedentes: Los hipospadias resultan de un desarrollo anormal de las hojas del pene, que se manifiesta por un meato uretral proximal a su posición glandular normal en cualquier punto a lo largo del pene, escroto o periné. El objetivo es presentar la experiencia acumulada en nuestra institución a lo largo de cinco años en esta patología.

Método: Estudio retrospectivo, observacional, descriptivo, de los casos de hipospadias, durante el periodo del uno de enero de 2004 al 31 de diciembre de 2008. Se revisó el diario de programación del servicio, así como los expedientes e historias clínicas de los pacientes involucrados. Se clasificaron en tres grupos de acuerdo a la clasificación de Barcat: 1. Anterior, 2. Medio y 3. Posterior.

Resultados: Se recopilaron los datos de 219 casos y se incluyeron sólo 75 pacientes. De estos, se encontraron hipospadias anterior en 51 (68%), medio en 12 (16%) y posterior en 12 (16%). La técnica de Mathieu fue la más utilizada en los hipospadias anteriores en 28 (54.9%). Se presentaron complicaciones en 27 (36%) de los 75 casos, siendo la más frecuente la fistula uretro-cutánea en 16 (21%).

Conclusiones: La reparación del hipospadias continúa siendo un gran reto y requiere de un gran conocimiento; es a partir de su experiencia, la selección de la técnica más adecuada para el tipo de hipospadias a tratar.

■ ABSTRACT

Background: *Hypospadias is the result of abnormal development of embryonic layers of the penis that is manifested by a urethral meatus proximal to its normal glanular position at any point on the penis, scrotum or perineum. Experience with this pathology that has been accumulated over a period of five years at the authors' institution is presented here.*

Methods: *A cross-sectional study of hypospadias cases was carried out from January first 2004 to December thirtieth 2008. Service programming log, case records and medical histories of all patients involved were reviewed. Patients were divided into 3 groups according to the Barcat classification: 1) anterior hypospadias, 2) middle hypospadias and 3) posterior hypospadias.*

Results: *Data was collected from 219 cases and only 75 patients were included. Of these, anterior hypospadias was found in 51 (68%), middle hypospadias in 12 (16%) and posterior hypospadias in 12 (16%). The Mathieu technique was used in 28 of the anterior hypospadias (54.9%) and was the most frequently used method. Complications presented in 27 (36%) of the 75 cases, the most frequent of which was urethrocutaneous fistula that presented in 16 patients (21%).*

Conclusions: *Hypospadias repair continues to be a great challenge requiring extensive knowledge. Experience is the determining factor in selecting the most adequate technique to be used in the type of hypospadias to be treated.*

1Médico Adscrito al departamento de Pediatría, Servicio de Urología Pediátrica.

2Médicos Residentes de Urología.

Servicio de Urología Pediátrica, Departamento de Pediatría. Hospital General de Zona N°33 IMSS, Monterrey N.L. México

Correspondencia: Dr. Giordano Bruno Espinosa. Edificio Medico de Especialistas, Hidalgo N° 2532 poniente, consultorio 409. Colonia Obispado, Monterrey N.L. Teléfono (81) 8333 4429, Fax (81) 8347 4813. *Correo electrónico:* giordano@intercable.com; itzcoatl_doc@hotmail.com

Palabras clave: Hipospadias, Mathieu, fistula uretrocutánea, México.

Key words: *hypospadias, Mathieu, urethrocutaneous fistula, Mexico.*

■ INTRODUCCIÓN

El hipospadias resulta de un desarrollo anormal de la hojas del pene, que se manifiesta por un meato uretral proximal a su posición glandular normal en cualquier punto a lo largo del pene, escroto o periné.¹⁻⁴ Acompañado de un espectro de anomalías que incluyen curvatura ventral del pene (cuerda).² La apertura del meato anormal puede ocurrir en cualquier sitio a lo largo del pene o en el periné. Mientras más proximal este localizado el meato, la posibilidad de presentar curvatura se incrementa.²

Su incidencia se ha calculado en aproximadamente uno de cada 300 hombres nacidos vivos.^{2,5,6} En Estados Unidos de América, de 0.26 por 1000 nacidos; en México 2.11 por 1000 nacidos.¹

Estudios recientes han reportado una relación de aumento de índice de hipospadias en prematuros y pequeños para edad gestacional, con bajo peso al nacer y con madres mayores de 35 años.¹

Existe un amplio número de procedimientos quirúrgicos descritos para la corrección de hipospadias en sus diferentes grados, así como reportes muy variables sobre las tasas de complicaciones derivadas de estos procedimientos, por lo tanto es interesante presentar la experiencia acumulada en nuestra institución a lo largo de cinco años en esta patología, así como identificar la técnica más utilizada según el tipo de hipospadias, los resultados cosméticos y funcionales.²

■ MÉTODOS

Se diseñó un estudio, retrospectivo, descriptivo, de los casos de hipospadias atendidos en el servicio de urología pediátrica en el Hospital Regional de Zona N° 33 del IMSS, Monterrey, Nuevo León, durante el periodo de 01 de enero del 2004 al 31 de diciembre del 2008.

Se revisó el diario de programación del servicio, así como los expedientes e historias clínicas de los pacientes involucrados; se incluyó a todos los casos sometidos a cirugía por primera ocasión, en el periodo comprendido.

Los pacientes fueron clasificados con base en el grado de hipospadias preoperatorio y posterior a liberación de la cuerda ventral, tomándose este último procedimiento, en los que se realizó, como el parámetro final.

Se clasificaron en tres grupos, de acuerdo a la clasificación de Barcat:

1. Anterior o grado I: Meato glandular, coronal y sub glandular
2. Medio: Peneano proximal, medio y distal
3. Posterior: Peno-escrotal, escrotal y perineal

Todos los pacientes fueron intervenidos por el autor, estandarizando técnicas, uso de suturas (PDS cinco ceros y seis ceros), equipo de micro cirugía (Castro viejo, tijeras de Stevens, iris, ganchos finos, lentes de magnificación de tres aumentos), vendaje y cuidados posoperatorios.

■ RESULTADOS

Se recopilaron los datos de 219 casos de pacientes con hipospadias sometidos a cirugía en el lapso de tiempo analizado; se incluyeron sólo 75 pacientes en los que se recopiló su expediente completo y se pudo establecer contacto con ellos.

En estos 75 casos, se obtuvieron hipospadia anterior en 51 (68%), medio en 12 (16%) y posterior en 12 (16%); (**Imagen 1**).

En los 51 casos de hipospadia anterior, sólo tres (5.8%), fueron de tipo coronal, 10 (19.6%) glandular y 38 (74.5%) sub glandular (**Imagen 2**). De los 12 casos de hipospadia medio, fueron medio peneanos 12 (100%); (**Imagen 3**). De los posteriores, nueve (75%) fueron peno escrotal, dos (16.6%) escrotal y sólo uno (8.3%) perineal (**Imagen 4**).

La técnica utilizada en los hipospadias anteriores fue: 14 (27.45%) MAGPI, 28 (54.9%) Mathieu, seis (11.7%) Snodgrass y tres (5.8%) Duckett (**Imagen 5**). En el medio fue: uno (8.3%) Mathieu, ocho (66.6%) Duckett y tres (25%), injerto de mucosa oral (**Imagen 6**). En los posteriores fue: 11 (91.6%) con injerto de mucosa oral y uno (8.3%) con Duckett (**Imagen 7**).

La edad media de los pacientes, al momento de la cirugía, fue de 30 meses (rango 8 a 132 meses), con mediana de 24 meses.

En cuanto a la derivación urinaria utilizada, en los casos de hipospadias anterior fue: sonda (5, 8, 10 y 12 Fr) en 29 (56.86%) y sin derivación urinaria en 22 (43.1%); estos últimos fueron los pacientes con técnica MAGPI y algunos de Mathieu. En el medio fue con sonda (8 y 10 Fr) en 12 (100%), además, se les colocó cistostomía percutánea a cinco (41.6%). En el posterior fue con sonda (8, 10 y 12 Fr) a 12 (100%), de los cuales se colocó cistostomía percutánea en cuatro (33.3%).

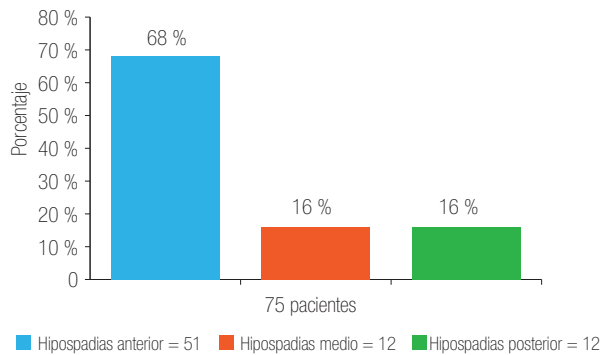


Imagen 1. Porcentaje de presentación de hipospadias de acuerdo a la clasificación de Barcat.

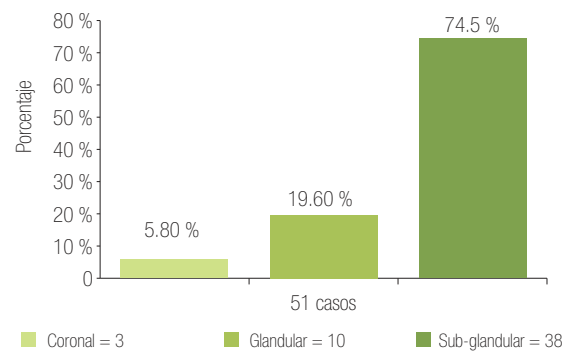


Imagen 2. Relación de porcentaje de presentación en hipospadias anterior.

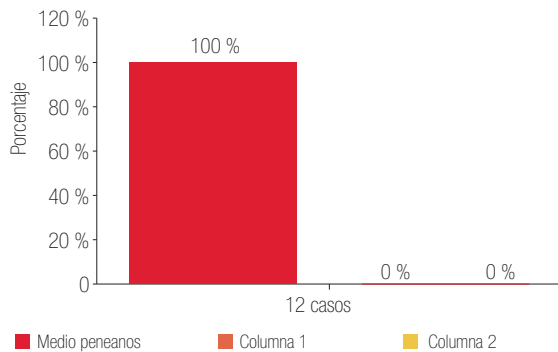


Imagen 3. Relación del porcentaje de presentación, en hipospadias medio.

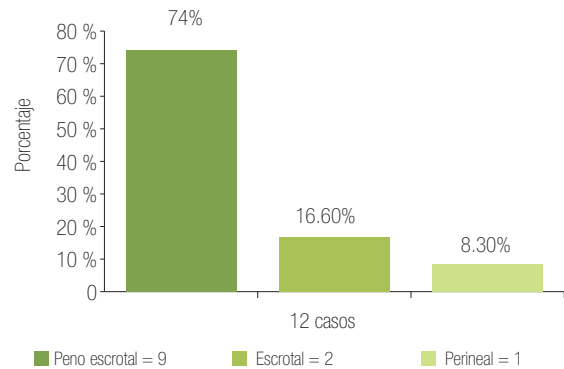


Imagen 4. Relación de porcentaje de presentación, en hipospadias posterior.

Se presentaron complicaciones en 27 (36%) de los 75 casos; la más frecuente fue fístula uretro-cutánea en 16 (21.3%), dehiscencia en cinco (6.6%), estenosis de meato en cuatro (5.3%), divertículo uretral en uno (1.3%) y sangrado de herida quirúrgica en uno (1.3%); (**Imagen 8**). Persistieron con fístula posterior al cierre de la misma tres casos (11.1%), con resultado estético y funcional en 72 (96%) de los casos, al término del presente estudio.

■ DISCUSIÓN

En términos sencillos, se cree que el hipospadias es causado por un cierre incompleto del tejido en la superficie inferior del pene, conocida como los pliegues uretrales, que forman la uretra.³ Se considera de etiología multifactorial, que incluye: un factor perturbador ambiental o endocrino; una anomalía tisular local enzimática o

endocrina innata y una manifestación de detención del desarrollo.³

El hipospadias puede definirse como una asociación de tres anomalías en la anatomía y el desarrollo del pene: 1) un orificio ventral anormal del meato uretral, que puede estar ubicado en cualquier lugar entre la parte ventral del glande y el periné; 2) una curvatura ventral anormal del pene (encordamiento); y, 3) una distribución anormal del prepucio, con un capuchón dorsal y prepucio deficiente en la parte ventral.³

La primera clasificación utilizada, con base en la localización original del meato, fue descrita en 1936 por Browne, sin embargo la severidad del hipospadias no todas las veces puede definirse por la localización original del meato.² Barcat, en 1973, propuso que la clasificación se basara en la localización del meato luego de corregir la curvatura ventral.^{2,3}

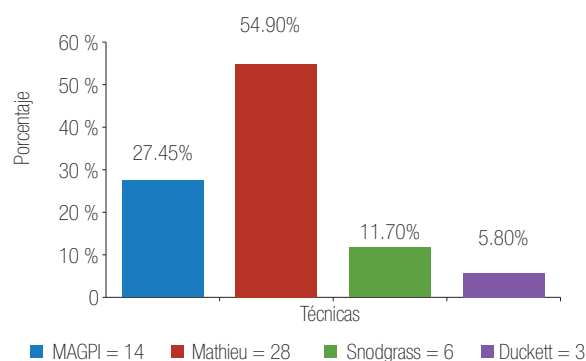


Imagen 5. Frecuencia de las técnicas utilizadas en hipospadias anterior.

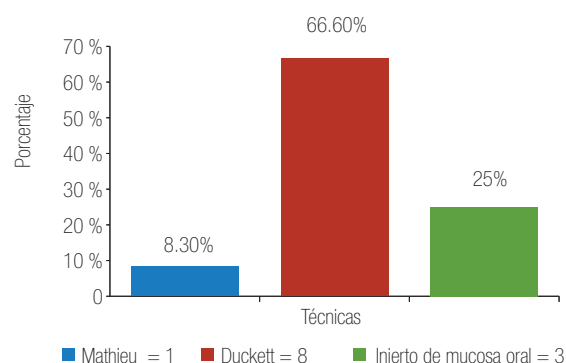


Imagen 6. Técnicas utilizadas en los hipospadias medio.

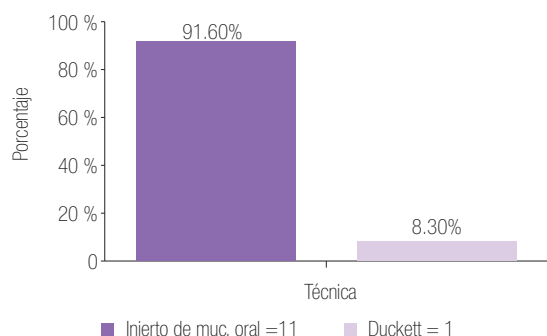


Imagen 7. Frecuencia de las técnicas utilizadas, en hipospadias posteriores.

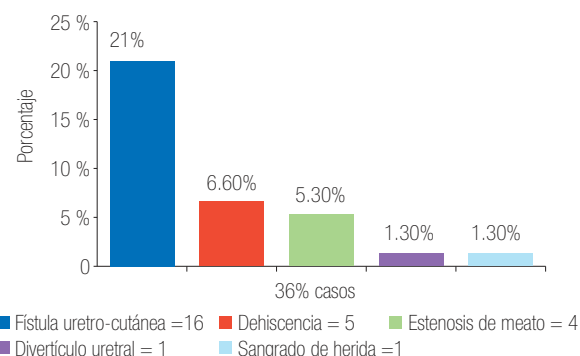


Imagen 8. Porcentaje de las complicaciones sobre el total de los pacientes operados por hipospadias.

Los tipos coronal y glandular constituyen el hipospadias anterior, con incidencia de 50%; el hipospadias medio incluye los meatos localizados en el pene (distal, medio y proximal), con incidencia de 30%; el hipospadias posterior, incluye los meatos localizados a nivel de la unión peno-escrotal, escroto y periné y tiene una incidencia de 20%.²

Duckett (1998), informó porcentajes generales de 50%, 30% y 20% para hipospadias anterior, medio y posterior, respectivamente.³

En nuestra revisión, nos encontramos predominio del hipospadias anterior, con (68%) y con igual presentación el medio y posterior, 16%, esto posterior a realización de ortoplastia cuando fue requerido.

Ambroise Paré, fue el primero en describir la curvatura (*chordee*) en la bibliografía médica, en el año 1500; la presencia de un *punte* o *ligamento* que causa curvatura ventral.² La evolución en las investigaciones

permitió determinar que estas estructuras contraídas constituyen el remanente uretral distal al meato hipospádico formado por epitelio que cubre las bandas fibrosas del cuerpo esponjoso hipoplásico. En 1955, Byers, determinó que la remoción de todo tejido fibroso visible y palpable sobre la cara ventral del pene a nivel de su mitad distal, conseguía corregir la curvatura.²

Actualmente existen tres teorías para explicar la causa de la curvatura peneana: 1) desarrollo anormal de la placa uretral; 2) tejido mesenquimático fibroso anormal en el meato uretral; y 3) desproporción o crecimiento diferenciado de tejido de los cuerpos cavernosos normal en la parte dorsal y anormal en la parte ventral.³

La meta de la cirugía del hipospadias es obtener órgano sexual funcional, libre de curvatura; es igualmente importante conseguir un meato uretral glandular con un flujo laminar y éxito estético.¹ La experiencia de la

pasada década, confirmada por la Academia Americana de Pediatras, revisó que la edad ideal para la cirugía genital es entre los seis a 12 meses.^{1,3} En nuestra revisión, el rango de edad de los pacientes con tratamiento quirúrgico fue de ocho a 132 meses.

No existe una técnica de reparación de hipospadias única y universal, se disponen de varias bien establecidas para reparar todos los defectos hipospádicos que pueden presentarse.³ Este diagnóstico persiste como un reto para el urólogo y el urólogo pediatra.

Las complicaciones de la reparación de hipospadias incluyen sangrado y hematoma, estenosis del meato, fístula uretrocutánea, estrechez uretral, divertículo uretral, infección de la herida, mala curación y fracaso de la reparación.³ Es bien conocido que las fístulas se manifiestan dentro de las primeras cuatro semanas después de la operación.⁴ Buson y colaboradores, informaron un porcentaje de 18.9% de esta complicación; sin embargo, sobresale el hecho de que este autor observó el elevado porcentaje de dicha complicación en pacientes en quienes no se usó algún tipo de férula uretral, por lo que se preconiza su uso, en contraposición de otros, que muestran resultados discordantes, situación que ha motivado controversia.⁴

La frecuencia de presentación de complicación más frecuente en nuestro estudio, al igual que lo descrito en la bibliografía, es en el segmento anterior; esto probablemente obedece al mayor porcentaje de presentación a este nivel; la fístula uretro-cutánea fue la principal con 21%. En la mayoría nuestros pacientes, utilizamos la derivación urinaria (trans uretral y/o cistostomía), con buen resultado estético y funcional en 96% de los casos.

■ CONCLUSIONES

La reparación del hipospadias continua siendo un gran reto y requiere de conocimiento de la anatomía, la embriología y sobre las diversas técnicas quirúrgicas para su corrección. La gran variedad de técnicas para realizar la reparación del hipospadias, puede realizarse en cualquier paciente, pero es parte del conocimiento del médico y la experiencia del mismo, el seleccionar la más adecuada para la variedad a tratar. Si bien el colocar una derivación urinaria aún permanece en controversia, esta decisión puede apoyarse en el tipo de técnica a utilizar.

BIBLIOGRAFÍA

1. Shukla AR, Patel RP, Canning DA. Hypospadias. *Urol Clin North Am.* 2004 Aug;31(3):445-60, viii.
2. Pérez NF, Llinás LE. Manejo Hipospadias, *Revista Colombiana de Urología.* www.scu.org.com/revistas/agosto2004.
3. Walsh P, Retik A, Vaughan D. *Campbell Urología, Octava Edición.* Tomo 3: 2489 - 2540.
4. Alvarado GR, Uribe RD, Gallego GJ. Técnica de Mathieu para la corrección del hipospadias distal en niños, *Cir Ciruj.* 2001;69(3):118-22.
5. McLorie G, Joyner B, Herz D. A prospective randomized clinical trial to evaluate methods of postoperative care of hypospadias. *J Urol.* 2001 May;165(5):1669-72.
6. Chávez EG. Corrección completa de hipospadias grave con cuerda en un tiempo quirúrgico. *Bol Col Méx Urol.* 1992; IX:(3):173.
7. Chávez EG. Plastia de uretra con injerto de mucosa oral. *Rev Méx Urol.* 1995;55(4): 57-9.
8. Chávez EG. Plastia de uretra con injerto de mucosa oral. *Rev Méx Urol.* 2005; 65 (4): 221-225.
9. Chávez EG. Reconstrucción de uretra con injerto de mucosa vesical. *Rev. Méx. Urol.* 1997;(2):44-47.
10. Retik A, Keating M, Mandell J. Complications of hypospadias repair. *Urol Clin North Am.* 1988 May;15(2):223-36