



Experiencia en vaso-vasoanastomosis; revisión de las consideraciones técnicas y evaluación de los resultados en el Hospital General de México

Maldonado-Ávila M.



■ RESUMEN

La vasectomía constituye un método de anticoncepción electivo para el varón, que consiste en la ligadura o remoción de un segmento de ambos conductos deferentes, evitando así el paso de espermatozoides de los testículos a los conductos eyaculadores. Alrededor de 6% de los pacientes vasectomizados, solicitaran en el futuro la recanalización de la misma.

Objetivo: El propósito de este documento es conocer la evaluación peri-operatoria de los pacientes que solicitan vaso-vasoanastomosis y revisar las diversas técnicas microquirúrgicas que se pueden desarrollar en este tipo de procedimiento, así como dar a conocer los resultados de nuestro hospital.

Resultados: De acuerdo a la revisión bibliográfica de diversos autores, la vaso-vasoanastomosis es una técnica factible para restablecer la fertilidad en el varón sometido a vasectomía. Los mejores resultados se obtienen con técnicas micro-quirúrgicas y el pronóstico de éxito es inversamente proporcional al tiempo transcurrido desde la vasectomía. Se debe considerar la posibilidad de crio-preservación al momento de la cirugía. Con respecto a nuestros resultados, el tiempo promedio de vasectomía fue de 5.8 años. Se demostró la presencia

■ ABSTRACT

Vasectomy is a form of male contraception that consists of tying or removing a segment of each vas deferens so that sperm cannot pass from the testes to the ejaculatory ducts. Around 6% of vasectomy patients will ask for vasectomy reversal.

Objective: *The purpose of this article is to know the perioperative evaluation of patients requesting vasovasostomy and to review the different microsurgical techniques that can be developed in this type of procedure as well as to provide specific results from the Hospital General de México.*

Results: *According to various reports by different authors in the medical literature, vasovasostomy is a feasible technique for re-establishing fertility in the male after vasectomy. Optimum results are obtained with microsurgical techniques and success prognosis is inversely proportional to the amount of time that has passed since vasectomy. The possibility of cryopreservation should be considered at the time of surgery. Regarding the results of the present article, mean time since vasectomy was 5.8 years. Spermatozoa were present in postoperative semen analysis in 82% of patients that underwent surgery.*

Médico de Base, Servicio de Urología. Hospital General de México. Secretaría de Salud.

Correspondencia: Dr. Miguel Maldonado Ávila. Servicio de Urología. Hospital General de México, O.D. Dr. Balmis 148, Col. Doctores, C.P. 06800, México, D. F. *Correo electrónico:* mimalavi@yahoo.com

de espermatozoides en la espermatobioscopia posoperatoria en 82% de los pacientes sometidos a cirugía.

Palabras clave: Vaso-vasoanastomosis, vasectomía, varón, infertilidad, México.

Key words: vasovasostomy, vasectomy, male, infertility, Mexico.



■ INTRODUCCIÓN

La vasectomía constituye un método de anticoncepción electivo para el varón, el cual consiste en la ligadura o remoción de un segmento de ambos conductos deferentes, evitando así el paso de espermatozoides de los testículos a los conductos eyaculadores. Aunque inicialmente fue proyectado como un método de esterilización definitivo, este puede ser revertido en la mayoría de los casos, para restaurar la fertilidad, debido a un nuevo matrimonio o el deseo de concebir otro hijo.

Se estima que más de 30 millones de parejas en el mundo seleccionan a la vasectomía como el método anticonceptivo de su preferencia. Alrededor de 6% de los pacientes vasectomizados, solicitarán en el futuro la recanalización de la misma.¹

En nuestro país, la Dirección General de Salud Reproductiva, informó en el año 1999, un total de 37,331 vasectomías, en sus instituciones de salud. Existe un sub-registro en este dato, debido a los procedimientos que se realizan en instituciones de índole privado.²

El propósito de este documento es conocer la evaluación peri-operatoria de los pacientes que solicitan vaso-vasoanastomosis (VVA) y revisar las diversas técnicas microquirúrgicas que se pueden desarrollar en este tipo de procedimiento. Así como dar a conocer la experiencia en nuestro hospital.

■ EVALUACIÓN DEL PACIENTE

Aunque en la mayoría de los casos, la reversión de la vasectomía es factible, se deberá conocer el estado de fertilidad y edad de la pareja, lo cual tendrá connotaciones pronósticas para el logro del embarazo después de la cirugía. En aquellos pacientes que solicitan reconexión de vasectomía por otras causas que no sean restaurar la fertilidad, como razones psicológicas o por presentar síndrome doloroso posvasectomía, se les deberá proponer asesoría psicológica o tratamientos más conservadores para el manejo del dolor, antes de proceder a la reconexión. Aunque no se conoce con certeza la patogénesis del síndrome doloroso post-vasectomía, la

recanalización de los conductos deferentes, puede ofrecer alivio en pacientes cuidadosamente seleccionados.³

En la exploración física evaluaremos la longitud de los conductos deferentes que fueron removidos, para poder identificar a aquellos en quienes es necesario modificar la incisión tradicional. De igual forma, nos demostrará anomalías o induraciones en el epidídimo. La turgencia epididimaria sugiere obstrucción a este nivel, pero no predice con certeza que pacientes requerirán vaso-epidídimo-anastomosis.⁴

Es importante además identificar la presencia de granulomas escrotales y su extensión, particularmente en nuestro país, en donde la seda, es un material de sutura ampliamente utilizado para esta cirugía, generando una gran reacción granulomatosa.

■ ANÁLISIS DE LABORATORIO PREOPERATORIOS

No existe una prueba particular que deba ser solicitada antes de realizar VVA, por ende, se sugieren los preoperatorios habituales. Alrededor de 60 % de los pacientes, generarán anticuerpos anti-espermatozoides después de la vasectomía;⁵ algunos investigadores han sugerido que dichos anticuerpos pueden disminuir las posibilidades de embarazo después de la reconexión, sin embargo, el porcentaje de embarazo es relativamente alto, oscilando entre 50% y 70%. No hay una correlación estrecha entre la presencia de anticuerpos anti-espermatozoide y la fecundación post-operatoria.⁶ Por lo tanto, el valor de la determinación de esta prueba en forma pre-operatoria, es controversial y sin evidencia científica fehaciente.⁷⁻¹⁰

Antes de que se proceda a la recanalización de los conductos deferentes, es recomendable evaluar el potencial reproductivo de la pareja. Se deben discutir además otras alternativas a esta cirugía, como son la obtención de espermatozoides mediante aspiración testicular o epididimaria para la utilización en algún método de reproducción asistida como la inyección intra-citoplásmica de espermatozoide. Debe considerarse

la decisión de la pareja, en particular si desean un solo hijo o más, ya que el costo de los métodos de reproducción asistida es mayor comparado con la VVA.¹¹

■ CONSIDERACIONES QUIRÚRGICAS

Anestesia: Ésta cirugía puede ser realizada con anestesia local, regional o general. La elección depende totalmente de la preferencia del anesthesiólogo, el cirujano y el paciente.

Tipo y localización de la incisión: Contrario a lo que solemos realizar en cirugía escrotal, la VVA es habitualmente realizada a través de una incisión vertical en la cara anterior del escroto, una de cada lado. Cuando la vasectomía se realizó en la porción más superior del cordón espermático, o se extirpó un segmento largo del conducto deferente, puede ser necesario extender la incisión hacia la porción inferior de la región inguinal o inclusive utilizar una incisión infra-púbica. Este tipo de incisión, nos permite un acceso fácil y rápido al sitio alto de la vasectomía en el escroto y a la porción abdominal del conducto deferente, realizando una adecuada disección y movilización que nos permitirá una anastomosis libre de tensión.¹²

■ CONSIDERACIONES GENERALES INTRA-OPERATORIAS

Si las características del paciente permiten la adecuada exposición de ambos cabos del conducto deferente a través de una pequeña incisión de dos a tres centímetros, esto será suficiente para proceder a la anastomosis. Sin embargo en la mayoría de los casos, se requiere exteriorizar tanto el testículo como el epidídimo, con la finalidad de lograr una exposición que nos permita identificar el sitio de la vasectomía y el granuloma. Se realiza disección libre de la tensión de ambos cabos del conducto deferente y se explora el epidídimo en busca de una posible obstrucción a su nivel, que nos obligue a realizar una vaso-epidídimo-anastomosis.

Resecados los cabos ligados del conducto deferente, se procede a verificar su permeabilidad, introduciendo en el cabo abdominal solución salina estéril a través de un catéter endovenoso sin aguja de calibre 24 gauge. Nunca se deberá irrigar la porción testicular, ya que esto provocaría daño severo al epidídimo por estallamiento. En el cabo testicular, se obtiene líquido al seccionarlo, o realizando una expresión gentil del epidídimo. Este líquido se aspira con el mismo catéter endovenoso y se obtiene una muestra que se analizará al microscopio en busca de espermatozoides. Este líquido se deberá diluir con unas cuantas gotas de solución salina; esta maniobra facilita su visualización al microscopio ya que muchas veces, su consistencia es viscosa.¹³

Después de la observación minuciosa del líquido obtenido, la calidad del espermatozoides se clasifica de la siguiente forma:

- Grado 1: Principalmente espermatozoides normales móviles
- Grado 2: Principalmente espermatozoides normales no móviles
- Grado 3: Principalmente cabezas de espermatozoides
- Grado 4: Solamente cabezas de espermatozoides
- Grado 5: Ausencia de espermatozoides

Las dos porciones de los conductos deferentes, ya liberados, deben ser disecados, procurando la menor esqueletización para prevenir la devascularización. Esta disección libre de tensión, nos permitirá una adecuada anastomosis, utilizando o no los *clamps* aproximadores, diseñados en forma específica para este fin.

La calidad de los espermatozoides observados en el líquido obtenido (Grado 1 a 5) influyen en la elección del procedimiento. La VVA se realiza cuando se identifican en el cabo testicular espermatozoides que van del Grado 1 al 4. Aunque los resultados de la VVA son buenos aún sólo con cabezas de espermatozoides (Grado 4), algunos cirujanos que utilizan la técnica por medio de microscopio prefieren en estas circunstancias realizar vaso-epidídimo-anastomosis.¹⁴ Es recomendable recuperar mediante la aspiración con catéter endovenoso la mayor parte del líquido obtenido del conducto deferente testicular, ya que en una situación de fracaso de la recanalización, estos espermatozoides criopreservados se pueden utilizar para algún método de fertilización posterior *in vitro*.¹⁵

Cuando no se observan espermatozoides en el líquido, el tiempo transcurrido desde la vasectomía no necesariamente predice la probabilidad de la restauración en la producción de espermatozoides. La probabilidad de que la producción de espermatozoides de restaure y se produzca el embarazo son mayores en aquellos paciente en los que se obtiene líquido claro, transparente e incoloro y es menor en quienes se obtiene líquido turbio y viscoso. Es todavía menor en quienes se obtiene con aspecto espeso y cremoso.¹³ En este último caso, se aconseja la exploración cuidadosa del epidídimo. Una zona pálida o indurada en el mismo, usualmente indica una ruptura del túbulo epididimario posterior a la vasectomía, debido al aumento de la presión intraluminal. En dicha circunstancia se deberá proceder a la realización de una vaso-epidídimo-anastomosis, la cual requiere de mayor destreza micro-quirúrgica y experiencia.

■ TIPOS DE ANASTOMOSIS

En general se acepta que las técnicas micro-quirúrgicas son las que nos ofrecen los mejores resultados para este tipo de procedimiento. Sin dejar a un lado que algunos cirujanos han obtenido resultados satisfactorios usando técnicas macro-quirúrgicas o asistidos por tele-lupas. En nuestro país, se revisó la experiencia con una muestra limitada a 10 pacientes, usando técnica macro-quirúrgica modificada de Zhu Xie-Yeng, con una férula de nylon 3-0, con buenos resultados en la espermatobioscopia a los tres meses.¹⁶ Otros estudios, con técnicas macro-quirúrgicas, han mostrado resultados similares.¹⁷ Sin embargo, las realizadas con técnicas micro-quirúrgicas, han demostrado una eficacia moderadamente superior a las realizadas con tele-lupas.¹⁸⁻²⁰ Los cirujanos que decidan usar las micro-quirúrgicas, deberán recibir un adiestramiento formal en micro-cirugía.

La mayoría de los cirujanos realizan la anastomosis con nylon monofilamento. Para prevenir daño al conducto deferente sólo se deberán usar pinzas micro-bipolares, como las que se utilizan en cirugía oftalmológica, particularmente para cauterizar los pequeños vasos que se localizan anexos a la adventicia del conducto deferente. Estos instrumentos producen daño tisular mínimo, comparado con el cauterio mono-polar. Nunca se deberá emplear el cauterio en el borde seccionado a anastomosar del conducto deferente.

La VVA puede ser realizada en un solo plano o en dos, colocando de cuatro a ocho puntos totales con nylon 9-0, seguidos por puntos intermedios sero-musculares, con el mismo material de sutura. Hay estudios que demuestran que no existen diferencias significativas entre una técnica u otra.^{21,22} Sin embargo, muchos cirujanos prefieren realizar la VVA en dos planos, colocando primero ocho puntos con nylon 10-0 en la mucosa y posteriormente de siete a 10 puntos sero-musculares con nylon 9-0.²³

La técnica del *micro-punto* propuesta por el Dr. Marc Goldstein, (colocación de seis marcas en forma de punto, con un marcador con azul de metileno), pretende una mejor colocación de los puntos de sutura, particularmente en aquellas anastomosis en las que existe una disparidad en el calibre de las bocas anastomóticas.²⁴

Se han hecho numerosos intentos para simplificar la realización de la anastomosis y poder reducir el tiempo quirúrgico a través de la utilización de goma de fibrina^{25,26} y un mini-stent polimérico no-absorbible, el cual se introduce en la luz de la anastomosis, y se colocan sólo tres puntos totales de prolene 8-0, obteniendo resultados igual de satisfactorios que con la técnica estándar, con menor tiempo quirúrgico y sin la necesidad de uso de microscópico operatorio. Este último dispositivo sólo ha sido evaluado en modelos animales.²⁷ De igual forma se ha demostrado que la VVA asistida por robot es factible,

pero con un tiempo quirúrgico mayor, con los mismos resultados de permeabilidad que la cirugía estándar y con el alto costo que este recurso implica.²⁸

■ CUIDADOS POSOPERATORIOS

El uso de drenajes y el empleo de antibióticos quedan en la decisión del cirujano. Cuando la disección del conducto deferente fue amplia, nosotros sí solemos utilizar un pequeño drenaje Penrose de ¼, hielo en el posoperatorio inmediato y analgésicos convencionales, al igual que el empleo de antibiótico por ocho días. Se debe informar a los pacientes sobre el uso de suspensorio escrotal y evitar la actividad física intensa por cuatro semanas. Deberán permanecer en abstinencia sexual por un espacio mínimo de dos semanas, posteriores a la cirugía.

■ COMPLICACIONES

La VVA es un procedimiento que tiene relativamente pocas complicaciones post-operatorias. Tanto los hematomas escrotales como las infecciones profundas y superficiales de la herida quirúrgica, son raros y pueden ser manejados en forma conservadora la mayoría de las veces, requiriendo raramente re-intervención quirúrgica.

■ SEGUIMIENTO AL PACIENTE SOMETIDO A VVA

Después de este procedimiento, se deberán solicitar análisis de semen cada dos a tres meses, hasta que la concentración y la movilidad espermática lleguen a la normalidad o hasta que ocurra el embarazo. Una vez que se haya normalizado la espermatobioscopia se deberá solicitar monitoreo cada cuatro meses, con la finalidad de poder identificar alteración en la misma que nos sugiera una nueva obstrucción de la anastomosis por cicatrización y poder actuar en forma oportuna. La posibilidad de re-obstrucción posoperatoria oscila entre 3% a 12%.²⁹ Se considera que el procedimiento ha fracasado si los recuentos de espermatozoides no se han normalizado seis meses después de la cirugía.

Si la espermatobioscopia es normal, pero no se logra el embarazo y la evaluación de la pareja es normal, se deberá solicitar la determinación de anticuerpos anti-espermatozoide en la superficie del mismo (prueba de inmuno-ensayo directa).³⁰ Después de una VVA macro-quirúrgica se observan espermatobioscopias positivas en 80 % de los pacientes y 20% a 40% de los pacientes lograrán concebir.⁶

A través de la técnica micro-quirúrgica, las espermatobioscopias serán positivas en 85% a 90% de los varones y de 50% a 70% de las parejas, lograrán el embarazo.⁶

El pronóstico de éxito después de una VVA microquirúrgica es inversamente proporcional al tiempo que ha transcurrido de la vasectomía. Un gran número de pacientes evaluados por el grupo de estudio de la VVA, demostró que tanto la permeabilidad como las tasas de embarazo disminuyen en la medida que el tiempo de la vasectomía es mayor (Tabla 1).¹³

■ RESULTADOS EN EL HOSPITAL GENERAL DE MÉXICO

De marzo de 1999 a enero de 2009, se revisaron los expedientes de los pacientes que habían sido operados para VVA. Se analizaron las siguientes variables: edad, tiempo de vasectomía, tipo de operación, espermato-bioscopia de control y logro del embarazo. En todos los casos se realizó técnica micro-quirúrgica, utilizando microscópico operatorio Zeiss con ampliaciones de 16x a 25x. Todas las cirugías fueron realizadas por el autor, utilizando técnica en un solo plano, con suturas nylon 10-0 y 9-0. En ninguno de los casos utilizamos férulas y en la mayoría de ellos, dejamos un drenaje Penrose de ¼. Fueron egresados al día siguiente del procedimiento quirúrgico.

En este periodo de 10 años, se intervino a un total de 63 casos, de los cuales, en dos, no contamos con seguimiento. La edad promedio fue de 33.4 años con un rango de 26 a 65 años. El tiempo promedio de vasectomizado fue de 5.8 años, con un rango de dos meses a 14 años. Todos los pacientes contaban por lo menos con una espermato-bioscopia de control, solicitada por primera ocasión a los tres meses. En 50 de los casos, se presentó espermato-bioscopia de control con la presencia de espermatozoides y en 11 pacientes, esta fue negativa (Tabla 2), con un porcentaje global de éxito de 82% (Imagen 1).

En tres casos se presentaron complicaciones posoperatorias inmediatas: una orquiepididimitis unilateral, una orquiepididimitis bilateral y un hematoma escrotal extenso, que requirió drenaje quirúrgico.

Ha sido difícil contabilizar los embarazos por dificultades para el seguimiento de los casos; esto debido a las características de la población que atendemos. Hasta la fecha, sabemos de 22 embarazos en el total de los pacientes analizados.

■ DISCUSIÓN

La solicitud para la realización de VVA ha aumentado en los servicios de Urología de nuestro país, debido al mayor número de divorcios y nuevos matrimonios que se han suscitado en los últimos años. Es importante tomar en cuenta algunas consideraciones técnicas antes de su realización para que se puedan ofrecer mayores posibilidades de éxito al procedimiento.

Tabla 1. Tasas de permeabilidad y embarazo después de VVA en relación al intervalo entre la vasectomía y la re-canalización.¹³

Intervalo entre vasectomía y VVA (años)	Permeabilidad (%)	Embarazo (%)
<3	97	76
3-8	88	53
9-14	79	44
>15	71	30

Tabla 2. Comparación de los resultados de diferentes autores, en función de la VVA.³¹

Autores	No. de casos	Espermios positivos	Embarazos
Matthews 1995 ²⁵	100	99%	52%
Lee 1986 ⁶	324	90%	51%
Alvarado 1994 ²⁶	60	86.7%	56.6%
Huang 2002 ²	42	85.7%	40.6%
Fisher 2001 ¹⁴	40	85%	--
Kolettis 2003 ²⁷	32	84%	46.8%
Ramada 2004 ²⁸	21	80%	33%
Silber 1989 ¹⁸	326	79.1%	69.9%
Engelmann 1990 ¹³	859	73%	47%
Banerjee 1994 ⁸	105	73%	--
Valdecilla 2005	42	71.2%	32.4%
Middleton 1980 ²⁹	139	66.9%	43%
Nalesnik 2003 ³⁰	39	60%	43.5%
Holman 2000 ³¹	1817	--	53%

El tiempo transcurrido desde la vasectomía, constituye el factor pronóstico más importante y las técnicas micro-quirúrgicas han demostrado una eficacia superior a las macro-quirúrgicas, para lo cual se requiere un adiestramiento formal en microcirugía.

■ CONCLUSIONES

La VVA con técnica micro-quirúrgica, ofrece excelentes porcentajes de recanalización y constituye la mejor alternativa para el varón vasectomizado y con paternidad insatisfecha. Los porcentajes de éxito obtenidos en

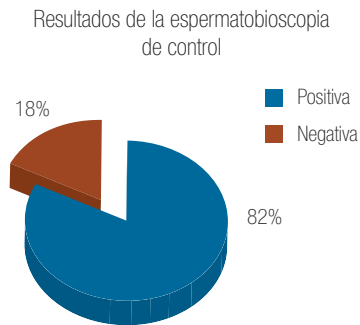


Imagen 1. Resultados obtenidos de nuestra serie. Espermatozoides presentes en la muestra posoperatoria.

la serie de pacientes intervenidos en nuestro hospital, son semejantes a los informados con anterioridad.

BIBLIOGRAFÍA

- Potts JM, Pasqualotto FF, Nelson D, et al. Patient characteristics associated with vasectomy reversal. *J Urol* 1999; 161:1835-1839.
- Dirección General de Salud Reproductiva, S.S. 2009. www.gene-roysaludreproductiva.salud.gob.mx
- Nangia AK, Myles JL, Thomas AJ Jr. Vasectomy Reversal for the post-vasectomy pain syndrome: a clinical and histological evaluation. *J Urol* 2000; 164:1939-1942.
- Kolettis PN. Is physical examination useful in predicting epididymal obstruction? *Urology* 2001; 57:1138-1140.
- Thomas AJ, Pontes JE, Rose NR, et al. Microsurgical Vasovasostomy: immunological consequences and subsequent fertility. *Fertil Steril* 1981; 35:447-450.
- Belker AM. Microsurgical vasectomy reversal. In: Lytton B, Catalona WJ, Lipshultz LI, Mcguire EJ, eds. *Advances in urology*. Chicago: Year book Medical, 1988:193-230.
- Meinertz H, Linnet L, Fogh-Andersen P, Hjort T. Antisperm antibodies and fertility after vaso-vasostomy: a follow-up study of 216 men. *Fertil Steril* 1990; 54:315-321.
- Vrijhof HJ, Delaere KP. Vasovasostomy results in 66 patients related to obstructive intervals and serum agglutinin titres. *Urol Int* 1994; 53:143-146.
- Eggert-Kruse W, Christmann M, Gerhard I, et al. Circulating antisperm antibodies and fertility prognosis: a prospective study. *Hum Reprod*, 1989; 4:513-520.
- Witkin S, David S. Effect of sperm antibodies on pregnancy outcome in a subfertile population. *Am J Obstet Gynecol* 1988; 158:59-62.
- Pavlovich CP, Schelegel PN. Fertility options after vasectomy: a cost effectiveness analysis. *Fertil Steril* 1997; 67:133-141.
- Belker AM. Infrapubic incision for specific vasectomy reversal situations. *Urology* 1988; 32:413-415.
- Belker AM, Thomas AJ, Fuchs EF, et al. Results of 1,469 microsurgical vasectomy reversals by the vasovasostomy study group. *J Urol* 1991; 145:505-511.
- Kolettis PN, Burns JR, Nangia AK, et al. Outcomes for vasovasostomy performed when only sperm parts are present in vasal fluids. *J Androl* 2006; 27:565-567.
- Schrepferman CG, Carson MR, Sparks AE, et al. Need for sperm retrieval and cryopreservation at vasectomy reversal. *J Urol* 2001; 166:187-189.
- Figuerola GR, Diaz VA, Ruedas DA, et al. Vaso-vasoanastomosis: técnica macro quirúrgica. *Bol Col Mex Urol*, 1996;13:3.
- Sakari OJ, Erkki R, Aarne IK, et al. Vasovasostomy. *Scand J Urol Nephrol* 2001;35:132-135.
- Hsieh ML, Huang HC, Chen Y, et al. Loupe- assisted vs microsurgical technique for modified one-layer vasovasostomy: is the microsurgery really better? *BJU Int* 2005;96:864-866.
- Sotomayor ZM, Zepeda CS, Aburto MS, et al. Reconstrucción micro-quirúrgica de conductos deferentes. *Rev Mex Urol* 1994;54(6):134-137.
- Polanco GE, Quintero J, Pérez CG, et al. Experiencia en la reconstrucción de conductos deferentes. *Rev Mex Urol* 2000;60(3):136-139.
- Fischer MA, Grantmyre JE. Comparison of modified one- and two layer microsurgical vasovasostomy. *BJU International* 2000; 85:1085-1088.
- Schmidt SS. Vas anastomosis: a return to simplicity. *Br J Urol* 1975;47:309-314.
- Silber SJ. Microscopic vasectomy reversal. *Fertil Steril* 1977;28:1191-1202.
- Goldstein M, Philip Shihua LI, Gerald JM. Microsurgical vasovasostomy: The microdot technique of precision suture placement. *J Urol* 1998;159:188-190.
- Weiss JN, Mellinger BC. Fertility rates with delayed fibrin glue: Vaso-vasostomy. *Fertil Steril* 1992;57:908-911.
- Varkenmmel O, Taille A, Burnouf T, et al. Evaluation of a fibrin sealant free of bovine-derived components in an experimental vaso anastomosis study. *Urol Int* 2000; 65:196-199.
- Vrijhof E, Bruine A, Koole L. A polymeric mini-stent designed to facilitate the vasectomy reversal operation. A rabbit model study. *Biomaterials* 2004;25:729-734.
- Wayne K, Paul RS, Mehmet O, et al. **Robotic-assisted vaso-vasostomy: a two layer technique in an animal model.** *Urology* 2005; 65:811-814.
- Belker AM, Fuchs EF, Konnak JW, et al. Transient fertility after vasovasostomy in 892 patients. *J Urol* 1985;134:75-76.
- Bronson R, Cooper G, Rosenfeld D. Sperm antibodies: their role in infertility. *Fertil Steril* 1984;42:171-183.
- Portillo MJA, Correas GMA, Rado VMA. Vaso-vasostomía nuestra experiencia. *Arch Esp Urol* 2005;58:1041-1048.