



Difalia. Presentación de un caso y revisión de la literatura

Torres-Medina E, Sánchez-Puente JC, Aragón-Tovar A, Camacho-Trejo V, Colorado-García A.



■ RESUMEN

La difalia es una anomalía congénita rara, la cual aparece en 1 de cada 5 a 6 millones de nacidos vivos, suele acompañarse de alteraciones genitourinarias, musculoesqueléticas, cardíacas y hepáticas, donde su tratamiento deberá ser individualizado y dependerá de sus anomalías congénitas acompañantes, con el fin de preservar la continencia y la función eréctil.

Palabras clave: Difalia, anomalías congénitas.

■ ABSTRACT

Diphalia is a rare congenital abnormality that appears in 1 out of every 5 to 6 million male live births. It is usually accompanied by genitourinary, skeletal muscle, cardiac and hepatic alterations. Its treatment should be individualized and will depend on accompanying congenital abnormalities. The main purpose of treatment is to preserve continence and erectile function.

Key words: *Diphalia, Congenital abnormalities.*



■ INTRODUCCIÓN

La difalia es una alteración congénita, la cual resulta de la falta de fusión del tubérculo genital que se acompaña de otras alteraciones congénitas, fue descrita por primera vez por Wecker en 1609 y sólo se han reportado menos de 100 casos en la literatura.

Se presenta el caso de un paciente con doble pene, testículos bífidos, doble vejiga, doble uretra, doble próstata, reflujo vesicoureteral derecho grado V y alteraciones

musculoesqueléticas, acudiendo a consulta para evaluación de sus anomalías genitales, el cual ya había sido valorado en su niñez, pero abandonó el tratamiento.

■ CASO CLÍNICO

Se presenta paciente masculino de 20 años de edad, el cual vive en unión libre, de medio socioeconómico bajo, de antecedente heredofamiliares con hermano portador de enfermedad congénita cardíaca no especificada,

Departamento de Urología, División de Cirugía, Unidad Médica de Alta Especialidad, Centro Médico Nacional del Noreste, Instituto Mexicano del Seguro Social, Monterrey, Nuevo León.

Correspondencia: Dr. Eduardo Torres Medina. Servicio de Urología Unidad Médica de Alta Especialidad CMNNE IMSS Monterrey, N.L. Avenida Fidel Velázquez y Abraham Lincoln S/N. Tel (Fax) (5281) 83714100 ext. 41315. Correo electrónico: torresurologo@hotmail.com.

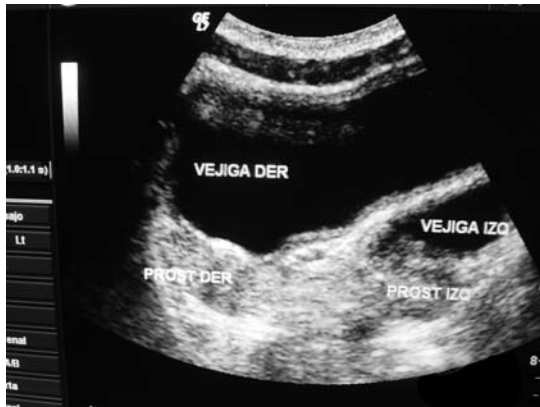


Imagen 1. Ultrasonido vesicoprostático se observan las 2 vejigas y las 2 próstatas, con un tabique que separa ambas vejigas.

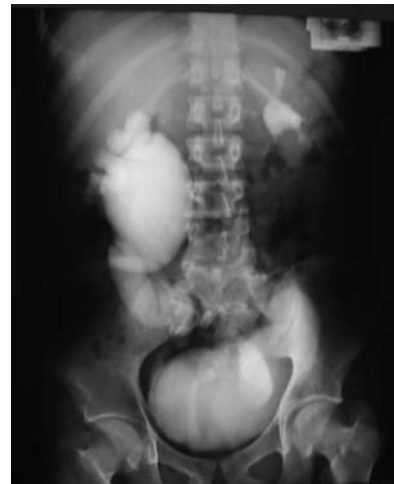

Imagen 3. Urografía excretora se aprecia dilatación ureteropielocaliceal severa a la hora de administrado el contraste del riñón de lado derecho, el riñón izquierdo concentrando y eliminando adecuadamente el material de contraste.

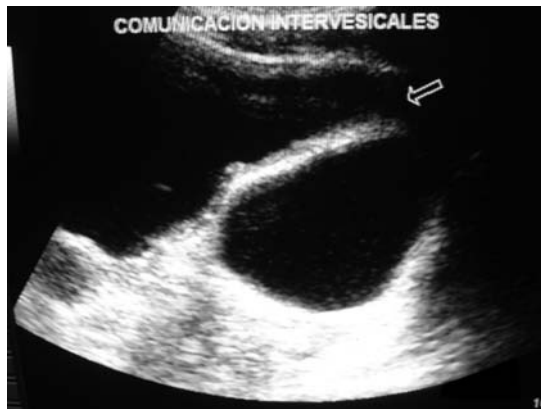

Imagen 2. Se aprecia el tabique intervesical que separa ambas vejigas y en la parte superior la comunicación que existe entre ellas, así como la presencia de sedimento urinario.



Foto 1. Aquí ambos penes se observan en semierección, previa estimulación, con buen desarrollo de ambos y sin alteraciones aparentes.

sin antecedentes personales no patológicos, antecedente quirúrgico de orquidopexia izquierda a sus 4 años de edad, su inicio de la vida sexual fue a los 18 años y refirió tener contacto sexual con ambos penes.

Acude a valoración de su alteración genital, por doble pene y escrotos bífidos, donde se decide su protocolo de estudio y se demuestra que presenta doble uretra, doble próstata, doble vejiga, reflujo vesicoureteral derecho grado V con daño renal secundario y acortamiento de extremidad inferior izquierda e hipotrofia muscular, falta de glúteo mayor derecho y ausencia del tendón de aquiles ipsilateral (**Imágenes 1 a 3**).

Se observan dos penes en situación superior e inferior, glande y prepucio en ambos de características normales, meatos uretrales en posición normal, se palpan cavernosos normales, bolsa escrotal bífida, también en

situación superior e inferior ambos testículos en bolsas escrotales, con tamaño, forma y consistencia normales, ano permeable (**Foto 1**).

Los resultados de laboratorio fueron: leucocitos 5.7 1000/UI, Hb 15.2 g/dL, Hto 46.3 %, plaquetas 302 miles/UI, glucosa 103 mg/dL, urea 13 mg/dL, creatinina 0.7 mg/dL, Na 144 mEq/L, K 3.9 mEq/L, Cl 105 mEq/L, TP 11.3 seg, 102%, INR 0.99, TpT 29 seg. Examen general de orina: densidad 1010, PH 6.5, acetona +, HB ++, proteínas ++, sedimento: 35 leucocitos/campo, 6 eritrocitos/campo, abundantes bacterias. Urocultivo positivo a *E. coli* con más 100,000 ufc.

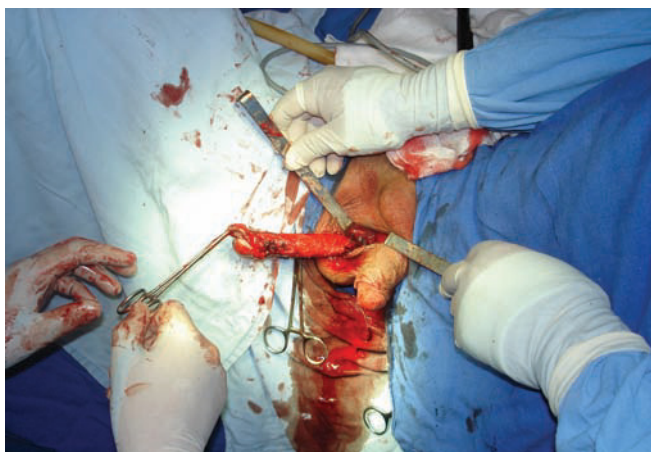

Foto 2. Fotografía durante el transquirúrgico al momento de realizar la falectomía del pene superior.



Foto 4. Ocho meses después de la cirugía, preservando la función eréctil y adecuada continencia.

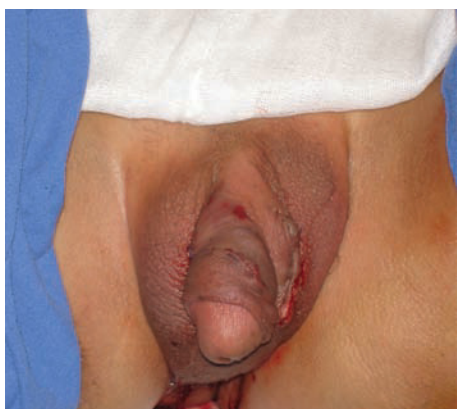

Foto 3. Fotografía en la cual se observa pene inferior en posición normal, ya circuncidado y con remodelación escrotal.

Tratamiento: se realizó falectomía de pene superior, dejando un pene estética y funcionalmente adecuado (**Fotos 2 a 4**).

■ DISCUSIÓN

La difalia es una rara anomalía congénita, aparece en 1 de cada 5 a 6 millones de nacidos vivos.^{1,2} Siendo sólo reportados menos de 100 casos en la literatura médica.^{2,3} Suele estar acompañada de otras alteraciones congénitas como urogenitales, gastrointestinales, cardíacas y musculoesqueléticas.^{4,6,7} Siendo más raros los casos de duplicación vesical.^{8,9}

Su causa se le atribuye durante el desarrollo embrionario del pene, alrededor de la 3a.-6a. semana de gestación,¹⁰ iniciando su desarrollo con la coalescencia del tubérculo cloacal bilateral de la parte anterior y final en la porción cefálica del seno urogenital, las columnas del mesodermo el cual se desarrolla alrededor del margen lateral de la placa cloacal forma el tubérculo genital, donde su probable causa es una duplicación longitudinal de la membrana cloacal, pudiendo incluir más de 3 columnas del mesodermo primitivo que haya migrado en dirección central alrededor de las 2 membranas cloacales, formando finalmente 2 tubérculos genitales; acompañándose de otras alteraciones congénitas relacionadas como en vejiga, colon, ano y columna.^{4,7} Se le ha relacionado a que la difalia pueda deberse a una forma de gemelos incompleta.¹¹

La difalia puede ser ortotópica o ectópica, dependiendo de si la división de los penes es sagital o frontal, simétrica o asimétrica.^{2,3} La más aceptada es la clasificación de Aleem,⁵ la cual la divide en difalia verdadera y en falo bífido, subdividiéndose en parcial o completa, laseudodifalia descrita por Villanova y Ranetos corresponde al grupo de difalia parcial.

Sus métodos diagnósticos es a base del uso del ultrasonido, el cual es útil para detectar la presencia del número de los cuerpos cavernosos o esponjosos y de sus anomalías acompañantes,¹² pero con el advenimiento de la resonancia magnética es posible una mejor interpretación de las estructuras anatómicas para una mejor decisión al momento de realizar sus intervenciones quirúrgicas.¹³

El tratamiento en estos pacientes dependerá principalmente de las anomalías congénitas acompañantes, así como de preservar la continencia del

paciente y su función eréctil,¹⁴ individualizando cada caso.¹²

■ CONCLUSIONES

El tratamiento de estos pacientes deberá ser quirúrgico e individualizado, y su corrección tiene que ser durante los primeros años de la vida, principalmente de las anomalías congénitas acompañantes, tratando siempre de preservar sobre todo la anatomía normal de éstos y una buena continencia y función eréctil.¹⁴

El paciente ha presentado buena evolución posquirúrgica, 8 meses después de la cirugía conserva su vida sexual, continencia adecuada, función eréctil satisfactoria, manteniéndose actualmente en vigilancia en la consulta de urología.

BIBLIOGRAFÍA

1. Smith JR, Sheerer JF. Diphallia: report of case. *J Urol* 1965;94:586-587.
2. Rao TV, Chandrasekharam V. Diphallus with duplication of cloacal derivatives: report of rare case. *J Urol* 1980;124(4):555-7.

3. Fujita K, Tajima A, Suzuki K. Diphallia with a normal and a blind-ending urethra. *Eur Urol* 1979;5(5):328-9.
4. Gyftopoulos K, Wolffbuttel KP, Nijman RJ. Clinical and embryologic aspect of penile duplication and associated anomalies. *Urology* 2002;60(4):675-679.
5. Aleem AA. Diphallia. Report of case. *J Urol* 1972;108:357-358.
6. Hollowell JG Jr, Witherington R, Ballagas AJ, Burt JN. Embryologic considerations of diphallus and associated anomalies. *J Urol* 1977;117(6):728-32.
7. Camacho GS, Olvera CC, Barrientos PM, Aparicio RJ: Genitourinary reconstruction in a case of penis duplication associated to bladder duplication, perineal hypospadias and bowel sequestration. *Rev Mex Urol* 2004;64(3):135-138.
8. Maruyama K, Takahashi A, Kobayashi T, Hatakeyama S, Matsuo Y. Diphallia and the VATER association. *J Urol* 1999;162(6):2144-46.
9. Kapoor R, Saha MM. Complete duplication of the bladder, urethra and external genitalia in a neonate -a case report. *J Urol* 1987;137(6):1243-44.
10. Rao TV, Chandrasekharam V. Diphallus with of cloacal derivatives: report of a rare case. *J Urol* 1980;124:554-557.
11. Rock SD, Gearhart JP. Complete lower urinary tract duplication with true diphallia presenting as rare covered exstrophy variant. *J Urol* 1997;157(5):1907-8.
12. Marti-Bonmati L, Menor F, Gomez J, Cortina H, Garcia Ibarra F. Value of sonography in true complete diphallia. *J Urol* 1989;142:356-357.
13. Lapointe SP, Weu DC, Hricak HI. Magnetic resonance imagine in the evaluation of congenital anomalies of the external genitalia. *Urology* 2001;58:542-556.
14. Djordjeric ML, Perovic SV. Complex penile joining in a case of wide penile duplication. *J Urol* 2005;173(2):587-9.