

Asomatognosia en cáncer: síntoma de lesión en lóbulo parietal generado por un tumor maligno. Revisión de la literatura

Asomatognosia in cancer: symptom of parietal lobe injury caused by a malignant tumor. Review of literature

María Virginia Balarezo-Jaramillo,¹ Bernardo Cacho-Díaz,² Salvador Alvarado-Aguilar.¹

▷ RESUMEN

En el presente artículo se realiza una revisión de la literatura sobre el término de “asomatognosia” en pacientes con tumores del sistema nervioso central (SNC). Este es un síntoma que se desarrolla cuando existen lesiones o tumoraciones principalmente en el lóbulo parietal; cuando esto sucede, el paciente no reconoce parte de su cuerpo como brazo o pierna, situación que puede generar alteraciones psicológicas tanto en él como en su familia; pueden desarrollar angustias, miedos, preocupaciones, e incluso puede resultar peligroso para la seguridad del enfermo ya que no reconoce su alteración. Esta revisión da a conocer varios conceptos relacionados con el tema así como la exploración, tipos de estudios y tratamientos que la medicina neurooncológica propone. También se explican pruebas y técnicas de rehabilitación neuropsicológicas que puedan ayudar al psicólogo para trabajar con el paciente en su reconocimiento de la enfermedad y su posible recuperación, y así poder mejorar su calidad de vida y la de su familia.

▷ ABSTRACT

This article reviews the literature on the term of asomatognosia in patients with tumors of the central nervous system. This is a symptom that develops when the patient has lesions or tumors mainly in the parietal lobe, and when this happens, he does not recognize his own arm or leg, a situation that can lead to psychological distress on him and his family, may develop anxieties fears, concerns, and can even be dangerous to patient safety because he does not recognize his impairment. This review discloses several concepts related to the subject as well as exploration, types of studies and medical treatments proposed in the neuro-oncology. This review also explains tests and neuropsychological rehabilitation techniques that can help the psychologist to work with the patient's recognition of the disease and its possible recovery and thus improve his quality of life and his family.

Keywords: *Parietal lobe, brain tumors, asomatognosia, autotopagnosia, somatoparaphrenia, hemiasomatognosia, digital agnosia, agnosia, mirror techniques, neuropsychological rehabilitation, Ecuador.*

1 Servicio de Psicooncología, Instituto Nacional de Cancerología, México D.F., México.

2 Servicio de Neurología, Instituto Nacional de Cancerología, México D.F., México.

Correspondencia: Dra. María Virginia Balarezo Jaramillo. Universidad del Azuay, Cuenca - Ecuador. Cañar entre Remigio Crespo y Morona, Edificio Jacobo, Primera Planta, C.P. A2306987, Cuenca, Ecuador. Teléfonos: (5937) 2885607/(5937) 99185600. Correo electrónico: virginia_balarezo@hotmail.com

Palabras Clave: Lóbulo parietal, tumores cerebrales, asomatognosia, autotopagnosia, somatoparafrenia, hemiasomatognosia, agnosia digital, agnosias, técnica espejo, rehabilitación neuropsicológica, Ecuador.

▷ INTRODUCCIÓN

TUMORES DEL SISTEMA NERVIOSO CENTRAL (SNC). TIPOS

- Tumores primarios: los que son derivados del cerebro y sus revestimientos, se presentan con mayor frecuencia en niños. Pueden producir metástasis principalmente a pulmón, hígado, ganglios linfáticos, hueso, pleura y riñones. También es posible que viajen a otras partes del cerebro o de la médula espinal.¹
- Tumores metastásicos: se originan en alguna parte del cuerpo y viajan hasta el SNC.¹⁻³ Son más comunes en adultos, encontrándose en un 25% a 45% de casos. En el hombre, el cáncer de pulmón tiene un alto riesgo de probabilidades de desarrollar metástasis al SNC con un 65% a 70%, seguido del aparato digestivo y riñón. En la mujer, el cáncer de mama tiene una probabilidad de un 5% a 20%, seguido de pulmón, colon y estómago, cáncer gastrointestinal en un 5% y los melanomas en menos de 5%.¹

TUMORES CEREBRALES MÁS FRECUENTES SEGÚN SU TIPO HISTOLÓGICO

La Organización Mundial de la Salud (OMS) ha desarrollado una clasificación general de los tumores cerebrales (**Tabla 1**).⁴

En los adultos son más frecuentes los gliomas con 40% a 50% (sobre todo los astrocitomas en un 75% a 90%, y oligodendrogliomas en 25%), meningiomas con 15% a 20%, metástasis en 15%, adenomas pituitarios con 10%, neurinoma en un 6%, craneofaringioma con 3%, los meduloblastomas, neurinomas VIII, adenomas hipófisis y tumores primarios del SNC restantes, se pueden encontrar hasta en un 8% de los casos.^{1,2,4,5} En hombres son más frecuentes los glioblastomas, meduloblastomas y craneofaringiomas; en las mujeres son más comunes meningiomas, neurinomas y posiblemente ependimomas y astrocitomas.¹

LOCALIZACIÓN MÁS FRECUENTE DE LOS TUMORES EN HEMISFERIOS CEREBRALES

Al ser los gliomas los tipos de tumores más frecuentes, éstos generalmente aparecen en los lóbulos de los hemisferios cerebrales. Los astrocitomas se pueden encontrar en los lóbulos frontal, temporal y parietal; los oligodendrogliomas están ubicados con mayor frecuencia en lóbulo frontal.⁴

PRESENTACIÓN CLÍNICA GENERAL DE TUMORES EN EL SNC

En muchas ocasiones es posible que el paciente se encuentre asintomático al detectar una masa tumoral en el SNC, sobre todo en las primeras fases de la enfermedad. El desarrollo de los síntomas dependerá del tipo de tumor, patrón de crecimiento, localización o zona cerebral afectada, y su conducta biológica.

El paciente puede presentar convulsiones epilépticas (parciales o generalizadas), pérdida de la visión o audición, hemiparesis (disminución de la fuerza motora), ataxia (descoordinación de movimientos), hipertensión intracraneal (cefaleas, náuseas, vómito en proyectil), agnosias (no reconoce objetos, rostros), cambios emocionales (labilidad afectiva, depresión o euforia), alucinaciones, trastornos de la personalidad y memoria, pérdida del deseo sexual, cambios de juicio, diplopía (visión doble), disartria (dificultad para articular palabras) disminución del coeficiente intelectual (CI), afasias (alteración del lenguaje), debilidad, destrucción del tejido cerebral (el tumor invade y destruye el tejido cerebral del área en el cual se encuentra), trastornos del patrón endocrino, entre otros síntomas.^{1,4,5}

El objetivo del artículo es describir el síntoma de asomatognosia, las características del paciente, sus cambios a nivel de la imagen corporal, los problemas psicológicos que pueda desarrollar. Además se explican algunas técnicas a nivel psicológico que se pueden aplicar en casos de lesión parietal, sobre todo cuando el paciente manifiesta algún tipo de agnosia.

Tabla 1.

Clasificación de los tumores del SNC según la OMS de acuerdo al origen celular y grado histológico.

<p>Tumores de tejido neuroepitelial:</p> <ul style="list-style-type: none"> – Tumores astrocitarios: <ul style="list-style-type: none"> • Astrocitomas de bajo grado: • Pilocítico, protoplásmico, Gemistocítico • Astrocitoma anaplásico – Tumores oligodendroginales: <ul style="list-style-type: none"> • Oligodendroglioma de bajo grado • Oligodendroglioma mixto • Oligodendroglioma anaplásico – Tumores ependimarios: <ul style="list-style-type: none"> • Ependimoma de bajo grado • Ependimoma anaplásico – Tumores de los plexos coroideos: <ul style="list-style-type: none"> • Papiloma de los plexos coroideos • Carcinoma de los plexos coroideos – Tumores de células pineales: <ul style="list-style-type: none"> • Pineocitoma • Pineoblastoma – Tumores embrionarios poco diferenciados: <ul style="list-style-type: none"> • Glioblastoma • Meduloblastoma 	<p>Linfoma primario del SCN</p> <p>Tumores de células germinales:</p> <ul style="list-style-type: none"> – Germinoma – Carcinoma embrionario – Tumor del seno endodérmico – Cariocarcinoma – Teratoma: <ul style="list-style-type: none"> • Maduro • Inmaduro
<p>Tumores de las meninges y tejidos afines:</p> <ul style="list-style-type: none"> – Meningioma benigno: <ul style="list-style-type: none"> • Meningotelial • Fibroso • Transicional – Meningioma maligno: <ul style="list-style-type: none"> • Hemangiopericitoma – Sarcoma meníngeos 	<p>Otros tumores de embriogénesis desordenada:</p> <ul style="list-style-type: none"> – Craneofaringioma – Tumor epidermoide – Tumor dermoide – Quiste coloide del tercer ventrículo <p>Tumores hipofisarios:</p> <ul style="list-style-type: none"> – Lóbulo anterior: <ul style="list-style-type: none"> • Adenoma • Carcinoma – Lóbulo posterior: <ul style="list-style-type: none"> • Coristoma
	<p>Extensión local de tumores regionales:</p> <ul style="list-style-type: none"> – Cordoma – Tumor de Glomus yugular <p>Tumores de las células de las vainas nerviosas:</p> <ul style="list-style-type: none"> – Schwannoma – Neurofibroma

PRESENTACIÓN CLÍNICA DEL LÓBULO PARIETAL

Debido a su *ubicación anatómica* (limitado en su cara suprolateral por el surco central y la fisura lateral; y en su cara medial por el lóbulo frontal, cuerpo caloso, surco calcarino y fisura parietooccipital; y a *las varias funciones que cumple*, como tener conciencia de sensibilidad general (dolor, temperatura, textura de objetos), entender el lenguaje gramatical y sintáctico, reconocer y utilizar números para el cálculo, recibir, correlacionar, sintetizar y redefinir los estímulos sensitivos, reconocer sensaciones somáticas;⁶⁻¹¹ el crecimiento de tumores localizados en esa zona genera gran cantidad de síntomas.

El paciente puede tener parestesias (sensación de adormecimiento u hormigueo de uno o ambos lados del cuerpo, discalculia (dificultad de aprender matemáticas), dislexia (imposibilidad de dar lectura correcta), apraxia (no puede realizar movimientos aprendidos); también

pueden dar lugar a sensaciones ilusorias (sensaciones de alfileres o agujas), astereognosia (no puede identificar el objeto al tacto), alestesia (localiza incorrectamente un estímulo táctil), agrafestesia (se escribe un número en la palma de su mano y sin que pueda observar, no logra identificar el número escrito). Puede presentarse anosognosia (pérdida de la capacidad para detectar un déficit neurológico), entre otros síntomas.^{1,12-15}

También podemos encontrar síntomas como la agnosia, que se refiere a la falla en el reconocimiento de un estímulo sensorial que no puede atribuirse a déficits elementales, deterioro cognitivo, alteraciones atencionales, afasia o falta de familiaridad con el mismo.¹⁶

El autor del libro “Neuropsicología Clínica”, Alfredo Ardila, realiza una clasificación de los tipos de agnosia (**Tabla 2**),¹⁷ de ellos sólo nos enfocaremos a la asomatognosia.

Tabla 2.
Clasificación de las agnosias.

<p>VISUALES Agnosia visual de objetos Acromatognosia Alexia óptica Prosopagnosia Simultagnosia</p> <p>ESPACIALES Trastornos en la exploración espacial Síndrome de Balint Trastornos en la percepción espacial Incapacidad para localizar estímulos Alteraciones en la percepción de profundidad Distorsiones en la orientación de líneas Estimación errónea del número de estímulos Trastornos en la manipulación espacial Agnosia espacial unilateral Pérdida de los conceptos topográficos Trastornos de orientación y memoria espacial Agnosia topográfica Amnesia topográfica</p>	<p>AUDITIVAS Verbal No verbal Amusia</p> <p>TÁCTILES Astereognosia primaria Astereognosia secundaria (asimbolia táctil, amorfosintesis)</p> <p>ASOMATOGNOSIAS Unilaterales • Hemiasomatognosia • Anosognosia de la hemiplejía • Somatoparafrenia Bilaterales • Autopagnosia • Agnosia digital • Desorientación derecha-izquierda • Asimbolia al dolor</p>
--	--

ASOMATOGNOSIA

Definición: Término introducido por primera vez por Critchley, para referirse a la falta de reconocimiento de la pertenencia del propio brazo.¹⁸ También se han encontrado definiciones como incapacidad para reconocer, diferenciar e integrar las distintas partes del esquema corporal,¹¹ falta de reconocimiento de la mitad del cuerpo (referido únicamente a las extremidades) o de la mitad de su espacio.^{2,3,14,18-20} El primer caso de asomatognosia reportado en la literatura, se encuentra en el libro de “El hombre que confundió a su mujer con un sombrero” del neurólogo Oliver Sacks en el año de 1997, capítulo titulado “el hombre que se cayó de la cama”.²¹

Área de la lesión: Como se describe anteriormente, gran parte de la literatura concuerda con que la asomatognosia se debe a una lesión del lóbulo parietal. Sin embargo, existen estudios que demuestran la presencia de este síntoma en pacientes que tienen afectadas otras áreas del cerebro. Por ejemplo, Feinberg en su estudio sobre asomatognosia y somatoparafrenia concluye que si bien el involucro del lóbulo parietal es necesario para que se desarrolle el síntoma, no es una condición suficiente para que el paciente la tenga, ya que también puede encontrarse en lesiones a nivel temporal y frontal aunque con menor frecuencia; esto ocurre cuando el área lesionada es cada vez mayor.¹⁸ Paysant, en su estudio sobre la técnica

del espejo para evaluar asomatognosia, coincide en cuanto a las áreas de lesión en los pacientes que participaron en el estudio.²²

Lorente, menciona que esta disfunción no es de carácter únicamente sensitivo, debido a la proximidad entre las zonas cerebrales de las áreas sensoriales primarias (áreas 1, 2 y 3 de Brodmann) con las áreas motoras primarias, se halla también un componente motor en la asomatognosia; de ahí la explicación de que el sujeto no pueda realizar los movimientos libres.²³

Un estudio de caso clínico publicado por Bustamante en el año 2006, concluye que la formación de tumor maligno a nivel del cuerpo calloso puede generar varios síntomas, entre ellos la asomatognosia.¹⁹

Azry, enfatiza sobre la importancia de que el sujeto pueda observar o “inspeccionar” su propio cuerpo para lograr una percepción somatosensorial y detección de estímulos adecuados. Cuando se desarrolla una alteración de la visión, se genera una “desaparición de la conciencia corporal”, llevándolo así a la experiencia de no ver una de las partes del propio cuerpo ni otros objetos en su posición visual.²⁴

Tipos: Como se describe en la **Tabla 2**, la asomatognosia se agrupa en dos categorías generales:

- Asomatognosia unilateral: se encuentra en el síndrome de Anton-Babinski. Referida a la

presencia de asomatognosia solamente en un lado del cuerpo. Hay tres subtipos: los pacientes con esta alteración presentan una inadecuada percepción de la existencia de medio lado del cuerpo, siendo éste contralateral a la lesión cerebral, a lo que se conoce como “*hemiplejia izquierda o hemiasomatognosia*”. También se puede encontrar un subtipo llamado “*somatoparafrenia*”, sensación de que el miembro afectado pertenece a otra persona, la persona muestra una identificación errónea y delirante de su extremidad. Se puede encontrar también una “*anosognosia de la hemiplejia*”, es decir, el paciente no se da cuenta de su incapacidad.

- Asomatognosia bilateral: La lesión se encuentra en el lóbulo parietal izquierdo o en ambos. Es una característica muy común en el síndrome de Gerstmann. Se pueden encontrar cuatro subtipos: “*autotopagnosia*”, incapacidad de identificar los diferentes segmentos del cuerpo, “*desorientación derecha-izquierda*”, es decir, el paciente confunde los lados derecho-izquierdo del cuerpo, “*agnosia digital*”, incapacidad para designar o nombrar a los dedos de las dos manos y la “*asimbolia al dolor*”, el paciente no reconoce los estímulos dolorosos.^{7,18,22,25-27}

Es importante aclarar que en este tipo de sintomatología la causa se debe a una alteración puramente orgánica, por lo tanto se descarta la posibilidad de que la asomatognosia tenga una explicación de carácter psiquiátrico (como una alucinación o una idea delirante), pues el sujeto que manifiesta estos síntomas no tiene comprometido su sentido de realidad. Sin embargo, el hecho de no reconocer una extremidad y de pensar “que pertenece a alguien más”, si puede generar serias alteraciones de tipo psicológico.

Cuando esto ocurre, es posible que el paciente tenga un fuerte deseo de ser intervenido quirúrgicamente para “deshacerse” de esa extremidad dando justificaciones como que uno o varios de sus miembros no pertenecían a su cuerpo, su cuerpo no concuerda con la idea que ellos tienen de su cuerpo o de sí mismos, porque a través de esa operación se sentirían como un todo, completos, se sentirían correctos, o porque mantener ese miembro desconocido les genera angustia, miedo o ansiedad.²⁸ También se pueden ver conductas como la inmovilidad de su extremidad, se puede pedir que mueva su brazo o pierna lesionada, pero no realiza ningún movimiento o posiblemente levantará la otra extremidad intacta. En estas situaciones los pacientes reportan sentir como si su

lado izquierdo se ha perdido o desaparecido, y a pesar de que lo pueden ver, tienden a negar que esa extremidad les pertenezca, llegando en varias ocasiones a afirmar que es un brazo que “corresponde a alguien más”.¹⁸ Cuando el paciente posee esta alteración, seguramente afirmará al examinador que ha movido su brazo paralizado, si se le comenta que no ha realizado la orden establecida, tal vez admita que su brazo está ligeramente débil, puede negar que si es cierto o inventará alguna excusa como que “le duele el hombro”. Al preguntar si ha notado o no esa parálisis, su respuesta podrá sonar defensiva o justificativa, de todas maneras lo importante es notar que hasta el momento de confrontarlo seguramente no ha tenido conciencia de su disfuncionalidad ni reconoce sus propias extremidades.²⁸

▷ EXPLORACIÓN, ESTUDIOS, TRATAMIENTO

ÁREA DE MEDICINA ONCOLÓGICA

Se aplica el mismo tipo de valoración neurológica en pacientes con o sin enfermedad de cáncer. Para evaluar en el paciente posibles síntomas de agnosias y asomatognosia, es necesario examinar el funcionamiento del lóbulo parietal. El médico realiza varias pruebas que le permitan tener una idea de su sistema propioceptivo, extroceptivo e interoceptivo.⁸

- Exploración de la sensibilidad propioceptiva: valora la sensibilidad 1) vibratoria y 2) posicional a través de un diapasón de baja intensidad.
 1. Se sostiene el instrumento cerca de su base, se activa golpeándolo contra el canto de la mano y se hace presión sobre una prominencia ósea.
 - a. Preguntar al paciente si siente la vibración y cuándo deja de sentirla. Si el explorador puede percibir la vibración cuando el paciente ya no la siente, ello indica pérdida sensitiva.
 - b. Para hacer más objetiva la prueba, detener de forma ocasional el diapasón para asegurarse de que el paciente responda con precisión.
 - c. Buscar si hay asimetrías de derecha a izquierda. La pérdida sensitiva unilateral tiene mayor significado.
 2. Se inicia en la articulación más distal, empezando por la articulación interfalángica distal o metacarpofalángica de los dedos de las manos, muñeca (apófisis estiloides del radio o del cúbito), codo, esternón; y luego articulación interfalángica del dedo gordo del pie, tobillo, rodilla, cresta iliaca.

- Exploración de la sensibilidad exteroceptiva: existen varias maneras de poder valorar:
 1. Colocar un objeto en la mano y pedir al paciente que lo identifique sin que lo pueda ver. Si no puede identificar el objeto al tacto se denomina astereognosia.
 2. Escribir un número en la palma de su mano y pedirle que sin observar, identifique el número escrito. Si no puede identificar el objeto al tacto se denomina agrafestesia.
 3. Prueba de discriminación táctil entre dos puntos: el sujeto no diferencia entre un solo estímulo y dos adyacentes aplicados de manera simultánea, pero separados de tal modo que pueden ser distinguidos por una persona normal.
 4. Cinestesia, es la capacidad de saber la dirección de un estímulo continuo.
 5. Cuando localiza incorrectamente un estímulo táctil, se habla de una anestesia.
 6. Pueden encontrarse trastornos en la ubicación en el espacio utilizando pruebas como llenar los números de la carátula del reloj, copiar figuras geométricas.
- Exploración interoceptiva: se pueden realizar preguntas directas al paciente sobre cómo siente o cómo percibe las diferentes partes de su cuerpo. En esta exploración se integra la valoración de asomatognosia. El método consiste en que el examinador se acerque al paciente desde su lado derecho, luego toma su brazo derecho y lo levanta preguntando “¿qué es esto?”. Si el paciente identifica correctamente, el examinador llevará el brazo izquierdo del paciente hacia su hemiespacio derecho, y la pregunta se repite. Según las respuestas dadas, el examinador podrá determinar si el paciente presenta o no asomatognosia.^{18,22,29}

▷ ESTUDIOS

Para confirmar un diagnóstico de cáncer se puede realizar:

- Tomografía axial computarizada (TAC). Permite visualizar directamente la masa tumoral.
- Resonancia magnética (RM). Suele proporcionar más información anatómica que la TAC. Detecta bajos grados de astrocitomas que no son encontrados con el estudio anterior. Las metástasis pequeñas y las lesiones meníngeas también pueden no detectarse en las TAC. Aporta con elementos funcionales para identificar áreas evidentes o primarias como: lenguaje, área motora, corteza visual, etc.³⁰
- Biopsia tumoral. Se realiza cuando existe duda en cuanto al diagnóstico, cuando el paciente no puede

ser llevado a craneotomía debido a malas condiciones generales o cuando existe infiltración tumoral en cuerpo caloso, diencéfalo o tallo cerebral y son irresecables, entre otras razones.^{5,30}

▷ TRATAMIENTO

- Cirugía

Es el manejo inicial en todos los tumores porque permite establecer el diagnóstico y calma el efecto que la masa tumoral ocasiona, además puede resultar curativo o al menos prolongar la vida del paciente.

En ciertos casos en que el tumor ha infiltrado a otras partes, la cirugía no reseca completamente al tumor, pero reduce su tamaño con el fin de ayudar al enfermo a aminorar la hipertensión intracraneal.

- Radioterapia

Su objetivo es lograr el mayor daño al tumor, proteger las estructuras normales cercanas y evitar que reciban dosis tóxicas. Puede generar síndromes neurológicos como aumento de déficit neurológico durante el tratamiento, causado probablemente por la formación de un edema. Un síndrome de posradiación desarrollado entre el primer y tercer mes después de completar las radiaciones generalmente es reversible. También puede desarrollar lesión progresiva varios meses o años después de la radiación, posiblemente debido a lesiones directas del cerebro y vasos sanguíneos.

- Quimioterapia

Según investigaciones, el cisplatino, carboplatino, etopósido y procarbina son los tipos de quimioterapia que dan mejores resultados. Puede generar efectos secundarios como: cefalea, náusea, vómito, fatiga, neutropenia, trombocitopenia, entre otros.^{4,5}

▷ ÁREA DE LA NEUROPSICOLOGÍA

EXPLORACIÓN

Cuando se practica un examen neuropsicológico de pacientes con tumor cerebral, es importante considerar por lo menos cinco factores:⁴

1. Localización específica del tumor, debido al daño local que provoca en el tejido cerebral.
2. Tamaño del tumor, que se correlaciona con la cantidad de tejido afectado, con el desplazamiento general de estructuras cerebrales.
3. Invasión del tejido cerebral, puesto que el tumor puede hallarse dentro del parénquima cerebral o simplemente estar ejerciendo un efecto de presión sobre la masa encefálica.

Tabla 3.

Clasificación de la batería de Halstead-Reitan.

Tests principales	Tests auxiliares
Test de categorización	Inventario Multifásico de Personalidad de Minnesota (MMPI)
Test de oscilación de dedos "Finger-tapping"	Test de fusión parpadeante crítica Test de Afasia de Boston
Test de sentido del tiempo	Test de ejecución táctil Escala de inteligencia WAIS
	Test de ritmo de <i>Seashore Trail Making Test</i>

4. Velocidad de crecimiento, los tumores que crecen rápidamente (como los gliomas) presentan una sintomatología mucho más clara, mientras que los de crecimiento lento (como los oligodendrogliomas) favorecen la existencia de procesos permanentes de readaptación y reaprendizaje.
5. Las secuelas generadas por los tratamientos oncológicos, y si éstas son o no reversibles.

▷ PRUEBAS

Paysant, en su artículo sobre el uso de espejos convencionales (la mitad izquierda del cuerpo se refleja en la mitad izquierda del espejo), e invertidos (la mitad izquierda del cuerpo se refleja en la mitad derecha del espejo) para diagnosticar a pacientes con asomatognosia; afirma que al evaluar el procesamiento de información a través de la imagen en el espejo, es posible encontrar alteraciones en la imagen corporal como disociación entre el espacio (si es lejos y cerca), o confirmar la presencia de negligencia en diferentes espacios simultáneamente: derecha *vs* izquierda, extrapersonal *vs* peripersonal.

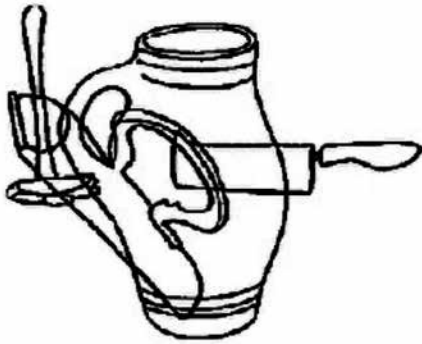
Para evaluar si los pacientes con lesiones cerebrales (isquemia, hemorragia) tenían o no asomatognosia, los ubicó en frente de dos espejos, uno convencional y luego uno invertido, realizó con ellos tres preguntas: ¿tiene la impresión de que su brazo ya no pertenece a usted o que le pertenece a alguien más?, ¿tiene la sensación de que es extraño o bizarro?, ¿tiene la impresión de que ha cambiado su forma, se ha hecho más grande o pequeño? Si el paciente respondía "sí" a cualquiera de estas preguntas, el examinador concluía con que si ha desarrollado asomatognosia.²²

También se pueden utilizar pruebas neuropsicológicas que exploren ya sea de manera general las funciones

cognitivas del paciente, o pruebas que son más específicas, las cuales exploren la presencia de agnosias en el paciente. Se describirán algunas de ellas.³¹⁻³³

- Test (Halstead-Reitan) (Reitan y Wolfson, 1993): se compone de siete tests principales y cuatro tests auxiliares (**Tabla 3**)³³ Para evaluar asomatognosia se puede utilizar la clasificación de "Finger-tapping" que se describe a continuación.
- Retain-Klove Sensory-Perceptual Examination (Retain, 1969): creado por la necesidad de servir como suplemento de la batería de Halstead y de Wechsler, para evaluar la adecuada práctica sensorio-perceptual del sujeto en ambos lados del cuerpo. Está dividido en cuatro partes: 1) percepción táctil, auditiva y visual: prueba la exactitud con la que el sujeto puede percibir un estímulo sensorial simultáneo, después de que ya se ha comprobado que su percepción de estímulos unilaterales en cada lado son esencialmente intactas. Para evaluar la función táctil, se toca cada mano de forma separada para corroborar que el sujeto puede responder con exactitud a la mano tocada. El sujeto sin lesión cerebral podrá responder al estímulo de ambas manos. El sujeto que si presenta lesión podrá en general identificar correctamente el estímulo unilateral, pero en otras ocasiones fallará su respuesta bajo estímulos bilaterales simultáneos a la mano contralateral del hemisferio lesionado. 2) Reconocimiento de dedos táctiles: el sujeto identifica los dedos de cada mano a través de un estímulo táctil. Se pide al sujeto que cierre sus ojos y reporte que dedo ha sido tocado. En algunas ocasiones es necesario que primero ensaye con los ojos abiertos para asegurarse de que su reporte sea fiable. 3) Percepción de escribir número en la mano: se le pide al sujeto que reporte los números escritos en la palma de su mano, sin que él los pueda ver. 4) Reconocer una moneda al tacto: deberá identificar qué moneda es, sólo tocándola y sin que la pueda ver.³⁴
- Figuras superpuestas de Poppelreuter: se muestra una figura dibujada al paciente y se le pide que pase la mano por la figura, intentando con el tacto descubrir los objetos (**Figura 1**).³⁵
- *Mental Status Examination Recording Form*: Valora las siguientes funciones superiores: 1. observaciones conductuales; 2. nivel de conciencia; 3. atención-retención de dígitos; 4. lenguaje; 5.

Figura 1.
Test de Poppelteuer.



memoria; 6. praxias constructivas; 7. funciones cognitivas superiores: cálculo; interpretación de refranes; similitudes; 8. funciones corticales afines: praxias ideatorias e ideomotoras; orientación derecha-izquierda; gnosias digitales; gnosias visuales; orientación geográfica; test del lóbulo frontal.

▷ REHABILITACIÓN NEUROPSICOLÓGICA

Los objetivos principales del tratamiento psicológico son aumentar el nivel de conciencia en el paciente, mejorar la calidad de vida del paciente y reducir la ansiedad y angustia asociadas a su enfermedad y tratamiento,^{1,36} pues la persona no reconoce su déficit y esto llega a generar consecuencias negativas en su autocuidado, y tampoco podrá tener un aprendizaje posterior del uso de las diferentes técnicas. Si se trabaja en el aumento de nivel de conciencia, disminuye la conducta de heminegligencia, y podrán desarrollar más fácilmente estrategias compensatorias para solucionar problemas derivados de ellas. También es posible corregir este error con tan sólo señalar al paciente la verdadera identidad de su brazo, o si se restablece la conexión de su brazo izquierdo con el hombro.¹⁸

El autor del libro “Rehabilitación Neuropsicológica”, Juan Arango, propone las siguientes actividades:³⁶

- Brindar información a la persona acerca de su enfermedad.
- Dialogar con ella acerca de sus capacidades antes y después de la enfermedad.
- Invitar a la persona a realizar tareas cotidianas que le resulten agradables.
- Utilizar retroalimentación verbal y visual con el fin de que la persona pueda observar su desempeño al efectuar diferentes actividades.

- Analizar con la persona su desempeño en las diferentes actividades de la vida diaria.
- Enseñarle estrategias compensatorias.
- Reintentar las actividades utilizando las estrategias aprendidas.
- Hablar sobre las posibles dificultades que puedan surgir en la vida cotidiana, y las estrategias que se podrían utilizar para solventarlas.
- Generalizar lo aprendido a otros contextos.

▷ TÉCNICAS ESPECÍFICAS

- Técnica del espejo: como se describe anteriormente, el uso de espejos convencionales e invertidos, junto con las preguntas directas al paciente, puede resultar terapéutico.²²
- Entrenamiento en visualización y movimientos en imaginación: tareas de imaginación de movimientos.
 1. Imaginación de posturas: el terapeuta muestra al paciente tres diferentes posturas, cada una realizada con ambos brazos, e inmediatamente después de la presentación se le pide que coloque un brazo (derecho o izquierdo) para realizar la primera postura, y que imagine y describa cuál sería la ubicación del otro brazo para la realización adecuada de la postura. Luego se le pide que imagine qué cambios debe realizar con los brazos, para realizar la segunda postura.
 2. Imaginación de secuencia de movimientos: se pide al paciente que imagine una secuencia de movimientos, luego irá imaginando el primer movimiento, luego el segundo, tercero, y así sucesivamente.
 3. Activación del miembro contralateral: para ellos se propone la técnica de *constraint induced therapy (CIT)*, ésta busca bloquear el uso del miembro intacto mediante un aparato mecánico (cabezalillo) con el objetivo de que la persona se vea obligada a usar su miembro hemiparético. Esta técnica puede dar buenos resultados porque no existe daño fisiológico del miembro, por lo que tiene la capacidad de funcionar adecuadamente. Otra técnica puede ser la *spatial motor cueing*, consiste en enseñar a la persona a utilizar su miembro contralateral a la lesión para señalar estímulos y realizar diferentes actividades. En este se le pide al paciente que “busque” visualmente su brazo “no reconocido” antes de empezar la actividad; se puede adjuntar un dispositivo electrónico que emita sonidos a intervalos variables. La persona debe evitar el sonido presionando un interruptor en su brazo hemipléjico.³⁶

▷ INTERVENCIÓN PSICOLÓGICA EN LA FAMILIA

Es de gran importancia poder integrar a la familia en el cuidado del enfermo, pues a través de ellos se puede prevenir situaciones o actividades que atenten contra su seguridad como manejar un vehículo, utilizar herramientas u objetos cortopunzantes, etc; además debe enfrentar varios estresores a lo largo de la enfermedad, generando en ellos sentimientos negativos como enojo, impotencia, culpa, sobre carga, ambivalencia, dificultades de comunicación y dificultad para interactuar con el paciente. Es posible que experimenten serios problemas de aislamiento debido al cuidado que dan al paciente, descuido de salud y aspecto personal, motivo por el que es necesario realizar un trabajo psicológico con ellos.¹

▷ DISCUSIÓN Y CONCLUSIONES

La revisión que se efectuó permite dar a conocer algunas de las técnicas que la neuropsicología propone para el manejo de las agnosias y la asomatognosia. Sin embargo, no se ha encontrado información que confirme el uso de estas técnicas en la práctica clínica, de tal manera que no se puede concluir si va a lograr resultados positivos con el uso de las mismas.

Es necesario evaluar el estado de ánimo del paciente, el impacto del deterioro neurológico en sus relaciones y entorno, y su comportamiento. Para obtener una evaluación más completa, el clínico puede apoyarse de pruebas neuropsicológicas que le permitan identificar cambios que en algunas ocasiones no son fáciles de ser percibidos, y de reconocer la intensidad con que las funciones cognitivas (como memoria, atención, concentración) se encuentran deterioradas por la enfermedad.

La recuperación del paciente de este tipo de alteración resulta controversial. Aunque algunos autores como Heilman aseguran que estos síntomas si pueden desaparecer por sí solos (aunque su recuperación se haga de manera lenta con duración de hasta años), otros autores afirman que se pueden modificar cuando el sujeto mantiene contacto con su cuerpo perdido, tocándolo, manipulándolo, o permitiéndole que lo pueda mirar durante frecuentes y prolongados periodos de tiempo, con el objetivo de que pueda tomar conciencia de su cuerpo y del movimiento del mismo.

Se puede trabajar en el desarrollo de habilidades para detectar las señales no verbales que el paciente emite para que el familiar se acerque a él, y pueda satisfacer sus necesidades. A veces resulta menos angustiante para el familiar explicarle que “los efectos de la enfermedad

pueden ser más angustiosos vistos desde afuera por un observador con su capacidad cognitiva intacta, que aquello que pueda experimentar el propio paciente.”

CONFLICTO DE INTERESES

Los autores declaran no tener ningún conflicto de intereses.

FINANCIAMIENTO

Los autores no recibieron ningún patrocinio para llevar a cabo este estudio.

REFERENCIAS

1. Die Trill M. Psicooncología. España: ADES; 2003. p. 185-200.
2. Black PM. Brain tumors. *New Engl J Med* 1991;324:1471-1476.
3. Heilman KM, Valenstein E. *Clinical Neuropsychology*. EEUU: Oxford University Press; 2003. p. 268-278.
4. Sanz A, Olivares ME, Saldaña C, et al. Calidad de vida de pacientes con tumores cerebrales: panorama actual. *Psicooncología* 2006;3:91-105.
5. Herrera A, Granados M, González M. *Manual de Oncología*. México: Mc Graw Hill; 2006. p. 213-221.
6. Amengual MA. Agnosia. *Arch Neurol Neuroc Neuropsiquiatría* 2008;16:30-37.
7. Adams RD, Victor M. *Principles of Neurology*. EEUU: Mc Gray; 1985. p. 285-292.
8. Aminoff MJ, Greenberg DA, Simon RP. *Neurología Clínica*. México: Manual Moderno; 1998. p. 175-180.
9. Murray LB. *El Sistema Nervioso Humano*. México: Harla; 1974. p. 191.
10. Newport R, Hindle JV, Jackson SR. Links between vision and somatosensation: Vision can improve the felt position of the unseen hand. *Current Biology* 2001;11:975-980.
11. Waxman S. *Neuroanatomía correlativa*. México: Manual Moderno; 2001. p. 149-153.
12. Bisiach E, Vallar G, Perani D. Unawareness of disease following lesions of the right hemisphere: anosognosia for hemiplegia and anosognosia for hemianopia. *Neuropsychologia* 1986;24:471-482.
13. Gilmore RL, Heilman KM, Schmidt RP, et al. Anosognosia during Wada test. *Neurology* 1992;42:925-927.
14. Pearce JMS. Misoplejia. *European Neurology* 2007;57:62-64.
15. Thomas DG. *Neuro-oncology* EEUU: Edward Arnold; 1990. p. 143-147.
16. Alvarán L, Gómez LA, Aguirre DC, et al. Caracterización neuropsicológica de pacientes con glioma tratados en el Instituto de Medellín. *Acta Neurol Colombiana* 2008;24:13-23.
17. Ardila A. *Neuropsicología Clínica*. México: Manual Moderno; 2007. p. 143-167.
18. Feinberg TE, Venneri A, Simone AM, et al. The neuroanatomy of asomatognosia and somatoparaphrenia. *J Neurology Neurosurgery Psychiatry* 2010;81:276-281.
19. Bustamante J, Lopera F. Tumor del cuerpo calloso: asociación de la desconexión interhemisférica con un síndrome de amnesia anterógrada. *Revista de Neurología* 2006;43:207-212.
20. Meador KJ, Loring DW, Feinberg TE, et al. Anosognosia and asomatognosia during intracarotid amobarbital inactivation. *Neurology* 2000;55:816-820.
21. Sacks O. El hombre que confundió a su mujer con un sombrero. España: Muchnik; 1997.
22. Paysant J, Beis JM, Chapelain LL, et al. Mirror asomatognosia in right lesions stroke victims. *Neuropsychologia* 2004;42:920-925.
23. Lorente L. Intervención psicomotriz con pacientes con demencia: una propuesta rehabilitadora. *Revista Iberoamericana de Psicomotricidad y técnicas corporales* 2003;11:13-28.
24. Arzy S, Overney S, Landis T, et al. Neural mechanisms of embodiment. Asomatognosia due to premotor cortex damage. *Archives of Neurology* 2006;63:1022-1025.
25. Ardila A, Ostrosky F. El diagnóstico del daño cerebral: enfoque neuropsicológico. México: Trillas; 1991. p. 138-142.
26. Donoso A, Silva H, Sinning M. Somatoparafenía: presentación de 3 casos. *Revista Chilena de Neurología y Psiquiatría* 2005;43:337-343.
27. Pínel J. *Psicooncología*. España: Pearson; 2007. p. 23.

28. Blanke O, Morgenthaler F, Brugger P, et al. Preliminary evidence for a fronto-parietal dysfunction in able-bodied participants with a desire for limb amputation. *Journal of Neuropsychology* 2009;3:181-200.
29. Feinberg TE, Haber LD, Leeds NE. Verbal asomatognosia. *Neurology* 1990;40:1391-1394.
30. Bahra A, Cikurel K. *Neurología*. España: Harcourt; 2000. p. 189-193.
31. Bausela EH. Test y evaluación neuropsicológica. *Revista Chilena de Neuropsicología* 2009;4:78-83.
32. López JJ, Ortiz AT, López MI. *Lecciones de Psicología Médica*. España: Masson; 1999. p. 152-160.
33. Reitan RM, Wolfson D. *Intellectual and Neuropsychological Assessment*. *Comprehensive Handbook of Psychological Assessment* 2004;1:1-38.
34. Retain D. *The Series in clinical Psychology*. EEUU: VH Winton and Sons; 1974. p. 377-380.
35. Peña J. Programa integrado de exploración neuropsicológica-Test Barcelona: bases teóricas, objetivos y contenidos. *Revista Logop Fon Audiol* 1991;2:66-79.
36. Arango JC. *Rehabilitación Neuropsicológica*. México: Manual Moderno; 2006. p. 67-76.