

# Revisión de los factores pronóstico en angiosarcoma de cabeza y cuello; a propósito de un caso

## *Reviewing prognostic factors in head and neck angiosarcoma: A case report*

Fabio José Luis Rico-Morlán,<sup>1</sup> Javier García-Estrada,<sup>2</sup> Rocío Yunuen Santiago-Vázquez<sup>3</sup>

### ▷ RESUMEN

**Introducción:** Los angiosarcomas comprenden 2% de todas las neoplasias de tejidos blandos: 60% en piel y tejido blando, 30% en cabeza y cuello y 4% en tracto aerodigestivo superior. El antígeno relacionado del factor VIII y la sobreexpresión de CD31 son los principales marcadores de crecimiento del epitelio vascular, siendo el estándar de oro para el diagnóstico de angiosarcomas y tumores de células endoteliales. El diagnóstico clínico y radiológico de este tipo de neoplasias es difícil por la relación que guardan los angiosarcomas bien diferenciados y los hemangiomas y en lesiones de alto grado o mal diferenciadas con carcinomas o melanomas.

**Objetivo:** Describir el caso de un paciente con angiosarcoma de cavidad nasal; hacer una revisión de la bibliografía con los factores pronóstico y recomendaciones actuales de tratamiento.

**Informe del caso:** Mujer de 49 años, con cuadro clínico de seis meses de evolución con la presencia de cefalea fronto-temporal de mediana intensidad de tipo pulsátil. Se realizó toma de biopsia con diagnóstico de angiosarcoma de cavidad nasal. Locoregionalmente: lesión tumoral en la fosa nasal izquierda, en el nivel III de color violáceo

### ▷ ABSTRACT

**Introduction:** The angiosarcomas comprise 2% of all soft tissue tumors 60% in skin and soft tissue, 30% in head and neck and 4% in upper aerodigestive tract. The factor VIII related antigen and overexpression of CD31 are the main markers of vascular epithelial growth, remains the gold standard for diagnosis of angiosarcomas and endothelial cell tumors. The clinical and radiological diagnosis of this type of tumor is difficult because of their relationship to well differentiated angiosarcomas and hemangiomas and high-grade lesions or poorly differentiated carcinomas or melanomas.

**Objective:** To describe a case of a patient with angiosarcoma of the nasal cavity, a review of the literature with prognostic factors and current treatment recommendations.

**Case report:** Female of 49 years with clinical symptoms of 6 months with the presence of fronto-temporal headache of medium intensity pulsed type, is made with biopsy diagnosis of angiosarcoma of the nasal cavity. Locoregional: mass lesion in the left nostril, in level III purplish obstructing the whole of it. Infrastucture maxillectomy was performed, excenteración left nasal cavity, with findings: nasopharyngeal lesion level of 4 x 4 cm with extension into left maxillary antrum and left nasal cavity. The patologic inform: angiosarcoma low grade.

1Cirujano Oncólogo, Jefe del Servicio de Oncología, Hospital Regional de Alta Especialidad Cd. Victoria Bicentenario 2010 (HRAEV), Secretaría de Salud.

2Cirujano Oncólogo, Jefe del Servicio de Tumores de cabeza y cuello, Unidad de Oncología. Hospital General de México.

3Anestesiólogo Pediatra, Servicio de Anestesiología, Hospital Regional de Alta Especialidad Cd. Victoria Bicentenario 2010 (HRAEV), Secretaría de Salud.

Correspondencia: Dr. Fabio José Luis Rico Morlán. Hospital Regional de Alta Especialidad Cd. Victoria Bicentenario 2010. Teléfono. 83 4153 6100. Correo electrónico: fabiorico@hotmail.com

que obstruye la totalidad de la misma. Se realiza maxilectomía de infraestructura, excenteración de cavidad nasal izquierda, con hallazgos: Lesión a nivel de nasofaringe de cuatro cm por cuatro cm, con extensión hacia antro maxilar izquierdo y cavidad nasal izquierda. El informe histopatológico: angiosarcoma de bajo grado sin tumor en bordes quirúrgicos.

**Discusión:** Los angiosarcomas originados primariamente en el área centro facial, cavidad nasal, senos para nasales y nasofaringe, tienen un mejor pronóstico, a diferencia de los originados en otros sitios. No existe un manejo estandarizado en este tipo de pacientes; sin embargo, la cirugía combinada con la radioterapia continúa siendo el manejo de elección en este tipo de neoplasias. La detección temprana, el manejo radical agresivo con base en cirugía y radioterapia, el estadio inicial temprano y los tumores de bajo grado definitivamente son los factores directamente relacionados con un mejor pronóstico y una supervivencia mayor en este tipo de pacientes.

**Palabras clave:** Angiosarcoma de cavidad nasal, factores pronóstico, México.

**Discussion:** *The angiosarcomas originated primarily in the central facial and nasal cavity, nasal sinuses and nasopharynx to have a better prognosis in contrast to those originating elsewhere. There is no standard management approach in such patients, however surgery combined with radiotherapy remains the management of choice in this type of tumor. Early detection, aggressive management based radical surgery and radiotherapy, the initial stage early and low grade tumors are definitely factors directly related to a better prognosis and longer survival in these patients.*

**Keywords:** *Angiosarcoma of the nasal cavity, prognostic factors, Mexico.*

## ▷ INTRODUCCIÓN

Los sarcomas constituyen 1% de las neoplasias que afectan al ser humano, además estos constituyen 5% de las neoplasias localizadas en el territorio de cabeza y cuello. Los angiosarcomas comprenden 2% de todas las neoplasias de tejidos blandos de los cuales 60% se presentan en piel y tejido blando, 30% en piel de cabeza y cuello y sólo 4% en tracto aerodigestivo superior.<sup>1</sup>

El origen primario de los angiosarcomas es que provienen de las células endoteliales que recubren la vasculatura sistémica. Este tipo de tumores está compuesto de una serie de células transformadas con proliferación clonal maligna que histológicamente están integrados por conglomerados de vasos sanguíneos de paredes delgadas con amplios espacios separados por escaso estroma de tejido conectivo.<sup>2,3</sup> El antígeno relacionado del factor VIII y la sobreexpresión de CD31 son los principales marcadores de crecimiento del epitelio vascular, los cuales se han observado en forma predominantemente en las células endoteliales, megacariocitos y plaquetas, siendo el *estándar de oro* para el diagnóstico de angiosarcomas y tumores de células endoteliales.<sup>4</sup>

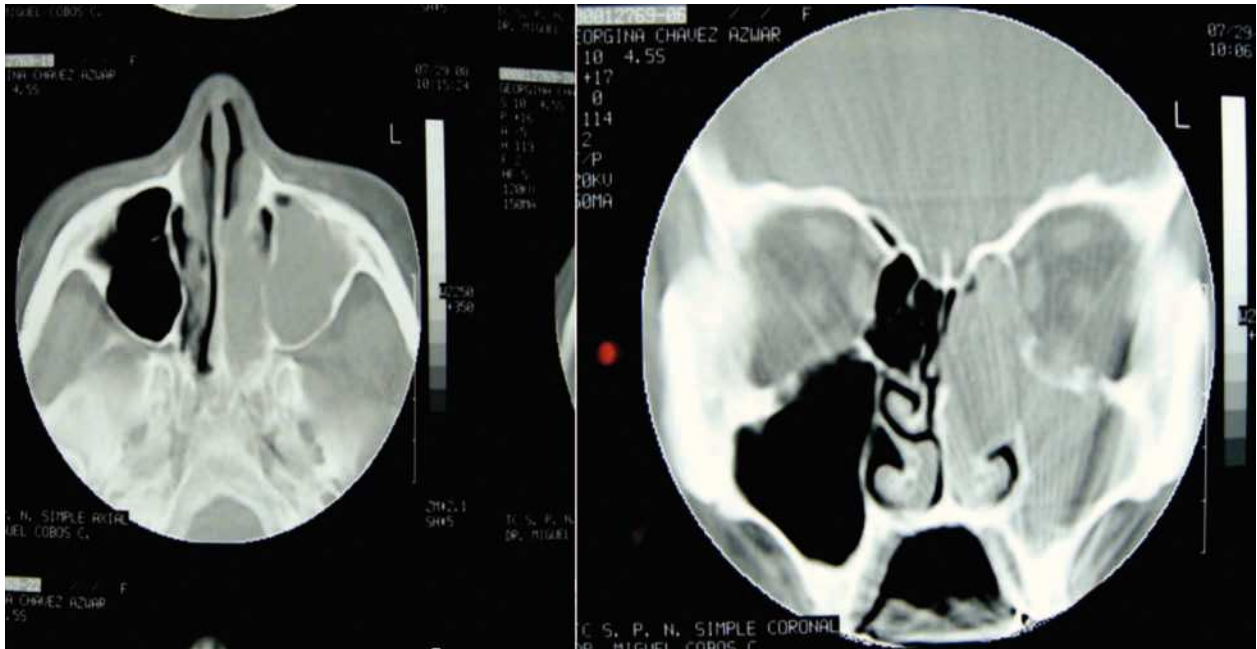
Clínicamente se pueden dividir en tres diferentes orígenes, correspondiendo cada uno de ellos a una evolución y pronóstico clínico diferente: 1). Lesiones dérmicas principalmente localizadas en el área de cabeza y cuello comúnmente asociadas a un antecedente de radicación previa, 2). Lesiones secundarias a linfedema crónico principalmente observados en casos de disecciones axilares por cáncer de mama (síndrome de Stewart-Treves) y, 3). Lesiones localizadas en tejidos mesenquimatosos y en cavidades con un origen previo en malformaciones vasculares preexistentes.<sup>5</sup>

El diagnóstico clínico y radiológico de este tipo de neoplasias es difícil, debido a que existe una diferenciación estrecha entre los angiosarcomas bien diferenciados, que se pueden confundir con hemangiomas de naturaleza benigna y en casos de lesiones de alto grado o mal diferenciadas se pueden confundir con carcinomas o bien melanomas.<sup>6</sup>

En el caso de las lesiones localizadas en cabeza y cuello la sintomatología dependerá del sitio de origen primario que en el caso de las lesiones localizadas en cavidad nasal debutan con cuadros de epistaxis asociada con sensación de plenitud nasal sin datos clínicos sistémicos asociados

**Figura 1.**

Corte tomográfico donde se demuestra la lesión a nivel cavidad nasal izquierda con extensión a seno maxilar izquierdo y aparente infiltración a piso de órbita izquierda.



con malignidad, en el caso de las lesiones de alto grado se pueden presentar datos clínicos iniciales sugestivos de lesiones metastásicas, que se presentan hasta en 15% de los pacientes con angiosarcoma de vías aereodigestivas.<sup>7</sup>

#### ▷ OBJETIVO

Describir el caso de una paciente con angiosarcoma de cavidad nasal, tratado quirúrgicamente con cirugía radical. Se revisan los factores pronóstico y manejo quirúrgico de acuerdo a los reportes de la bibliografía médica a nivel mundial.

#### ▷ MÉTODOS

Se revisa el caso de una paciente con angiosarcoma de cavidad nasal, atendida en el Servicio de Tumores de cabeza y cuello de la Unidad de Oncología del Hospital General de México. Los datos clínicos se obtuvieron del expediente clínico. Analizamos la bibliografía médica mundial sobre los factores pronósticos y manejo quirúrgico, usando la base de datos de MEDLINE y PubMed.

#### ▷ PRESENTACIÓN DEL CASO

Mujer de 49 años, vista por primera vez el 13 de agosto de 2008, con cuadro clínico de seis meses de evolución

con la presencia de cefalea fronto-temporal de mediana intensidad de tipo pulsátil, intermitente, sin irradiaciones, que disminuía con analgésicos y aumentaba con el movimiento. Se acompañó de rinorrea nasal izquierda y posteriormente epistaxis de moderada cantidad en tres ocasiones; fotofobia y disminución de la agudeza visual de ojo izquierdo, motivo por el cual la paciente es valorada por otorrinolaringólogo que tomó biopsia; estableciéndose diagnóstico de angiosarcoma de cavidad nasal; entonces es enviada a la unidad para continuar con su tratamiento.

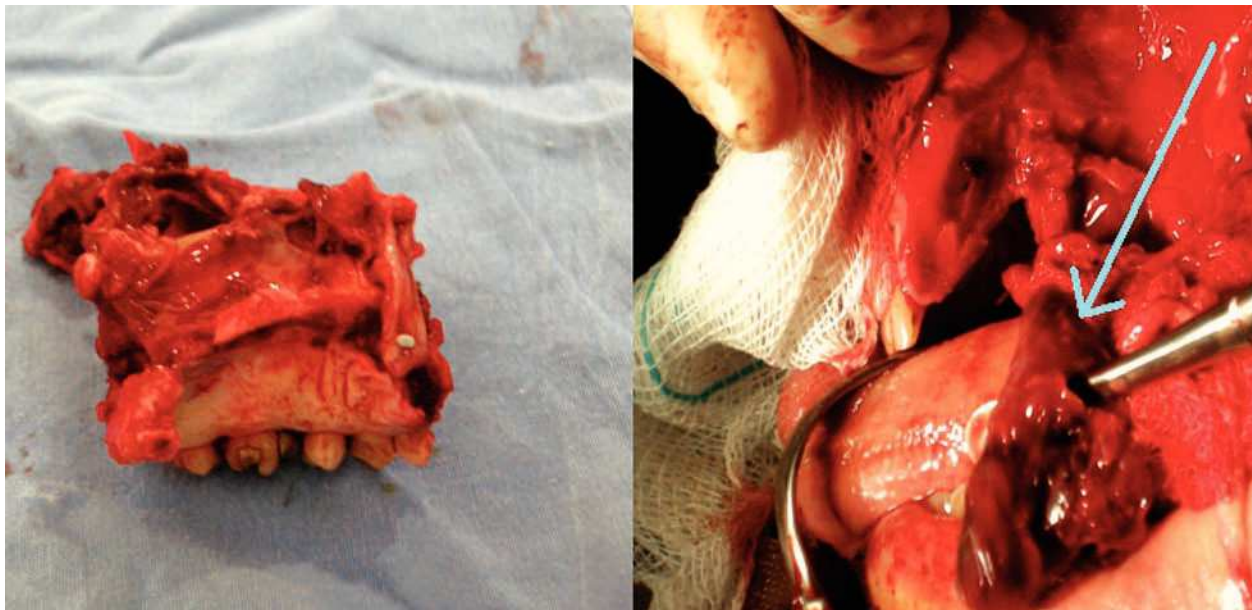
Con la rinoscopia anterior se apreció una lesión tumoral en la fosa nasal izquierda, en el nivel III de color violáceo que obstruye la totalidad de la misma y con huellas de sangrado no activo, el resto de la exploración resultó normal.

Se solicitó la revisión del material en laminillas, con las que se informó: angiosarcoma de bajo grado en cavidad nasal. Se presentó en Junta Terapéutica, donde se decidió la realización de excenteración de fosa nasal, por la baja respuesta a RTP y QTP por ser lesión de bajo grado (**Figura 1**).

Se realizó intervención quirúrgica el día 12 de septiembre de 2008 con: maxilectomía de infraestructura, excenteración de cavidad nasal izquierda, traqueotomía;

**Figura 2.**

Imágenes durante maxilectomía de infraestructura donde se señala la lesión angiomatosa así como la hemimaxilar izquierda reseca.



TAI, con hallazgos quirúrgicos: Lesión a nivel de nasofaringe de cuatro por cuatro centímetros, con extensión hacia antro maxilar izquierdo y cavidad nasal izquierda, estudio transoperatorio: angiosarcoma de bajo grado sin tumor en bores quirúrgicos (**Figura 2**).

Evolución estable con resultado histopatológico: angiosarcoma de bajo grado sin tumor en bordes quirúrgicos (**Figura 3**), se envió a RTP.

## ▷ DISCUSIÓN

Existe consenso internacional en cuanto a que los angiosarcomas originados primariamente en el área centro facial como la cavidad nasal, senos paranasales y nasofaringe tienen un mejor pronóstico a diferencia de los originados en otros sitios principalmente a nivel de cuero cabelludo y extremidades.<sup>8</sup>

En la revisión realizada por Bankaci y colaboradores,<sup>9</sup> en la que incluyeron 14 casos de angiosarcoma, mencionan que existe una supervivencia mayor en los pacientes en los cuales la lesión neoplásica histológicamente se clasificó como de bajo grado y en aquellos que presentaron un intervalo corto entre el diagnóstico y el manejo, como lo es el caso que se presenta.

Morgan y colaboradores<sup>10</sup> en su revisión de 47 casos de angiosarcoma correlacionaron un periodo libre de

enfermedad corto y una supervivencia reducida en aquellos pacientes con: tumores con diámetro mayor de 5 cm, invasión estromal mayor de 3 mm, alto grado mitótico de más de tres mitosis por campo, márgenes quirúrgicos positivos, recurrencia tumoral y metástasis.

Jalomo,<sup>11</sup> en su estudio realizado en nuestra Unidad de Oncología del Hospital General de México realizado en un periodo de 10 años de 1994 a 2004 informó únicamente siete casos de angiosarcoma en el territorio cérvico-facial con una supervivencia global a cinco años de 15%, la cual es contrastante con la supervivencia señalada por Rufus MJ y colaboradores<sup>12</sup> de 49%, esto primariamente dado por que de los siete pacientes presentados en nuestra institución, seis correspondieron a angiosarcomas de piel cabelluda que se correlaciona directamente con un peor pronóstico.

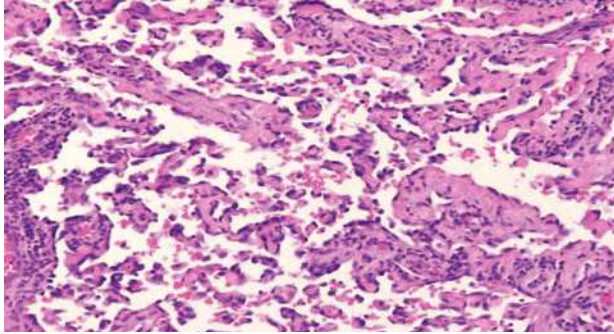
Por la rareza de la presentación de los angiosarcomas, no existe un manejo estandarizado en este tipo de pacientes; sin embargo, la cirugía combinada con la radioterapia continúa siendo el manejo de elección en este tipo de neoplasias. El uso de la quimioterapia no ha demostrado beneficio alguno.<sup>8</sup>

Las diferencias en el manejo, si implican un pronóstico diferente en este tipo de pacientes como lo menciona Bankaci y colaboradores<sup>9</sup> donde demostró que de los 14 pacientes que incluyó su estudio, ocho pacientes que



**Figura 3.**

Microfotografía donde se aprecia la característica histológica de cordones de células endoteliales con polimorfismo nuclear, característica típica de esta lesión (H-E 200 aumentos).



fueron manejados con radioterapia radical únicamente tuvieron un peor pronóstico en comparación con los seis pacientes manejados con cirugía radical y radioterapia adyuvante, esta diferencia de manejo lo menciona como factor pronóstico y está determinado únicamente por las dificultades anatómicas para dar un margen quirúrgico adecuado.

Aunque no existen grandes series de reportes de angiosarcomas se detectó que en la mayoría de los mismos existen factores predictivos de un mal pronóstico:

1. Lesiones de diámetro mayor de 5 cm.
2. Invasión estromal mayor de 3 mm.
3. Alto grado mitótico.
4. Márgenes quirúrgicos positivos.
5. Angiosarcomas cutáneos en territorio cérvico-facial.

6. La existencia de una recurrencia tumoral temprana antes de los 24 meses posteriores al diagnóstico.
7. La presencia de metástasis a distancia o ganglionares al diagnóstico.

### ▷ CONCLUSIÓN

A pesar de que existen en la literatura mundial muy pocos estudios prospectivos que confirmen estadísticamente el impacto en la supervivencia de los pacientes con angiosarcoma de cabeza y cuello no hay duda en que la detección temprana, el manejo radical agresivo a base de cirugía y radioterapia, el estadio inicial temprano y los tumores de bajo grado definitivamente son los factores directamente relacionados con un mejor pronóstico y una supervivencia mayor en este tipo de pacientes.

### REFERENCIAS

1. Ordoñez-Escalante KG. Nasal cavity angiosarcoma: a case report and literature review. *Gac Med Mex* 2006;142:155-8.
2. Rico Morlan FJL, et al. Hemangioma cavernoso de pancreas, reporte de caso y revisión de la literatura. *GAMO* 2008;7:188-191.
3. Titus JL, Kim H-S. Blood vessels and lymphatics. In: Kissane JM, ed. *Anderson's pathology*. 9th ed. St. Louis: CV Mosby, 1990;pp:794-7.
4. Hosaka M, Murase N, Orito T, et al. Immunohistochemical evaluation of factor VIII related antigen, filament proteins and lectin binding in haemangiomas. *Virchows Arch A Pathol Anat Histopathol* 1985;407:237-47.
5. Maryam M. Asgari, Clay J, et al. A clinical aid in recognizing head and neck angiosarcomas. *Arch Dermatol* 2001;143:75-7.
6. Burnstine Michael A, Frueh Bartley R, Elnor Victor M. Angiosarcoma metastatic to the orbit. *Arch Ophthalmol* 1996;114:93-96.
7. Bardwil JM, Mocega EE, Butler JJ, Russin DJ. Angiosarcomas of the head and neck region. *Am J Surg* 1968;116:548-553.
8. Hanke William, et al. Prolonged survival of angiosarcoma on the nose: A report of 3 cases. *J Am Acad Dermatol* 2006;54:883-5.
9. Bankaci M, Myers EN, Barnes L, DuBois P. Angiosarcoma of the maxillary sinus: literature review and case report. *Head Neck Surg* 1979;1:274-80.
10. Morgan MB, Swann M, Somach S, et al. Cutaneous angiosarcoma: a case series with prognostic correlation. *J Am Acad Dermatol* 2004;50:867-74.
11. Jalomo Camacho J. Tesis de Postgrado "Sarcomas de Cabeza y cuello, Experiencia de 10 años en la unidad de Oncología del Hospital General de México" Fac. Med. UNAM. 2007.
12. Rufus MJ, Poen JC, Tran LM, et al. Angiosarcoma: a report of 67 patients and review of the literature. *Cancer* 1996;77:2400-2406.