

# Porocarcinoma ecrino. Informe de un caso y revisión de la bibliografía

## *Porocarcinoma eccrine. Case report and review of literature*

Luis Cruz-Benítez,<sup>1</sup> Cesar Luna-Rivero,<sup>2</sup> Rosa Morales-Ramos,<sup>3</sup> Miguel Arnoldo Farías-Alarcon,<sup>4</sup> Carlos Páez-Valencia,<sup>5</sup> Jorge Ramírez-Heredia.<sup>6</sup>

### ▷ RESUMEN

**Introducción:** El porocarcinoma ecrino es una neoplasia maligna que representa 0.005% a 0.01% de todos los tumores cutáneos. No tiene una etiología específica y se presenta por igual en ambos sexos. Topográficamente es más frecuente en extremidades pélvicas, a nivel de las rodillas.

**Objetivos:** Informar el caso de un porocarcinoma ecrino, neoplasia rara en nuestro medio y en el mundo. Realizar una revisión integral de la bibliografía.

**Presentación del caso:** Masculino de 49 años, con una lesión en tercio inferior de muslo cara anterior, de 20 años de evolución, la cual se maneja con resección de la misma en dos ocasiones por médico no oncólogo, hace 14 años y la última en enero 2010. La primera sin realización de estudio histopatológico y la reciente con informe de porocarcinoma originado de Poroma, con lesión en borde quirúrgico. Se le realizó una resección amplia con estudio histopatológico transoperatorio (26 marzo de 2010). Informe de la biopsia con márgenes quirúrgicos libres de lesión y un estudio histopatológico definitivo de ausencia de tumor residual. El informe de inmunohistoquímica demostró intensa reacción al antígeno de

### ▷ ABSTRACT

**Introduction:** The Porocarcinoma Eccrine is a malignancy that accounts for 0.005% to 0.01% of all skin tumors. No specific etiology and occurs equally in both sexes. Topographically is more common in pelvic limbs at the knees.

**Objective:** To report the case of Eccrine Porocarcinoma, which is a rare neoplasm in our country and the world as well as perform a comprehensive review of the literature of the subject.

**Clinic case presentation:** Male; 49 years old, with a strained lower third of anterior thigh of 20 years of evolution, which is managed with resection of the same doctor twice for no oncologist, 14 years ago and the last in January 2010. The first without conducting histopathology and the last to report originated from Poroma porocarcinoma with injury in surgical margin. It submitted the March 26, 2010 to a wide resection with intraoperative histopathological biopsy been reported surgical margins free of injury and definitive histopathology absence of residual tumor. The report shows intense immunohistochemical reaction to epithelial membrane antigen and cytokeratin. Appropriate courses with immediate postoperative currently under surveillance, with no evidence of recurrence.

**Discussion:** This is a rare malignancy, with reported only 250 cases. Hence the objective to disclose this condition, since the rarity

1Médico Residente 2º año. Cirugía Oncológica

2Médico Residente 3º año. Patología

3Médico Adscrito. Servicio de Cirugía Oncológica

4Jefe División de Padecimientos Neoplásicos

5Médico Adscrito Servicio de Patología

6Jefe de Servicio de Cirugía Oncológica

Centro Médico Nacional 20 de Noviembre, ISSSTE. México, D. F.

Correspondencia: Dr. Luis Cruz Benítez. Av. Félix Cuevas N° 540, Col. Del Valle. 03100. Benito Juárez, México, D. F. Teléfono: 5200 3505, 5200 5003, extensión: 14444. Correo electrónico: crubeluis@yahoo.com.mx, crubeluis@gmail.com.

membrana epitelial y citoqueratinas. Cursó con adecuada evolución posquirúrgica; actualmente en vigilancia, sin datos de recurrencia.

**Discusión:** Se trata de una neoplasia maligna rara, con reporte de menos de 300 casos. De ahí el objetivo de dar a conocer este padecimiento, ya que por la rareza de presentación, puede generar confusión diagnóstica con otras neoplasias: cáncer epidermoide, melanoma amelanótico, cáncer basocelular y queratosis seborreica, entre otros; por ello la importancia de tener en cuenta esta posibilidad diagnóstica así como los conocimientos para su detección.

**Palabras clave:** Porocarcinoma, tumores cutáneos, neoplasia rara, resección amplia, México.

*of presentation can be confused with other neoplasms diagnosed as squamous cell carcinoma, amelanotic melanoma, basal cell cancer, among others, Seborrheic Keratosis, hence the importance of taking into account this possibility diagnosed and knowledge for their detection.*

**Keywords:** Porocarcinoma, skin tumors, rare neoplasm, wide resection, Mexico.

## ▷ INTRODUCCIÓN

El porocarcinoma ecrino es una lesión maligna rara de la piel que deriva de la porción ductal intradérmica de las glándulas sudoríparas ecrinas (acrosiringio). Se denomina epidermotrópico cuando células atípicas proliferan dentro de la epidermis con un patrón pagetoide. Es denominado también como: carcinoma ecrino, poro epitelioma, hidroacantoma simple maligno, poroma ecrino intraepidérmico maligno, poroma displásico, siringoacantoma maligno.<sup>1</sup> Menos de 300 casos se han informado en todo el mundo, desde que fue descrita por Pinkus y Mehregan en 1963.<sup>2</sup>

Afecta por igual a ambos sexos; 50% de los casos se presentan en extremidades pélvicas, de los cuales 40% son por debajo de las rodillas. Contrario a lo que sucede con otros tumores cutáneos, esta neoplasia tiene una presentación de sólo 5% en el área de la cabeza y cuello.<sup>3</sup> También se puede presentar en tronco, vulva, lecho ungüal, extremidad superior. Se ha asociado a enfermedad de Paget extra mamaria, sarcoidosis, leucemia linfocítica crónica, anemia perniciosa, enfermedad de Hodgkin, exposición a radiación crónica ocupacional y traumas.<sup>4</sup>

Debido a la rareza, la etiología y la naturaleza de esta enfermedad se presenta un caso de porocarcinoma ecrino que se localizó en la rodilla izquierda y se realizó una revisión de la bibliografía internacional, para conocer las características clínicas, histológicas y opciones terapéuticas

## ▷ OBJETIVO

Describir el caso y el manejo de un paciente masculino con porocarcinoma ecrino; que al ser una neoplasia rara en nuestro medio y en el mundo, puede tener confusión diagnóstica con otras neoplasias cutáneas. Además, realizar una revisión integral de la bibliografía sobre el tema.

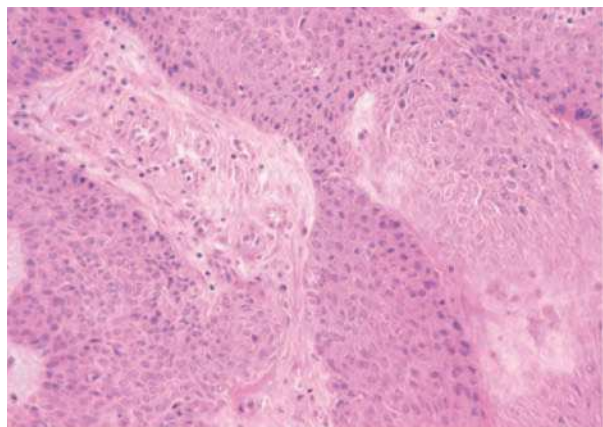
## ▷ PRESENTACIÓN DEL CASO

Se trata de paciente masculino de 49 años de edad, con los siguientes antecedentes de importancia: Amigdalectomía a los cinco años de edad, apendicectomía a los 12. Resección de quiste de epidídimo en testículo derecho, con resultado de benignidad. Síndrome de Klinefelter diagnosticado hace 12 años.

Inició su padecimiento hace 20 años, al presentar una lesión asintomática de aspecto verrugoso de 1 cm, por arriba de rodilla izquierda, con aumento progresivo de tamaño. Refirió que por constante fricción con la ropa, presentó sangrado escaso, motivo por el que se le realizó resección hace 14 años, sin realización de estudio histopatológico. A los tres años de esta resección, presentó nuevo crecimiento progresivo, muy lento, sobre la cicatriz previa, sin sintomatología agregada; fue sometido a una segunda resección (15 de enero de 2010), y se envió la muestra a estudio histopatológico, que informó un porocarcinoma originado en Poroma, con tumor en lecho quirúrgico de resección (**Figura 1**). Todo esto fue

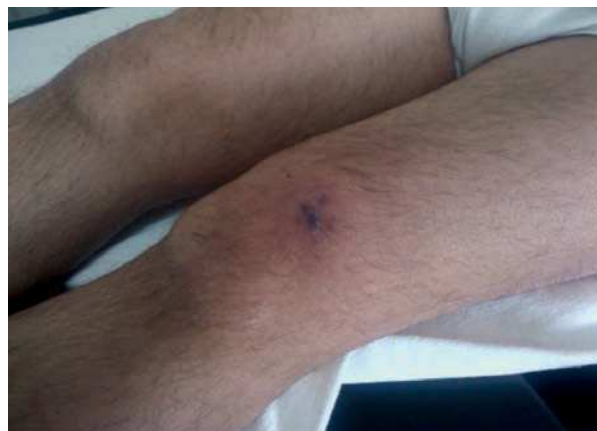**Figura 1.**

En esta microfotografía se observa el componente neoplásico formado por células basaloideas con notable pleomorfismo. (H&E 20x).



**Figura 2.**

Lesión en rodilla izquierda de aspecto violáceo, con lesiones satélites.



tratado en medio privado. Ante este resultado de la biopsia, y por presentar un nuevo crecimiento de la lesión en el sitio de la cicatriz, fue referido a nuestra unidad para su valoración.

Fue valorado por primera vez (17 de marzo de 2010) en la consulta externa de cirugía oncológica, refirió dolor de leve intensidad en el sitio de la lesión, con irradiación intermitente a muslo ipsilateral que no imposibilita la marcha y que cede con antiinflamatorios no esteroideos. Durante la exploración física se observó en tercio inferior de muslo, en su cara anterior, una lesión central de aspecto pigmentado violáceo de 1.5 cm de diámetro, con bordes irregulares y tres lesiones satélites de 5 mm, además de una zona de infiltración perilesional de 3.5 cm de radio, con piel normal, de consistencia dura (**Figura 2**). No presentó disminución del arco de movilidad de la articulación; no se palparon adenopatías regionales y el resto de la exploración física no evidenció datos que agregar.

Se realizó la revisión de las laminillas externas y se corroboró el diagnóstico al informarse porocarcinoma bien diferenciado, invasor, con lesión en borde quirúrgico. Presentó una tomografía computarizada (TC) bilateral de rodilla del 16 marzo de 2010, en la que no hubo evidencia de lesión a los tejidos blandos u óseos.

Cuenta con la telerradiografía de tórax no mostró lesiones sugestivas de metástasis pulmonares; y los exámenes de laboratorio resultaron dentro de parámetros normales.

Debido a lesión tumoral en bordes quirúrgicos, se programó para resección amplia de la lesión el 26 marzo

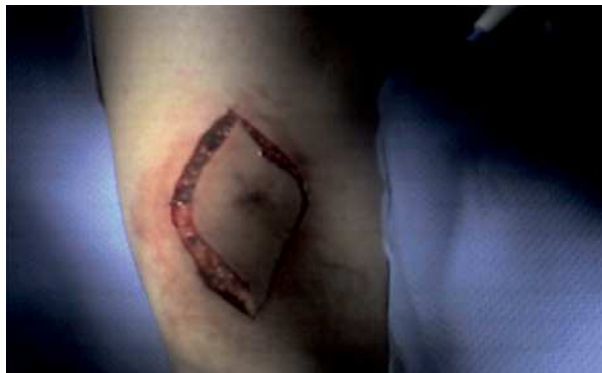2010 (**Figuras 3 y 4**). El resultado histopatológico transoperatorio refirió los bordes quirúrgicos libres de lesión y un resultado histopatológico definitivo de la pieza quirúrgica, con ausencia de tumor residual (**Figura 4**). El informe de inmunohistoquímica demostró intensa reacción al antígeno de membrana epitelial y citoqueratinas (**Figura 5**). El paciente cursó con adecuada evolución posquirúrgica. Actualmente se mantiene una vigilancia estrecha y no ha mostrado datos de recurrencia.

## ▷ DISCUSIÓN

El porocarcinoma ecrico, es un tumor infrecuente derivado del acrosiringio de las glándulas sudoríparas ecricas. Según Mehregan y colaboradores, es epidermotropo cuando las células atípicas proliferan y se distribuyen dentro de la epidermis con un patrón pagetoide. Se estima una incidencia de 18 casos por 450 000 biopsias realizadas, pero hasta ahora no existen descritos más de 300 casos en la bibliografía mundial, desde su descripción en 1963 por Pinkus y Mehregan,<sup>5</sup> con series muy cortas de pacientes y sin llegar a conclusiones definitivas.<sup>6,7</sup> Afecta por lo general a personas mayores de 65 años, sin predominio de sexo. Su forma de presentación clásica es una placa verrugosa infiltrada o un nódulo, polipoide o pediculada, eritematosa y rara vez adquiere tonalidad parda, negra o ambas, simulando un melanoma, de presentación en los miembros inferiores. Se ulcera con frecuencia y en ocasiones sangra por traumatismos mínimos; por lo general, se trata de una lesión

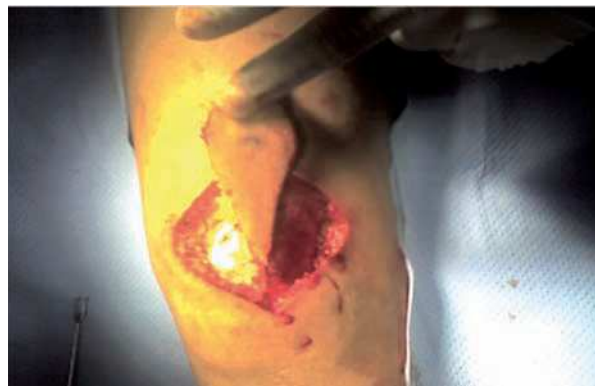**Figura 3.**

Resección amplia de lesión, con márgenes quirúrgicos de 3 cm.



**Figura 4.**

Márgenes quirúrgicos profundos de 1.5 cm durante la resección amplia.



única y la mayoría mide entre dos a cuatro centímetros, pero pueden alcanzar 10 cm.<sup>1</sup>

Se ubica en miembros inferiores en 50% a 60% de los casos; cabeza en 20%, miembros superiores 10% y tronco 6%.<sup>1,4</sup> Es infrecuente en palmas y plantas; que son áreas de mayor concentración de glándulas sudoríparas ecrinas.<sup>1</sup> Para la identificación histológica se tiene que establecer el diagnóstico diferencial en su fase intraepidérmica con el hidroacantoma simple, enfermedad de Bowen y enfermedad de Paget. En la fase dérmica con hidradenocarcinoma, tumor ductal dérmico y carcinoma Epidermoide.<sup>8</sup> Puede surgir a partir de un poroma ecrico benigno (18%).<sup>1</sup>

La histopatología típica es la proliferación intraepidérmica de células neoplásicas, en forma de nidos. Tienden a invadir dermis y ulcerar epidermis. Son células poligonales, basófilas o claras, de núcleo prominente, alto grado de mitosis, unidas por puentes intercelulares, con glucógeno y PAS positivas. La epidermis puede estar con acantosis, hiperqueratosis y paraqueratosis. La inmunohistoquímica ayuda al diagnóstico diferencial. Hay positividad al antígeno carcinoembrionario (CEA), al antígeno epitelial de membrana (EMA), citoqueratina, amilofosforilasa y succínico deshidrogenasa.<sup>1,9</sup>


La expresión de p53 como marcador es controversial; ya que hay autores como Akalin y colaboradores, que señalan que tanto en poromas como porocarcinomas, su expresión es similar. Otro como Tateyama y colaboradores refieren que la mutación del p53 se correlaciona con los cambios atípicos encontrados en la progresión a

malignidad de un poroma a un Porocarcinoma.<sup>8</sup> Robson y colaboradores, en un estudio de 69 casos, describieron factores de mal pronóstico: células con más de 14 mitosis por campo de alto poder, con invasión linfovascular y profundidad mayor de 7 mm; y que evolucionan con un curso clínico más agresivo.<sup>9</sup> Pueden dar metástasis cutáneas, linfáticas o viscerales en pulmón, retro peritoneo, huesos largos, mama, vejiga, peritoneo, pericardio, ovario e hígado.<sup>1</sup>

El tratamiento de elección es la extirpación quirúrgica amplia, con cirugía micrográfica de Mohs; con tasas de curación de 70% a 80% de los casos. Con una tasa de recurrencia de 17% a 30%; diseminación linfática de 19% a 50% y metástasis distantes en 9% a 33%.<sup>2</sup> El intervalo de tiempo en el que existen posibilidades elevadas de desarrollar adenopatías loco regionales se encuentra dentro de los primeros seis meses posterior a la realización de la resección; pero el papel de la linfadenectomía profiláctica es discutible a pesar de las elevadas posibilidades de metástasis loco-regionales o a distancia.<sup>6</sup> Es difícil evaluar la eficacia de otras modalidades terapéuticas comparada con la resección amplia, ya que no han sido evaluadas sistemáticamente. Existen otras modalidades terapéuticas como hipertermia más radioterapia superficial, inmunoterapia con interferón-alfa asociado o no a interleucina-2. Además de quimioterapia en porocarcinoma metastásico a base de metotrexate, cisplatino, adriamicina, bleomicina o isotretinoína, que en general no dan buenos resultados.<sup>1,3,4</sup> Hay informes de casos aislados de buena respuesta clínica y radiológica al docetaxel en casos de porocarcinoma

**Figura 5.**

Técnica de inmunohistoquímica para antígeno de membrana epitelial que demuestra intensa inmunorreacción en elementos neoplásicos. (IHQ, AME 40x).



metastásico a mama.<sup>10</sup> Así como al uso de interferón alfa durante nueve meses para detener la progresión del tumor.<sup>11</sup> En general se ha comprobado una alta resistencia a múltiples agentes quimioterapéuticos y al uso de radioterapia en casos de porocarcinoma metastásico.<sup>12</sup> La radioterapia adyuvante posoperatoria en caso de factores de mal pronóstico puede ser utilizada;<sup>2,9</sup> sin embargo generalmente se utiliza para cuidados paliativos ya que la respuesta es parcial.<sup>4</sup>

En México, sólo se han informado casos de poromas benignos, sin informe de porocarcinomas; por lo que la frecuencia de estos es muy rara en nuestro país.<sup>13</sup>

#### ▷ CONCLUSIONES

Este caso cobra relevancia ya que, por ser el único en su tipo informado en nuestra unidad y en nuestro país; nos

sugiere una rara presentación en nuestro medio concorde a lo referido a la literatura internacional. No obstante debemos tenerlo presente al momento de la práctica clínica, ya que podría pasar desapercibido al no hacer un adecuado diagnóstico diferencial con las neoplasias que lo asemejan.

Tomando en cuenta lo referente a la incidencia, la presentación clínica, las características histopatológicas así como la forma de tratamiento que se describieron en el informe del caso; estas tienen similitud respecto a lo que está señalado en la bibliografía mundial.

#### REFERENCIAS

1. Sergio GC, Ignacio DC, Roberto G, Gastón C. Porocarcinoma ecrino epidérmico. *Dermatol Argent* 2004;10(2):104-108.
2. Ning CC, Kun BT, Kaohsiung. Eccrine Porocarcinoma of the auricle: a case report. *J Med Sci* 2009;25:401-4.
3. Fabiane AMB, Maira MM, Carlos ASB, Ezio Augusto AF. Eccrine Porocarcinoma: report of four cases and literature review. *An Bras Dermatol* 2009;84:519-23.
4. Clarence WB, Lady CD. Porocarcinoma Ecrino. *Dermatologic Therapy* 2008;25:591-598.
5. Pinkus H, Mehregan A. Epidermotropic Eccrine carcinoma: a case combining features of Eccrine poroma and Paget's dermatosis. *Arch Dermatol* 1963;88:597-607.
6. Lozano J, Andueza J, Valcayo A. Porocarcinoma Ecrino: un tumor cutáneo infrecuente con alta incidencia en Navarra. Sitio en Internet. Disponible en: <http://www.cfinavarra.es/salud/d/notes/textos/>.
7. Buestán CA, Moreno VS, Garzón AE. Porocarcinoma Ecrino: presentación de un caso. *Dermatol Ecuat* 2007;4(1):101-103. Al-Ahwal. Sawan AS, Zimmo SK. Malignant Eccrine poroma. *Saudi Med J* 2005;26(5):859-61.
8. Sanz ME, Herrera E, Arias SJ. Porocarcinoma Ecrino en una paciente embarazada. *Folia Dermatol Peru* 2007;18(2):89-92.
9. Robson A, Greene J, Ansari N. Eccrine porocarcinoma (malignant Eccrine poroma): a clinicopathologic study of 69 cases. *Am J Surg Pathol* 2002;26:272-4.
10. Plunkett TA, Hanby AM. Metastatic Eccrine porocarcinoma: response to docetaxel (Taxotere) chemotherapy. *Ann Oncol* 2001;12:411-414.
11. Huet P, Dandurand M, Pignodel C. Metastasizing Eccrine porocarcinoma: report of a case and review of literature. *J Am Acad Dermatol* 1996;35(pt2):860-4.
12. Al-Ahwal. Sawan AS, Zimmo SK. *Malignant Eccrine poroma*. *Saudi Med J* 2005; 26(5):859-61.
13. Lacy RM, Vega E, Domínguez L. Poroma: estudio clínico-patológico de 45 casos. *Med Cutan Iber Lat Am*;31:17-22.