



ARTÍCULO ORIGINAL

Úlcera en la pierna de etiología hipertensiva

Felipe G. Rendón-Elías, Marely Hernández-Sánchez, Humberto Garza-Martínez, José A. del Campo-Abadiano, Vicente Fuentes-Puga, Luis H. Gómez-Danés.

Servicio de Cirugía Torácica y Cardiovascular del Hospital Universitario Dr. José Eleuterio González. Monterrey, NL. México.

Recibido: Septiembre 2010. Aceptado: Julio 2011

PALABRAS CLAVE

Úlcera de miembros inferiores, úlcera hipertensiva, úlcera de Martorell, México.

Resumen

La úlcera de las piernas de etiología hipertensiva fue descrita por primera vez en 1945 por Fernando Martorell. Su localización típica es en la cara lateral de la pierna, en la unión del tercio medio con el inferior, de forma redondeada, con bordes no indurados, lecho necrótico y granular; además, suele ser muy dolorosa. El paciente sufre habitualmente de hipertensión arterial mal controlada. No se encuentra asociada a insuficiencia venosa o arterial. Su tratamiento es difícil y por su baja incidencia generalmente no se realiza el diagnóstico correcto. En el presente artículo se describe el caso de un paciente típico habitual, quién, una vez que se establece el diagnóstico, recibe el tratamiento correcto y se recupera completamente. Se efectúa una revisión de la literatura.

KEYWORDS

Lower limb ulcer, hypertensive ulcer, Martorell ulcer, Mexico.

Etiology of hypertensive leg ulcer

Abstract

The classical hypertensive leg ulcer was initially described by Martorell in 1945. As described, it is situated on the lateral aspect of the lower leg above the ankle, it is painful, often severely so, and has necrotic edges. Patients have a history of uncontrolled arterial hypertension. There is usually no surrounding edema or stasis pigmentation and peripheral vascular disease is absent. The ulcers are often resistant to conservative treatments and most reported cases eventually require excision and grafting or lumbar sympathectomy before healing occurs. Milder or atypical cases may be misdiagnosed.

Correspondencia: Dr. Felipe G. Rendón Elías. Av. Francisco I. Madero y Avenida Gonzalitos s/n Colonia Mitras Centro. CP 64460 Monterrey, Nuevo León, México. Teléfono: (52 81) 8346 7800, ext: 3334, fax: (52 81) 8348 8305. Correo electrónico: drfrendon@yahoo.com.mx.

Introducción

Se define como úlcera de miembros inferiores (UMIs) a la lesión con pérdida de sustancia dermoepidérmica que se localiza debajo de la rodilla, de etiología que puede ser de origen vascular, neuropática, traumática, infecciosa, hematológica, autoinmune, neoplásica, metabólica o mixta.¹ Las úlceras de etiología vascular corresponden a más de 80% de las úlceras que ocurren en las piernas.² Las úlceras secundarias a insuficiencia venosa son la causa más común (60% a 90%) de las úlceras vasculares, seguidas por las úlceras de origen isquémico provocadas por aterosclerosis (10% a 30%);³ sin embargo, en el origen de las úlceras de origen vascular también existen otras etiologías menos frecuentes como las secundarias a vasculitis⁴ e hipertensión arterial sistémica.⁵ La hipertensión arterial sistémica fue relacionada como etiología de UMIs por Fernando Martorell en 1945,⁵ quien la denominó como úlcera isquémica hipertensiva, que después otros denominaron como angiodermatitis necrótica arteriosclerótica, úlcera arteriolar hipertensiva, pero en la actualidad es mejor conocida como úlcera de Martorell. El objetivo del presente trabajo es presentar un caso clínico de una úlcera de Martorell y revisar la literatura sobre esta patología poco conocida.

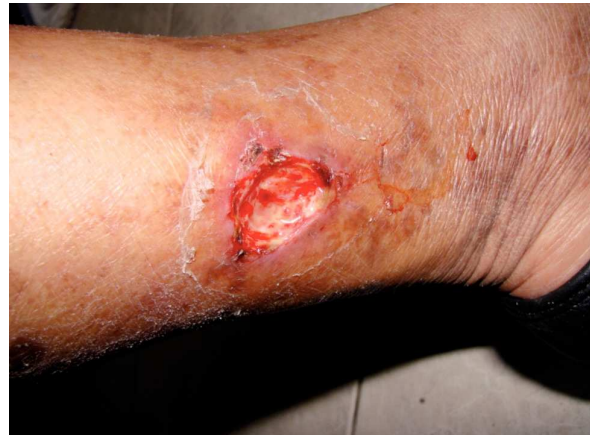Presentación del caso

Mujer de 48 años de edad, ama de casa, con antecedente de hipertensión arterial de ocho años de evolución sin control alguno, que acudió a nuestra consulta por presentar úlcera en el tercio medio de la cara medial de la pierna izquierda, de 10 meses de evolución. Durante la entrevista clínica la paciente mencionó dolor tipo sordo, de intensidad moderada a severa durante el día y la noche, que no cedía con analgésicos comunes, la paciente negó traumatismo en la región de la úlcera y no mencionó alguna otra sintomatología.

A la exploración se detectó presión arterial de 180/95 mmHg, un índice de masa corporal de 27 kg/m² (IMC). A la inspección, en el tercio medio de la cara medial de la pierna izquierda había una úlcera redondeada de 7 cm por 4 cm, de una profundidad de 4 mm, de bordes bien definidos, con presencia de escaras, con lecho esclerótico, sin presencia de exudados y dolorosa a la palpación (Figura 1). La piel de alrededor de la herida presentaba un enrojecimiento, edema leve y un proceso descamativo. La exploración arterial y venosa fue normal y se corroboró con ecografía dúplex. Los exámenes de laboratorio no reportaron anomalías. Debido a que no se tenía una etiología de la úlcera se decidió tomar biopsia de la misma, la cual reportó un proceso inflamatorio crónico, con predominio de mononucleares, un engrosamiento de la íntima de las arteriolas de la dermis profunda acompañada de un aumento de la cantidad de fibrina de la capa media (Figura 2).

Con estos resultados se llegó a la conclusión de que esta úlcera correspondía a una úlcera hipertensiva también conocida como de Martorell. La úlcera se trató de

Figura 1. Úlcera de Martorell en cara medial de la pierna izquierda.



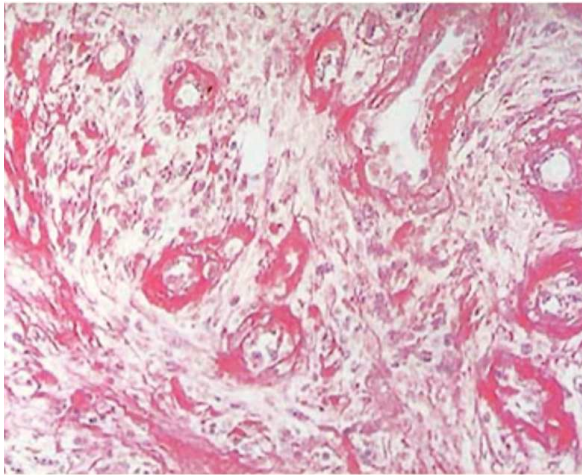
manera ambulatoria con desbridación mecánica, sesiones de carboxiterapia, crema con una mezcla de óxido de zinc, cumarina y difenilhidantoina y parches de hidrocoloide con alginato de calcio. Debido a los datos clínicos, y apoyado por los estudios bacteriológicos de la herida sin evidencia de infección, no hubo necesidad de administrar antibióticos. La hipertensión se trató con hidroclorotiazida y losartán, el manejo del dolor con paracetamol y tramadol con horario, junto con buprenorfina por razón necesaria. La úlcera evolucionó satisfactoriamente sin presentar complicaciones y cicatrizó en un periodo de seis semanas.

Discusión

En 1945, Fernando Martorell definió un nuevo tipo de úlcera de origen vascular localizada en las piernas, que se presentan en pacientes con antecedentes de hipertensión sistémica y hace notar la diferencia de las úlceras vasculares secundarias a insuficiencia venosa crónica y a enfermedad arterial periférica de origen arteriosclerótico. La denomina úlcera hipertensiva de la pierna a semejanza de los términos relacionados a complicaciones vasculares de la hipertensión como la retinopatía hipertensiva, cardiopatía hipertensiva, nefropatía hipertensiva, etc. Posteriormente Hines y Farber, de la Clínica Mayo, en 1946 confirmaron la existencia de estas úlceras y las denominaron *Hypertensive-ischemic Ulcers*.⁶

Las úlceras de miembros inferiores presentan una incidencia que varía desde 1% a 4% en la población general, llegando hasta 6% en pacientes mayores de 60 años.⁷ Más de 80% de éstas corresponden a etiología vascular, siendo la causa más frecuente la secundaria a insuficiencia

Figura 2. Estudio histopatológico de la úlcera de Martorell, donde se observa engrosamiento del endotelio y capa media, de las arteriolas subcutáneas con disminución del calibre de la luz, sin la presencia de trombos.



venosa crónica (60% a 90%), seguidas de las de origen isquémico secundarias a arterioesclerosis (5% a 25%), de etiología mixta (3% a 8%) y las secundarias a vasculitis (1% a 3%).⁸⁻¹⁰ De la úlcera hipertensiva o de Martorell, no se tiene registro de su incidencia y prevalencia. De 1945 a la fecha, en la literatura biomédica existen aproximadamente 450 casos; la mayoría son informes aislados de casos y sólo las series de Schiner (40 pacientes, 1966),¹¹ Muller (50 pacientes, 1985),¹² Hermida (56 pacientes, 1996)¹³ y Baetranou (167 pacientes, 1997),¹⁴ informan más de 40 casos en una sola institución.

La úlcera de Martorell, se presenta más frecuentemente en mujeres entre la quinta y séptima década de la vida, con antecedentes de hipertensión arterial mal controlada con cifras diastólicas mayores de 100 mmHg.^{15,16} La lesión generalmente inicia como una mancha de color rojo pardusco, la cual de manera típica se presenta de manera bilateral y simétrica, localizada preferentemente en la cara externa o antero-externa de la pierna, en la unión del tercio medio con el inferior, puede existir o no el antecedente de traumatismo leve en la pierna, como factor predisponente para el inicio de la úlcera. La úlcera es de por lo general de forma redondeada, de tamaño de 2 cm² a 8 cm², de bordes no indurado, con fondo isquémico y granuloso, con un crecimiento lento pero constante y dolor severo que no se atenúa con el reposo.¹⁷ A la exploración los pulsos se encuentran presentes, y las pruebas para insuficiencia venosa suelen resultar negativas. Con el uso del eco dúplex vascular se corrobora la ausencia de patología arterial o venosa.

Para realizar el diagnóstico Fernando Martorell, definió los siguientes criterios:¹⁸ a) hipertensión arterial diagnosticada, b) ausencia de enfermedad venosa, c)

ausencia de enfermedad arterial periférica, d) úlcera superficial, en cara antero-lateral de la pierna, e) simetría de las lesiones, f) sexo femenino. El número de criterios necesario para confirmar el diagnóstico, no está establecido y varios autores han puesto en duda estos criterios, entre otros la localización de la úlcera, que en la mayoría de los reportes es más frecuente en la cara posterior de la pierna. Por otra parte, esta patología no es exclusiva del sexo femenino y no necesariamente se asocia a otras entidades patológicas.¹⁹⁻²¹

Para realizar el diagnóstico primero se deben descartar las causas más comunes de úlcera de UMIs (venosas, isquémicas, neuropáticas, postraumática y mixtas); posteriormente se deben valorar las úlceras de etiología isquémica poco frecuentes, como lo son, las secundarias a síndrome antifosfolípido, calcifilaxis, vasculitis, enfermedad ateroembólica, necrosis secundaria a uso de heparina o warfarina y picadura de arácnido.²² Se puede tener sospecha de éstas con una historia clínica y exploración física cuidadosas, pero generalmente para confirmar la sospecha diagnóstica, se necesita la toma de biopsia de la lesión, efectuada en los bordes y el lecho de la úlcera, mediante el uso de bisturí y no de un sacabocado.²³ En la úlcera hipertensiva, los hallazgos histopatológicos típicos, están caracterizados por lesiones obstructivas de las pequeñas arteriolas de la piel ocasionadas por el engrosamiento del endotelio, hialinosis subendotelial, y engrosamiento de la capa media.¹²

Se desconoce el mecanismo por el cual las úlceras hipertensivas se originan. Es evidente que la hipertensión arterial sistémica, representa el común denominador de estas lesiones, pero el propio Martorell, aun reconociéndola como factor primario, no se explicaba el porqué la lesión se producía siempre en la misma localización, además de su bilateralidad y simetría. Aun en estos días, no se explica claramente la patogenia, ya que si la prevalencia de la hipertensión arterial es alta, llama la atención que sólo a un reducido número de pacientes se les presenta esta complicación. Pensando que la hipertensión arterial, no era el único factor desencadenante de esta lesión y con el conocimiento de Cocket, Dood y el propio Martorell quienes habían descrito unas úlceras en los tobillos secundarias a unas fístulas arteriovenosas congénitas,²⁴ Lanzara, Bifani y Raso estudiaron a los pacientes mediante angiografías no encontrando datos concluyentes.^{25,26} Duncan y Faris²⁷ en su investigación señalaron que los pacientes con úlcera hipertensiva presentaban una alta resistencia vascular, la cual podría interferir con la relajación compensatoria que normalmente ocurre distalmente a las lesiones obstructivas, con la consecuente pobre perfusión tisular y la aparición de lesiones cutáneas. Segheui y colaboradores²⁸ atribuyen a esta lesión secundaria a una alteración de la inervación simpática. El traumatismo o micro-traumatismo que afectan la circulación terminal o pre-terminal, también es un factor relacionado a la incidencia de este tipo de úlceras, pero al igual que otros factores no se explica la bilateralidad y simetría de estas lesiones.²⁹ Debido a que ninguna de estas teorías, da respuesta a todas las interrogantes es

lógico pensar que más de un mecanismo o factor está asociado en la formación de este tipo de úlceras donde la presencia de hipertensión arterial sistémica y la ausencia de patología arterial, venosa y linfática son los pilares que dan pauta para el correcto diagnóstico de esta patología.

El tratamiento de la úlcera de Martorell no difiere mucho del tratamiento integral que se ofrece a UMI's de otra etiología. Generalmente el tratamiento se puede realizar de manera ambulatoria, pero depende de la condición clínica del paciente si hay necesidad de prescribir internamiento.³⁰ Lo primero que se tiene que realizar es el control de la hipertensión arterial, los medicamentos que se prefieren en este tipo de pacientes son los bloqueadores de canales del calcio y los inhibidores de la enzima convertidora de angiotensina, además de corregir todos los factores de riesgo de enfermedad cardiovascular. Como este tipo de úlceras son muy dolorosas, además de usar analgésicos comunes, es muy frecuente tener que recurrir al uso de opiáceos o de medicamentos utilizados en el tratamiento de dolor neuropático como la pregabalina y la gabapentina. El tratamiento local de las úlceras, forma parte de las estrategias terapéuticas locales (ETL).³¹ En general, es aplicable a todo tipo de úlcera y de gran importancia, sobre todo en aquellas sobre las que no puede actuarse sobre el factor predisponente. La ETL es un término que puede conceptuarse como un conjunto de actuaciones terapéuticas basadas en principios físicos, químicos, o biológicos de acción directa sobre el tejido ulcerado, con la finalidad de incidir en las fases evolutivas de la cicatrización. Dentro del tratamiento local, existen dos aspectos, relacionados entre sí: en primer lugar, evitar y tratar la infección y en segundo el tratamiento tópico, cuyo objetivo es potenciar los mecanismos fisiológicos de cicatrización. En el tratamiento tópico se aplica el desbridamiento (el cual puede ser quirúrgico, mecánico, enzimático, autolítico o biológico), apósitos y otros productos tópicos.³² La terapia con antibióticos está indicada en caso de que la úlcera presente datos de infección, y el uso de estos en forma tópica deben de evitarse porque provocan sensibilizaciones y pueden retrasar la cicatrización.³³ El uso de antisépticos también es controvertido, porque la mayoría de estos son tóxicos para las células y su utilización puede provocar problemas en el mecanismo de cicatrización.³⁴ En el caso de las úlceras hipertensivas es muy común que estas sean refractarias a tratamiento convencional y se indique el rasurado quirúrgico,³⁵ la terapia con oxígeno hiperbárico,^{36,37} la simpatectomía lumbar,³⁸ con frecuencia acompañados de injerto cutáneo.

El caso de úlcera hipertensiva que presentamos, no es un caso típico como lo señalan los criterios del propio Martorell, su localización en la cara medial de la pierna y la ausencia de simetría o bilateralidad de la lesión no concuerdan con la descripción clásica. Debido a su localización la primera sospecha diagnóstica fue la que esta lesión correspondía a una úlcera venosa, aunque las características morfológicas de la lesión no era la común en este tipo de úlceras vasculares; como protocolo

establecido en nuestro servicio siempre realizamos un eco-dúplex venoso, para corroborar el diagnóstico y planear el tratamiento. En este caso el estudio reportó que tanto el sistema venoso superficial, profundo y las venas comunicantes o perforantes, eran normales. Con este hallazgo se decidió explorar el sistema arterial el cual también no demostró alguna anomalía. Descartando las causas más comunes de UMI y no evidenciando ningún factor o enfermedad asociada (reumatólogica, diabetes, hematológica, etc.), y tomando en cuenta el antecedente de hipertensión arterial sistémica mal controlada, se sospechó la etiología hipertensiva. Para corroborar esto, se decidió tomar biopsia de la lesión la cual clarificó nuestro diagnóstico. Ya conociendo la historia natural y fisiopatología de esta entidad patológica, decidimos empezar el tratamiento local de la úlcera con desbridación mecánica y aplicación de crema compuesta de óxido de zinc, cumarina y difenilhidantoína. El uso del óxido de zinc en el manejo de UMI es muy conocido y popularizado por el doctor Paul Gerson Unna, dermatólogo suizo (1850 - 1920), que actúa: manteniendo un pH en la úlcera entre 6.1 y 7.1 lo que estimula la epitelización, inhibe la síntesis de Pg₂, lo cual disminuye el dolor, evita la desecación de la úlcera, la producción excesiva de fibrina y disminuye la producción de colagenasa epidérmica, lo que favorece el mecanismo de cicatrización.³⁹ La difenilhidantoína, se aplica con el objetivo de estimular los factores de crecimiento vascular endotelial y el factor de crecimiento de los fibroblastos, de esta manera, inducir la angiogénesis y reparación de los tejidos, y como efecto agregado, se obtiene un efecto antibacteriano que evita la contaminación de la úlcera.^{40,41} La cumarina se agrega con el propósito de aprovechar los efectos de esta en el aumento de la acción de bomba de los vasos linfáticos colectores, la reducción de la permeabilidad de los vasos sanguíneos anormales, la estabilización de las membranas plasmáticas, la reducción del efecto de mediadores de la inflamación y el incremento de la proteólisis por los macrófagos.^{42,43} La carboxiterapia,⁴⁴ fue introducida por el doctor Jean Baptiste Romeneff en 1953, para el tratamiento de la cardiopatía isquémica y la enfermedad arterial periférica, posteriormente el doctor Jerome Berthier la popularizó para el manejo de UMI y otras enfermedades de la piel. El mecanismo de acción de la carboxiterapia es la de causar una vasodilatación arteriolar, por la acción directa sobre las fibras musculares de las arteriolas, ocasionado por un incremento del AMPc y GMPc; además potencia el efecto Bohr, lo que ocasiona una arterialización de la sangre venosa con la consecuente mejora de la disponibilidad de oxígeno para el metabolismo de los tejidos,⁴⁵ también tiene un efecto simpaticolítico lo que mejora la perfusión de éstos.^{46,47} Se eligió este tipo de tratamiento para aprovechar el sinergismo de los medicamentos tópicos y el mecanismo de acción de la carboxiterapia, para abolir los mecanismos fisiopatológicos implicados en la aparición de este tipo de úlcera, lo cual nos dio un excelente resultado, cicatrizando la herida en un periodo mucho menor del habitual o esperado.

Conclusión

La úlcera de Martorell es una enfermedad rara, pero con características clínicas y anatómo-patológicas bien definidas; sigue siendo interesante el que la incidencia de hipertensión arterial es alta, pero tan sólo unos cuantos pacientes y en su mayoría mujeres presentan esta patología, al igual que no se conocen con exactitud los mecanismos implicados en la formación de este tipo de úlceras. Hay que recordar que la presencia de una UMI's no es un diagnóstico per se, si no es parte de un proceso patológico que el médico debe definir, para su correcto diagnóstico y tratamiento.

Referencias

- Baker SR, Stacey MC, Singh G, et al. Aetiology of chronic leg ulcers. *Eur J Vasc Surg* 1992;6:245-251.
- Graham ID, Harrison MB, Nelson EA, et al. Prevalence of lower-limb ulceration: A systematic review of prevalence studies. *Advances Skin Wound Care* 2003;16:305-316.
- Greg JE, Enoch S, Harding KE. Venous and arterial leg ulcers. *BMJ* 2006;332:347-350.
- Vivas O'Connor. Vasculitis Cutánea: Conceptos actuales. *Derm Venez* 1996;34:101-106.
- Martorell F. Las úlceras supramaleolares por arteriolitis de los grandes hipertensos. *Actas del Instituto Policlínico de Barcelona* 1945;1:6-9.
- Hines Edgard A, Farber Eugene M. Ulcer of the leg due to arteriolesclerosis and ischemia, occurring in the presence of hypertensive disease (Hypertensive-Ischemic Ulcers): a preliminary report. *Proc Mayo Clin* 1946;21:337-340.
- Nelzen O. Epidemiology of venous ulcers. In: *Venous Ulcers*, Bergan JJ, Shortell CK. Eds. Cap. 3, Elsevier USA; 2007. pp. 27-41.
- Greg JE, Enoch S, Harding KE. Venous and arterial leg ulcers. *BMJ* 2006;332:347-350.
- Baker SR, Stacey MC, Singh G, et al. Aetiology of chronic leg ulcers. *Eur J Vasc Surg* 1992;6:245-251.
- Moreno Carriles RM. Epidemiología, clasificación y diagnóstico diferencial de las úlceras vasculares. *Angiología* 2005;57:s5-s11.
- Schnier BR, Sheps SG, Juergens JL. Hypertensive ischaemic ulcer: a review of 40 cases. *Am J Cardiol* 1966;17:560-565.
- Muller M, Naranjo Tapia L, Muller Stillner M. Úlcera hipertensiva isquémica de las piernas. *Angiología* 1985;37:216-222.
- Hermida FL, Aramayo AR, Bertranou EG. Tratamiento ambulatorio de la úlcera arteriolar hipertensiva de Martorell. *Rev Argent Cir* 1996;71:65-67.
- Bertranou EG. Úlcera arteriolar hipertensiva de Martorell. *Actas Cardiovasc* 1997;8:59-63.
- Montserrat J. Diastolic arterial hypertension and ulcer of the leg Martorell's syndrome. *Angiology* 1958;9:226-227.
- Graves JW, Morris JC, Sheps SG. Martorell's Hypertensive leg ulcer: case report and concise review of the literature. *J Hum Hypertens* 2001;15:279-283.
- Garzon R, Garzon FL, Pellanda R. Úlcera Hipertensiva (Síndrome de Martorell). *Angiología* 1960;12:85-92.
- Malburg Freire B, Conceicao Feranandes N, Piñeiro-Maceira J. Martorell's hypertensive ulcer: case report. *An Bras Dermatol* 2006;81(5Supl3):S327-331.
- Sampère CT, Guasch JA, Paladino CM, et al. Úlcera isquémica hipertensiva un nuevo enfoque terapéutico. *Rev Argent Ciruj* 1986;51:207-212.
- Orbach EJ. Hypertensive ischaemic leg ulcer. *Angiology* 1955;3:153-161.
- Henderson CA, Highet AS, Lane AS, Hall R. Arterial hypertension causing leg ulcers. *Clin Exp Dermatol*. 1995;20:107-114.
- Steven M Dean. Atypical ischemic lower extremity ulcerations. A differential diagnosis. *Vascular Medicine* 2008;13:47-59.
- Miller DR, Enoch S, Williams DT, et al. Value of wound biopsy in chronic venous ulceration. *Phlebology* 2004;19:65-68.
- Cockett FB. Ulcère de Martorell. *Phlébologie* 1983;36:363-67.
- Abate S, Mazzanzini A, Ferulano GP. La úlcera de Martorell. *Minerva Cardioangiologica* 1979;27:233-240.
- Raso AM, Sivestrini P, Galligani R. L'ulcera sopramalleolare della gamba da fistole arterovenose: diagnosis differenziale con la forma ipertensiva di Martorell in base all'arterio e flebotopografia e nuova condotta terapeutica. *Riv Gen It Chir* 1968;9:209-215.
- Duncan HJ, Faris IB. Martorell's hypertensive ischemic leg ulcers are secondary to an increase in the local vascular resistance. *J Vasc Surg* 1985;2:581-584.
- Seghezzi R, Borri P, Pedroni G, Bordonaro L. A proposito dell'ulcera di Martorell. *Min Chir* 1968;23:1231-1237.
- Marinello Roura J. Úlceras de la extremidad inferior. Barcelona: Ed. Glosa; 2005. pp. 25-42, 111-268.
- Hermida FL, Zapata Aramayo AR, Bertranou EG. Tratamiento ambulatorio de la úlcera arteriolar hipertensiva de Martorell. *Rev Argentina Cir* 1996;71:65-67.
- Abellan ML, Alvarez JL, Blanes I, Roche E. Estrategias diagnósticas y terapéuticas en las úlceras de las extremidades inferiores. *Anales de Cirugía Cardíaca y Vasculár* 2005;11:278-289.
- Sibbald RG, Williams D, et al. Preparing the wound bed-debridement, bacterial balance and moisture balance. *Ostomy Wound Management* 2000;46:17-35.
- Alvarez J. Lesiones tróficas en miembros inferiores. En: *Protocolos de Patología Vasculár para Atención primaria*, Estevan Solano JM ed: Insalud Oviedo. Asturias; 2004. pp.81-88.
- Adam DJ, Naik J, Hartshorne T, et al. The diagnosis and management of 689 Chronic leg ulcers in a single-visit Assessment Clinic. *Eur J Vasc Endovasc Surg* 2003;25:462-468.
- Eming SA, Smola H, Krieg T. Treatment of chronic wounds: State of the art and future concepts. *Cell Tissue Organs* 2002;171:103-117.
- Wang Ch, Schwaizberg S, Berliner E, et al. Hyperbaric Oxygen for treating wounds. A systemic review of the literature. *Arch Surg* 2003;138:272-279.
- Frada G, Di Chiara A, Nicolai G, et al. Sobre un caso de úlcera de Martorell: Consideraciones sobre el empleo de la oxigenación hiperbárica. *Angiología* 1989;41:93-5.
- Martorell A. Úlceras hipertensivas extensas. Tratamiento mediante la simpatectomía lumbar e injerto cutáneo. *Angiología* 62;14:194-198.
- Bongiovanni C, Hughes M, Bomengen RW. Accelerated wound healing: Multidisciplinary advances in the care of venous leg ulcer. *Angiology* 2006;57:139-146.
- Da Costa M, Regan M, Sader M, et al. Diphenylhydantoin sodium promotes early and marked angiogenesis and results in increased collagen deposition and tensile strength in healing wounds. *Surgery* 1998;123:287-293.
- Bolghasemi S, Mostanfar B. Antibacterial effect of phenytoin in wound healing. *Clinical Microbiology & Infection* 2005;11:337-340.
- Bauer SM, Bauer RJ, Velásquez OC. Angiogenesis, vasculogenesis and induction of healing in chronic wounds. *Vasc Endovasc Sur* 2005;39:293-306.

43. Israel A, Silsby L. Topical gel for the treatment of a refractory leg ulcer. *IJPC* 2003;3:176-178.
44. Varlaro V, Bartoletti CA. La carbossiterapia. *Riv La Medicina Estética* 2005;29:417-438.
45. Parssoni L, Albergati F, Varlaro V, Curri SB. La carbossiterapia in tema di meccanismi d'azione. *Riv la Medicina Estética* 1997;21:89-95.
46. Hartmann BR, Bassenge E, Hartmann M. Effects of serial percutaneous application of carbon dioxide in intermittent claudication: results of a controlled trial. *Angiology* 1997;48:957-963.
47. Savi E, Bailliart O, Bonnin P, et al. Vasomotor effects f transcutaneous CO2 stage II peripheral occlusive arterial disease. *Angiology* 1995;46:785-792.