



CASO CLÍNICO

Duplicación de colon y recto. Presentación de un caso clínico

Patricia Alejandra Cantú-Beltrán¹, Isaías Rodríguez-Balderrama¹, Rogelio Rodríguez-Bonito¹, Fernando Montes-Tapia², Ulises Garza-Luna.²

¹Servicio de Neonatología, Departamento de Pediatría.

²Servicio de Cirugía Pediátrica.

Hospital Universitario Dr. José Eleuterio González, Monterrey, Nuevo León.

Recibido: Marzo 2009. Aceptado: Julio 2010

PALABRAS CLAVE

Duplicación; Intestinal; Malformaciones; Digestivo; Urogenital; México.

Resumen

Introducción: Las duplicaciones intestinales tienen una incidencia de dos por cada 10,000 nacidos vivos. Con frecuencia, el diagnóstico se establece en la intervención quirúrgica.

Objetivo: Presentar un caso clínico de duplicación intestinal y revisión de la bibliografía.

Caso clínico: RN sexo femenino a término, sin antecedentes de importancia con diversas anomalías encontradas a la exploración física, destacando escoliosis dorsal, masa pélvica y otras alteraciones urogenitales.

Conclusión: Se diagnosticó duplicación de colon y recto, acompañado de duplicación urogenital y hemivértebras. Se resecaron colon y recto duplicados y masa pélvica, con buena evolución.

KEY WORDS

Intestinal; Duplication; Intestinal; Malformations; Mexico.

Colon and rectal duplication. Report of a clinical case

Abstract

Introduction: The incidence of intestinal duplication is about 2/10,000 born alive. Frequently, the diagnosis is usually done during surgery.

Objective: To present one case of a patient with intestinal duplication, and review the literature.

Clinical case: We received an outpatient female newborn, at term, with multiple malformations, without relevant family history. She presented dorsal scoliosis, cardiac murmurs on the right, with a grade 1 systolic murmur, a long pediculated pelvis mass,

Correspondencia: Dra. Patricia Alejandra Cantú Beltrán. Avenida Francisco I. Madero y Avenida Gonzalitos s/n, colonia Mitras Centro, C.P. 64460, Monterrey, Nuevo León, México. Teléfono (+52 81) 8346 9400.

right positioned vaginal introit, left positioned urinary meatus, and immediately underneath an orifice draining meconium.

Conclusion: After clinical and radioimage studies, we diagnosed duplication of colon and rectum, accompanied by urogenital duplication and some hemi vertebrae. There were extirpated the colon and rectum duplicated, so then the pelvic mass, without complications, and currently the patient has good evolution.

Introducción

Las duplicaciones intestinales constituyen un grupo de anomalías congénitas raras que pueden ocurrir a cualquier nivel del tracto digestivo; con una incidencia de 2/10,000 nacidos vivos.¹ Es difícil establecer un diagnóstico preoperatorio específico, por lo general éste se realiza durante la intervención quirúrgica.²

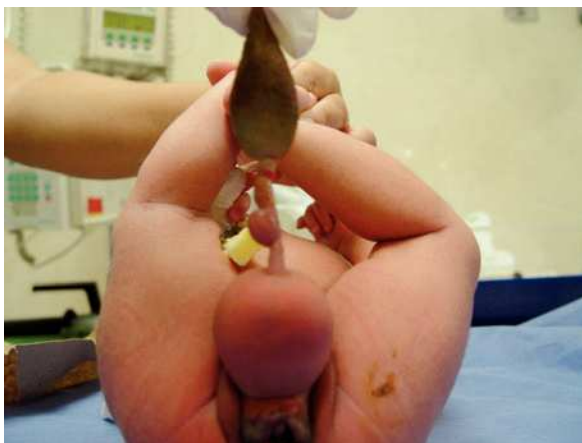El objetivo del este trabajo es presentar un caso clínico de duplicación intestinal y revisar los aspectos fundamentales de dicha patología.

Caso clínico

Paciente femenina a término, referida al cuarto día de vida por anomalías encontradas a la exploración física. Producto de la segunda gesta sin control prenatal; sin antecedentes de importancia; nacida por parto eutócico, con Apgar 8/9 en tiempos convencionales; pesó 3320 g, con una talla de 45 cm.

En la exploración física se encontró tórax con escoliosis dorsal, ruidos cardiacos a la derecha con soplo sistólico grado I/VI en foco mitral. Sobre la pelvis, se observó masa tubular de 7 cm por 5 cm en su base, de consistencia mixta (áreas blandas alternando con zonas de consistencia ósea), transluminación negativa, no dolorosa, no móvil, que continuaba, por medio de un pedículo de 8 cm de largo, con otra masa color pardo-verdosa de 8 cm de longitud de las mismas características (Figuras 1 y 2). En los

Figura 1. Masa pélvica. Se observa masa pélvica de 5 cm por 7 cm en su base, que se continua por medio de un pedículo de 8 cm de largo con otra masa color pardo-verdosa y fétida de 8 cm de longitud.



genitales se observa clítoris en posición normal, introito vaginal lateralizado a la derecha, meato urinario lateralizado a la izquierda, orificio de 0.5 cm de diámetro, debajo del meato urinario se aprecia la salida de meconio, ano permeable (Figura 3).

En la radiografía simple de tórax, se encuentra dextrocardia, hemivértebrae a nivel dorsal y lumbar (T5 a L5), además de escoliosis dorsal. En la radiografía de abdomen se observa calcificación de 0.5 cm en la base de la masa pélvica (Figura 4).

La ecografía de abdomen informó: hígado, vesícula biliar, riñones, páncreas, bazo y útero de características normales; no se logró identificar los ovarios. A nivel de la masa pélvica se observa con interior de tejidos blandos. Se realizó ecocardiograma que manifiesta dextrocardia y *situs solitus*. Se realizó fistulografía, evidenciando la presencia de duplicación de recto y colon (Figura 5).

La tomografía computarizada de abdomen mostró duplicación de colon y recto, sin comunicación entre ambos en todo su trayecto con orificios de salida independientes (Figura 6).

Se realizó laparotomía exploradora, con evidencia de duplicación completa de colon y de 10 cm de íleon, así como duplicación de vejiga y vagina, con hemiútero izquierdo y útero y vagina derechos rudimentarios; se resecó el colon duplicado que drenaba a vulva del lado derecho, resecando primero la bifurcación a 10 cm de ambas válvulas ileocecales. Se realizó enteroanastomosis del íleon en Y; se disecó el recto, encontrándolo adosado

Figura 2. Masa pélvica. Vista superior.

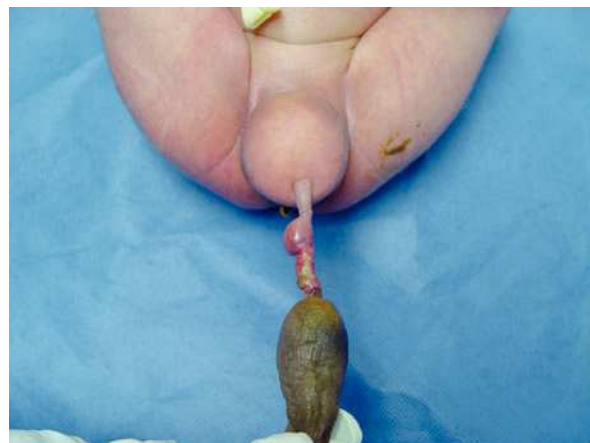

Figura 3. Área genital. A) Clítoris central. B) Vagina lateralizada a la derecha. C) Meato urinario lateralizado a la izquierda. D) Salida de meconio a través de orificio en lado izquierdo del vestíbulo. E) Ano permeable

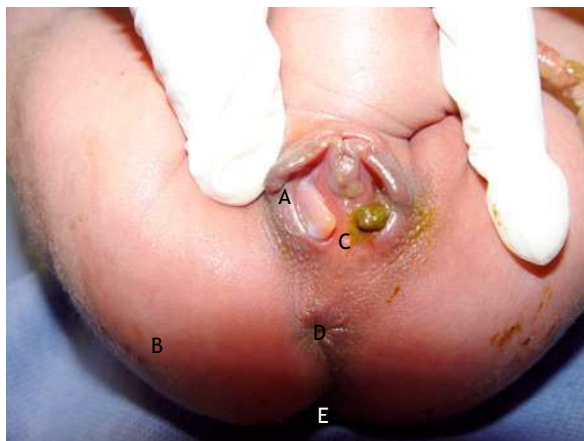
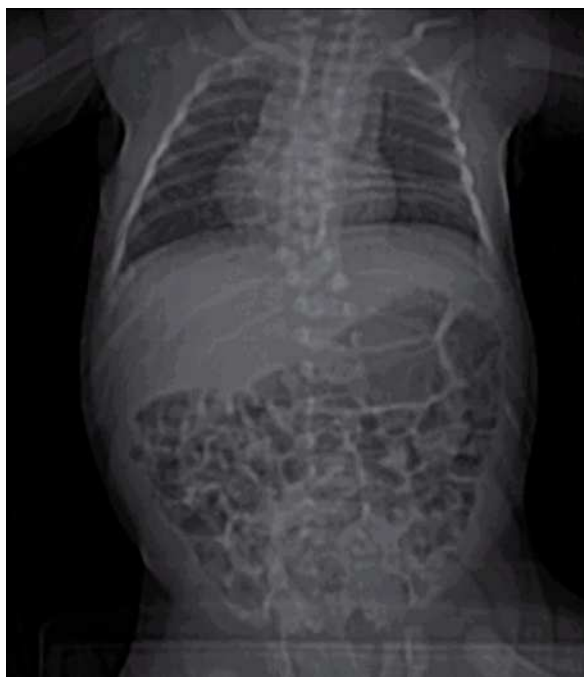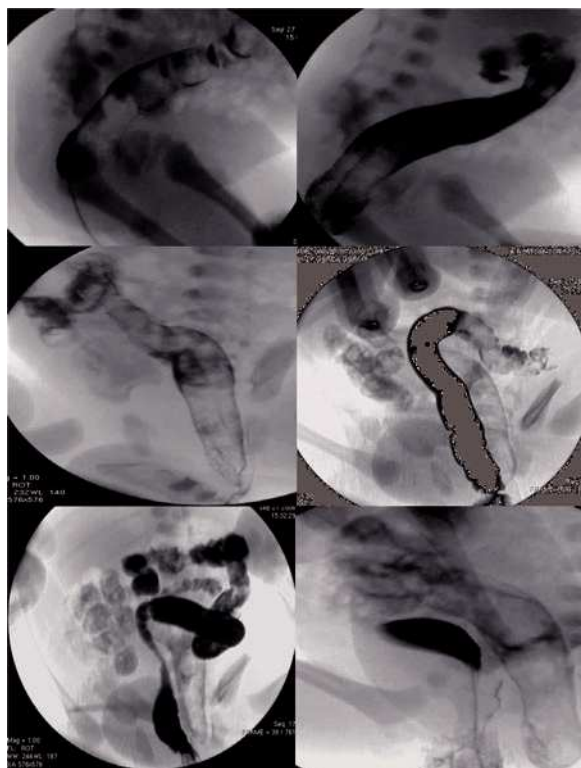


Figura 4. Radiografía tóraco-abdominal. Presenta dextrocardia, escoliosis a nivel dorsal y hemivértebras de T5 a L5.



a recto normal en su cara anterolateral derecha, se ligó y se cerró en fondo de saco (Figuras 7 y 8); posteriormente, se resecó la tumoración dermocartilaginosa anterior infrapúbica (Figura 9). La paciente presentó evolución favorable y se inició con la vía oral al séptimo día postquirúrgico, egresándose sin complicaciones, con cita a la consulta externa para seguimiento en los servicios de pediatría: cardiología, traumatología y cirugía; para seguimiento.

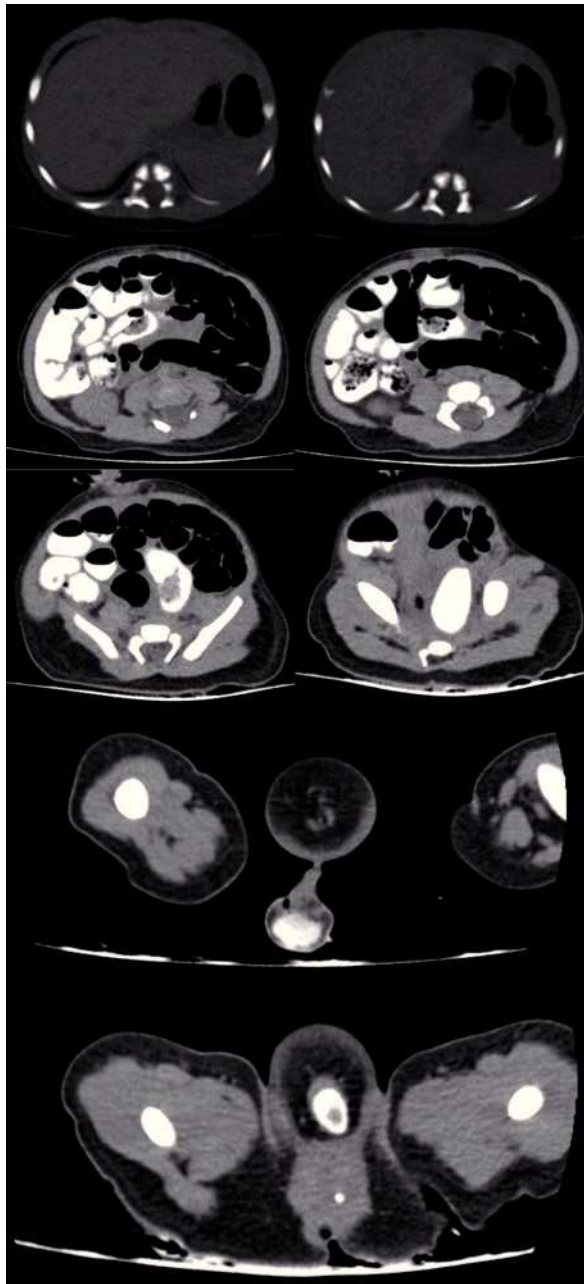
Figura 5. Fistulografía. Se canalizó con sonda de alimentación N° 5 el orificio localizado hacia el lado izquierdo del vestíbulo por donde drena materia fecal, se pasa medio de contraste hidrosoluble, observando el llenado de una imagen tubular con austraciones y aparente contenido fecal, que hacia el extremo caudal termina en fondo de saco a nivel del hueso pélvico y hacia la porción superior se continua hacia la fosa iliaca derecha, sugestivo de segmento colónico, posteriormente se canaliza ano, visualizando los segmentos colónicos correspondientes en forma independiente a la imagen previamente descrita. Se canalizó el orificio localizado a la izquierda del vestíbulo, observando vejiga sin evidencia de reflujo vesicoureteral; por último, se canalizó el orificio localizado a la derecha del vestíbulo, visualizando imagen tubular, en relación a la vagina sin extravasación de contraste.



Discusión

Las duplicaciones del tracto digestivo son raras. La mayor parte de las publicaciones se tratan de reportes de casos aislados. Se han encontrado en una de cada 4500 autopsias (0.2% de los niños).³ Constituyen un grupo de malformaciones congénitas de la vía digestiva, de forma quística o tubular, que tienen una pared de músculo liso y un revestimiento mucoso de tipo gastrointestinal. La mucosa que recubre la duplicación suele ser igual a la del intestino adyacente; algunas veces puede ser de otro segmento intestinal: mucosa gástrica (con mayor frecuencia) o tejido pancreático.¹ Pueden encontrarse a cualquier nivel, desde la base de la lengua hasta el recto. El sitio más común es el intestino delgado (íleon principalmente) en más de 40% de los casos. Le siguen en frecuencia la duplicación

Figura 6. TC de abdomen con doble contraste reporta duplicación de colon y recto sin comunicación entre ambos en todo su trayecto, con orificios de salida independientes.



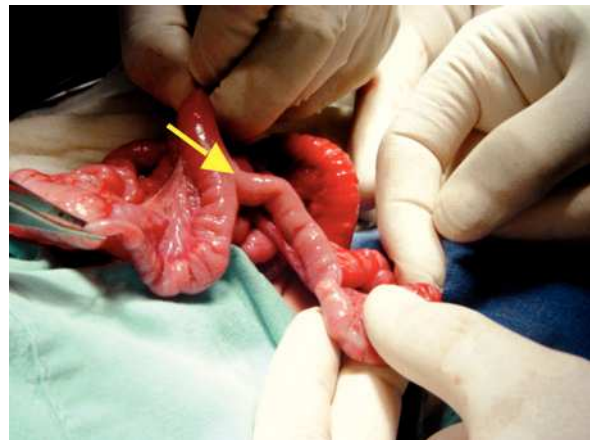gástrica, duodenal, rectal y la tóraco-abdominal, además pueden ser múltiples en 15% de los casos.⁴

Según el tipo de circulación, pueden clasificarse en:

Tipo 1: La duplicación está a un lado del mesenterio y las arterias de la duplicación transcurren paralelas e independientes a la vascularización intestinal.

Tipo 2: La duplicación está entre las dos cubiertas del mesenterio y su irrigación procede de las arterias

Figura 7. Laparotomía exploradora. Se observa la duplicación de íleon (10 cm) y de colon (total).



principales que irrigan el intestino y que rodean ambas superficies de la duplicación.⁵

Estas alteraciones se presentan frecuentemente asociadas a anomalías vertebrales (principalmente espina bífida, agenesia vertebral y hemivértebra).⁶ Para explicar su origen, existen diversas teorías, la más aceptada es la que sugiere que las duplicaciones digestivas se forman por persistencia del conducto neuroentérico (orificio transitorio que comunica, en el embrión trilaminar, el ectodermo con el endodermo). Este defecto también es responsable de anomalías conocidas como síndrome de la notocorda hendida, en el cual se incluyen la espina bífida, mielomeningocele anterior, quiste entérico intrarraquídeo y quiste neurentérico.¹⁻⁷

Las duplicaciones de tipo tubular del íleon terminal y del colon, no corresponden con esta teoría; este tipo de duplicaciones representan más bien un embarazo gemelar parcial. En ellas, la estructura tubular se encuentra en el lado antimesentérico, puede duplicar íleon y/o todo colon y estar comunicada o no por uno o ambos extremos con el intestino normal. Además puede desembocar en forma de fístula en el periné o vías urogenitales o asociarse con ano imperforado y con duplicación de las vías urogenitales.¹⁻⁸

En el caso que aquí se presenta, se trata de una duplicación de recto, colon e íleon terminal que se encontró asociada a duplicación de vías urogenitales y a la presencia de una masa en la región pélvica; lo cual concuerda con la teoría de un embarazo gemelar parcial. Otra hipótesis para explicar la etiología de esta patología son los accidentes vasculares intrauterinos.⁵

Las manifestaciones clínicas dependen del tamaño, localización y presencia de mucosa gástrica ectópica en la duplicación. Consisten en signos y síntomas inespecíficos, como dolor abdominal recurrente, vómitos o masa abdominal; o complicaciones como hemorragia gastrointestinal, perforación y oclusión intestinal.¹⁻¹⁰

Figura 8. Laparotomía exploradora. Se reseca colon duplicado el cual drena a la derecha en región vulvar, resecando previamente desde la bifurcación a 10 cm antes de ambas válvulas ileocecales y posteriormente se realiza enteroenteroanastomosis de íleon.

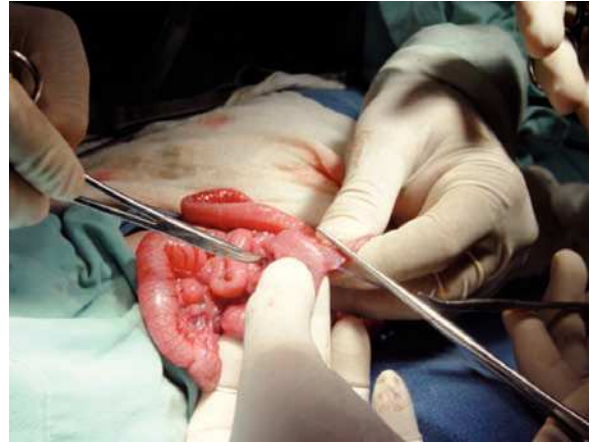
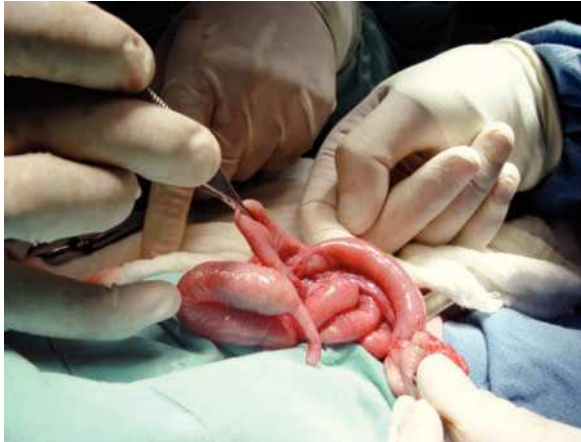
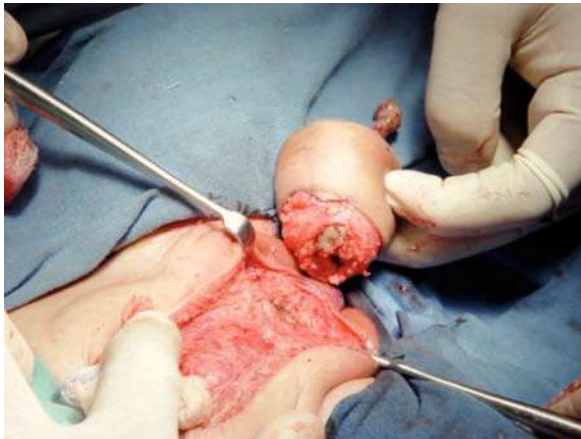Figura 9. Resección de tumoración dermocartilaginosa anterior infrapúbica.



Las duplicaciones colónicas asintomáticas con buena comunicación con el intestino normal, muestran una función normal, no presentan mucosa gástrica ectópica ni causan obstrucción.¹¹

Para establecer el diagnóstico, son útiles la radiografía con contraste, la ecografía (incluyendo la prenatal), el TAC y la RMN, en las cuales se observa una imagen de masa o compresión de estructuras vecinas. La gammagrafía con Tc99 permite la búsqueda de mucosa gástrica heterotópica. Sin embargo estos estudios tienen una especificidad muy baja, por lo cual es poco frecuente efectuar el diagnóstico preoperatorio específico.³⁻¹⁰

El tratamiento quirúrgico deberá ser lo más conservador posible. Al valorar correctamente el tipo de duplicación y su vascularización se podrá plantear la mejor opción terapéutica, con resección completa de la duplicación cuando sea posible.¹¹ No existe una técnica quirúrgica establecida, el cirujano debe adaptarse a cada caso individual.¹¹ La morbilidad de las duplicaciones intestinales es baja a pesar de las dificultades para diagnóstico y tratamiento.³⁻¹¹

Conclusión

El presente caso se trata de una duplicación de colon y recto, acompañada de duplicación urogenital y hemivértebras. El diagnóstico se realizó con base en la exploración física, los estudios de imagen y la laparotomía exploradora. Tras el tratamiento quirúrgico, presentó buena evolución clínica.

Referencias

1. Jaroslavsky D., Dinerstein A., Balanian N, et al. Duplicaciones del tubo digestivo. A propósito de un caso clínico. *Rev. Hosp. Mat. Inf. Ramón Sarda* 1997;2:63-67.
2. Soares-Oliveira M., Castañón M., Carvalho JL, et al. Duplicaciones intestinales. Análisis de 18 casos. *Anales Españoles de Pediatría*. 2002;56:430-433.
3. Seguel F., Alvarez M., Ollero JC., Rollán V. Duplicación intestinal independiente. *Cir Pediatr* 2002;15:127-129.
4. Ildstad S., Tollerud D., Weiss R. et al. Duplications of the Alimentary Tract. *Clinical Characteristics, Preferred Treatment, and Associated Malformations*. *Ann Surg*. 1988;208:184-189.
5. Li, L., Jinzhe, Z., Yanxia, W. Vascular classification for small intestinal duplications: Experience with 80 cases. *Journal of Pediatric Surgery*. 1998;33:1243-1245.
6. Bhat, N.A, Argawala, S., Wadhwa, S., Gupta, A.K, Bhatnagar, N. Thoracoabdominal intestinal duplication with absent inferior vena cava. *Pediatric Surgery*. 2001;17:540-542.
7. Pacheco Llerena R, Galindo Gómez J, Fernández Hinojosa R, et al. Duplicación intestinal ileal. A propósito de un caso. *Rev Soc Bol*. 2004;43:81-83.
8. Sarpel U, Maithao N, Morotti R, et al. Complete Colorectal Duplication. *Images for Surgeons*. 1995;1:304-305.
9. Chandler J, Gauderer M. The neonate with an abdominal mass. *Pediatr Clin N Am* 2004;51:979-997.
10. Li JH, Jiang XW, HU XL. An exceptional combined malformation: duplíc of the urinary and intestinal tracts and the vulva (04-80 CR). *Journal of Pediatric Surgery*. 2005;40:E5- E9.
11. Holcomb G, Gheissari A, O'Neill J, et al. Surgical Management of Alimentary Tract Duplications. *Ann Surg*. 1989;209:167-174.