

Tratamiento endoscópico de las estenosis en la enfermedad de Crohn

BEGOÑA GONZÁLEZ SUÁREZ Y JOSEP LLACH VILA
Hospital Clínic de Barcelona. Barcelona. España.

Van Assche G, Thienpont C, D'Hoore A, Vermeire S, Demedts I, Bisschops R, et al. Long-term outcome of endoscopic dilatation in patients with Crohn's disease is not affected by disease activity or medical therapy. Gut. 2010;59:320-4.

Resumen

La dilatación endoscópica de las estenosis intestinales en pacientes con enfermedad de Crohn es una alternativa al tratamiento quirúrgico en determinados pacientes seleccionados. El objetivo de este estudio es demostrar la eficacia y la seguridad de este tratamiento endoscópico analizando la posible influencia de la actividad de la enfermedad y el tratamiento inmunosupresor concomitante.

Se analizó retrospectivamente a 138 pacientes (77 mujeres y 61 varones, con una media de edad de $50,6 \pm 13,4$ años) a los que se

realizaron 237 dilataciones endoscópicas y se siguió durante una media de 5,8 (3,0-8,4) años. Todos estos pacientes presentaban síntomas obstructivos (náuseas y/o vómitos), las estenosis tenían una longitud < 5 cm (definida por tránsito intestinal o tomografía computarizada abdominal) y la dilatación se realizó con un colonoscopio convencional y un balón de dilatación neumática hasta un máximo de 18 mm de diámetro. El 84% de las dilataciones fueron de anastomosis posquirúrgicas y en localización ileal o ileocólica. El 87% de los pacientes recibían tratamiento médico concomitante, que en el 47% incluía antimetabolitos y anti-TNF.

La tasa de éxito (definida como el paso del colonoscopio convencional a través de la estenosis después de la primera dilatación) fue del 97,1% (134/138 pacientes). De estos, el 44% permanecía libre de dilatación y cirugía al final del seguimiento. El 40% requirió una nueva dilatación; de estos pacientes, el 51,8% continuó asintomático. Sólo el 24% de los pacientes precisaron cirugía a lo largo del seguimiento. La tasa de efectos adversos graves fue del 5%, y la mitad de ellos fueron perforaciones. Se analizó la asociación entre la actividad endoscópica, los valores elevados de proteína C reactiva y el tratamiento realizado en el momento de la dilatación, y no se encontraron diferencias en la respuesta a la dilatación endoscópica en el seguimiento.

Conclusiones: los datos de este estudio demuestran que la relación beneficio-riesgo a largo plazo de la dilatación endoscópica en pacientes con enfermedad de Crohn y estenosis intestinales es claramente positiva. La existencia de actividad de la enfermedad y el tratamiento médico no afectan a los resultados de la dilatación.

Puntos clave

- El manejo de las estenosis sintomáticas de la enfermedad de Crohn está cambiando debido a la pobre respuesta al tratamiento médico y la alta tasa de recurrencia posquirúrgica.
- La dilatación endoscópica con balón es una técnica segura y efectiva en el manejo de las estenosis de la enfermedad de Crohn que permite retrasar o evitar la necesidad de cirugía.
- El éxito de la dilatación con balón depende del tipo de estenosis (primaria o posquirúrgica), su localización y su longitud.
- La enteroscopia permite realizar dilataciones de estenosis localizadas en el intestino delgado hasta el momento no accesibles al endoscopio convencional.
- Se trata de un procedimiento relativamente seguro, pero la tasa de complicaciones es superior en estenosis largas (> 5 cm), ulceradas y con importante componente inflamatorio asociado.

Comentario

Hasta un 30% de los pacientes con enfermedad de Crohn sufrirán una estenosis en los primeros 10 años de evolución de su enfermedad. Estas estenosis tienen habitualmente escasa respuesta al tratamiento médico, y el tratamiento de elección es el quirúrgico mediante resección intestinal o estricturoplastia. El curso de las estenosis tras la cirugía suele ser recidivante hasta en el 40% de los casos, lo que resulta en resecciones repetidas y, finalmente, síndrome de intestino corto¹.

La dilatación endoscópica es un procedimiento menos invasivo que la cirugía, con tasas de éxito elevadas (71-100%), aunque en los estudios disponibles hay pocos seguimientos a largo plazo y varían según las series²⁻⁴.

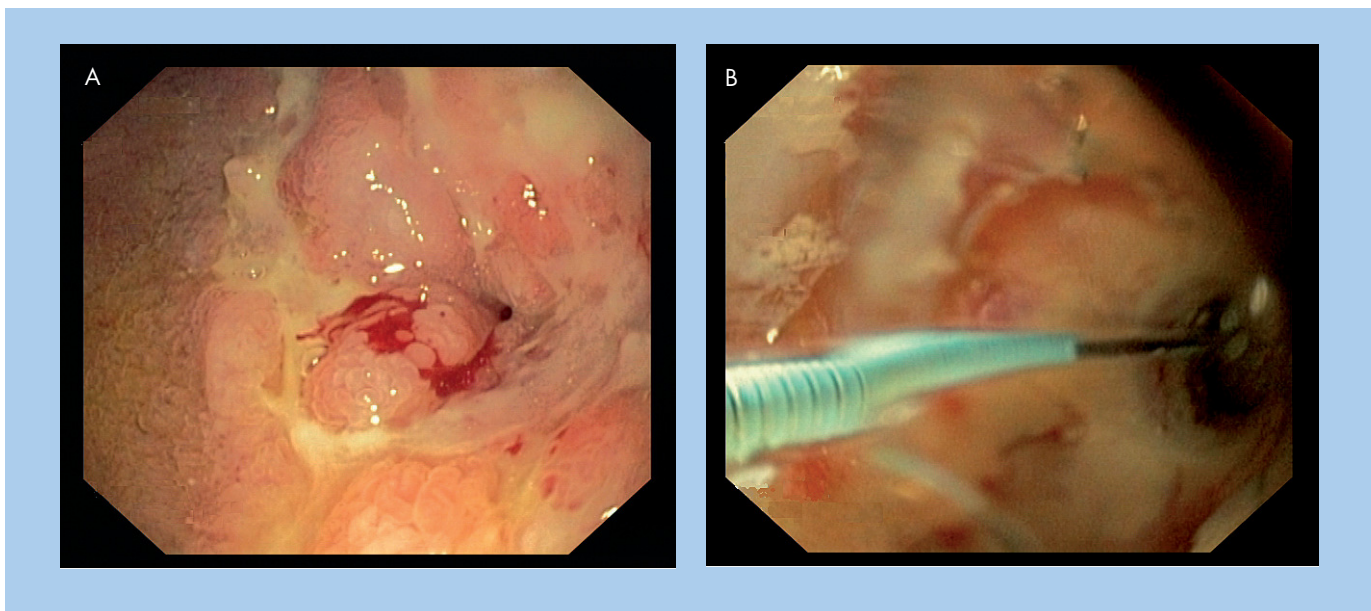


Figura 1. Dilatación endoscópica neumática de una estenosis yeyunal en un paciente con enfermedad de Crohn. (A) Estenosis con componente inflamatorio en forma de eritema y ulceraciones. (B) Dilatación mediante balón neumático.

Hassan et al publicaron recientemente un metaanálisis que incluye 13 estudios y 347 pacientes con enfermedad de Crohn a los que se les realiza una dilatación endoscópica. La mayoría de las dilataciones eran de estenosis posquirúrgicas con una tasa de éxito del 86%. La técnica de dilatación no fue homogénea en todos los estudios, y se utilizaron balones de dilatación neumática (Rigiflex TTS) de 18-25 mm y se realizaron 1-3 dilataciones de cada estenosis (2-3 min cada una de ellas) en el mismo tiempo endoscópico. En un tiempo de seguimiento de 33 (2-168) meses, el 58% de los pacientes permanecieron libres de cirugía. El 42% de los pacientes requirieron dos o más sesiones de dilatación y finalmente fueron sometidos a cirugía. En el análisis multivariable, el único factor predictivo de permanecer libre de cirugía en el seguimiento fue la existencia de una estenosis corta (≤ 4 cm)². Esta teoría es defendida en otras publicaciones, y así, Mueller et al, en su estudio que incluye a 55 pacientes con dilatación de estenosis *de novo* en la mayoría de los casos, concluyen que la respuesta a largo plazo depende del tipo de estenosis, su localización y su longitud⁵.

La inyección de esteroides o infliximab en la submucosa de la estenosis mejora la eficacia de la dilatación una vez realizada, aunque es una técnica que no está avalada por la evidencia por el momento y requiere la realización de estudios extensos que lo confirmen^{6,7}.

Hasta la aparición de la enteroscopia de balón en los últimos años, las dilataciones se limitaban a tramos del tubo digestivo accesibles al colonoscopia. Actualmente es posible acceder endoscópicamente a tramos de intestino delgado y dilatar estenosis más distales³. En estos pacientes, antes hay que localizar las estenosis mediante pruebas de imagen (tránsito intestinal o tomografía computarizada abdominal) y, según su localización, se decide una enteroscopia anterógrada o retrógrada para realizar el tratamiento.

La tasa de recurrencia tras la dilatación varía entre el 13 y el 100%, pero no todos estos pacientes han de ser sometidos a cirugía, sino

que serán candidatos a nuevas sesiones de dilatación⁶. La necesidad de sesiones de dilatación repetidas no reduce la eficacia del procedimiento, de manera que podrían realizarse periódicamente según la clínica de los pacientes^{2,4}. Un tercio de los pacientes precisarán únicamente una sesión de dilatación y un 25%, sesiones repetidas, por lo que se considera indicado ofrecer esta alternativa a los pacientes con enfermedad de Crohn².

Aunque el procedimiento es relativamente seguro, el riesgo de perforación en determinadas situaciones puede llegar hasta el 11%, fundamentalmente en estenosis largas (> 5 cm), ulceradas y con importante componente inflamatorio asociado³. La utilización de balones de mayor diámetro y la realización de mayor número de dilataciones en la misma sesión parecen estar relacionadas con mayor tasa de complicaciones⁸. Por otra parte, la realización de una dilatación gradual hasta un diámetro considerado óptimo por el endoscopista puede disminuir la tasa de complicaciones⁴.

La estricturoplastia es una opción quirúrgica que se ha ido realizando en los últimos años con baja tasa de complicaciones. Wibmer et al publicaron recientemente una revisión de la literatura que intenta comparar la estricturoplastia con la dilatación endoscópica en pacientes con enfermedad de Crohn, pero la información obtenida no es del todo valorable debido a que los protocolos seguidos en cada una de las técnicas son muy variados. En los resultados publicados, el tiempo de seguimiento es mayor en la técnica quirúrgica y no hay diferencia en cuanto a la tasa de complicaciones mayores entre una y otra⁹.

Actualmente, se ha de tener en cuenta la dilatación endoscópica mediante enteroscopia de balón o colonoscopia convencional en todos los pacientes con estenosis cortas y accesibles al endoscopia, con lo que se trata de evitar la cirugía.

De todas maneras, son necesarios estudios prospectivos, multicéntricos y aleatorizados que nos ayuden a identificar a los pacientes con tratamiento concomitante que se beneficiarán más a largo plazo de este procedimiento.

Bibliografía



1. Lichtenstein GR. Endoscopic balloon dilation: the panacea for Crohn's strictures? *Gastroenterology*. 2011;140:721-31.
2. Hassan C, Zullo A, De Francesco V, et al. Systematic review: endoscopic dilatation in Crohn's disease. *Aliment Pharmacol Ther*. 2007;26:1457-64.
3. Despot EJ, Gupta A, Burling D, et al. Effective dilation of small-bowel strictures by bougie-balloon enteroscopy in patients with symptomatic Crohn's disease. *Gastrointest Endosc*. 2009;70:1030-6.
4. Scimeca D, Mocciaro F, Cottone M, et al. Efficacy and safety of endoscopic balloon dilation of symptomatic intestinal Crohn's disease strictures. *Dig Liver Dis*. 2011;43:121-5.
5. Mueller T, Rieder B, Bechtner G, Pfeiffer A. The response of Crohn's strictures to endoscopic balloon dilation. *Aliment Pharmacol Ther*. 2010;31:634-9.
6. Ferlitsch A, Reinisch W, Püspök A, Dejaco C, Schillinger M, Schöff R, et al. Safety and efficacy of endoscopic balloon dilation for treatment of Crohn's disease strictures. *Endoscopy*. 2006;38:483-7.
7. Swaminath A, Lichtiger S. Dilation of colonic strictures by intralesional injection of infliximab in patients with Crohn's colitis. *Inflamm Bowel Dis*. 2008;14:213-6.
8. Couckuyt H, Gevers AM, Coremans G, Hiele M, Rutgeerts P. Efficacy and safety of hydrostatic balloon dilatation of ileocolonic Crohn's strictures: a prospective long term analysis. *Gut*. 1995;36:577-80.
9. Wibmer AG, Kroesen AJ, Gröne J, Buhr HJ, Ritz JP. Comparison of stricturoplasty and endoscopic balloon dilatation for structuring Crohn's disease —Review of the literature. *Int J Colorectal Dis*. 2010;25:1149-57.