



REVISTA DE
PATOLOGÍA RESPIRATORIA

www.elsevier.es/pr



NOTA CLÍNICA

Aspergilosis pulmonar invasiva debido a *Aspergillus terreus* en un paciente inmunocompetente con enfermedad pulmonar obstructiva crónica

C.J. Carpio Segura*, A. Santiago Recuerda, C. Prados Sánchez, A. Gómez Mendieta, I. Fernández Navarro y R. Álvarez-Sala

Servicio de Neumología, Hospital Universitario La Paz, Madrid, España.

Recibido el 27 de septiembre de 2010; aceptado el 31 de enero de 2011

PALABRAS CLAVE

Aspergilosis pulmonar;
Enfermedad pulmonar
obstructiva crónica;
Inmunocompetente

Resumen

En los últimos años se ha observado con más frecuencia la presencia de aspergilosis invasiva en pacientes con enfermedad pulmonar obstructiva crónica (EPOC). En ciertas ocasiones esta se debe a la especie *Aspergillus terreus*, que presenta ciertas características propias como son su rareza para producir infección invasiva pulmonar, su alta mortalidad y su resistencia a antifúngicos. Presentamos el caso de un paciente inmunocompetente con EPOC que cursó con clínica de infección respiratoria de mala evolución, causada por una aspergilosis invasiva por *Aspergillus terreus*.

KEYWORDS

Aspergillosis;
Chronic obstructive
pulmonary disease;
Immunocompetent

Invasive pulmonary aspergillosis due to *Aspergillus terreus* in an immunocompetent patient with chronic obstructive pulmonary disease

Abstract

The frequency of invasive aspergillosis in chronic obstructive pulmonary disease patients has been observed more frequently in recent years. It is sometimes due to the species of *Aspergillus terreus*, which has some characteristic features such as it being a rare cause of this invasive disease, its high mortality and its resistance to antifungal agents. We report the case of invasive aspergillosis in a non-immunosuppressed patient with COPD who had a complicated respiratory infection caused by *Aspergillus terreus*.

*Autor para correspondencia.

Correo electrónico: carlinjavier@hotmail.com (C.J. Carpio).

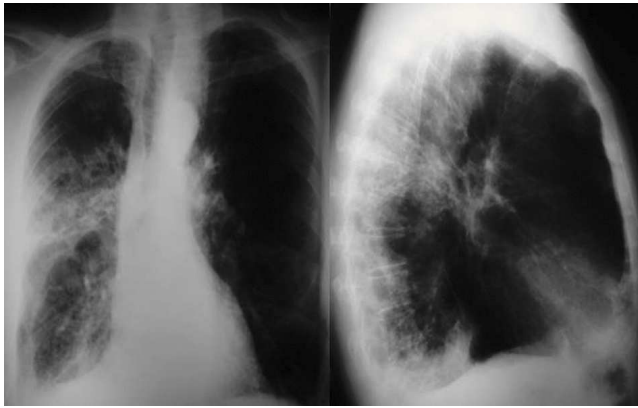


Figura 1 Radiografía de tórax posteroanterior y lateral: se puede observar la presencia de pérdida de volumen y de tractos fibrosos en el hemitórax derecho.

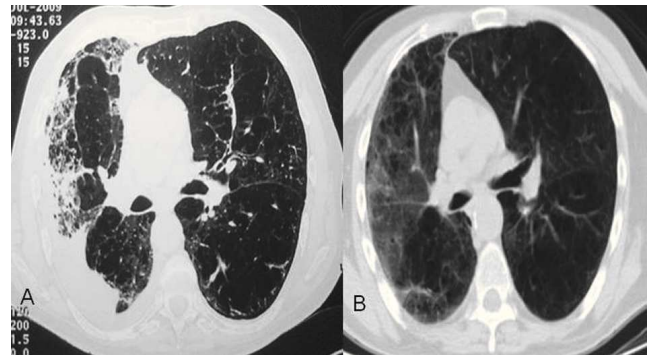


Figura 2 Tomografía axial computarizada de tórax: corte a nivel de bronquios principales. A) Signos de destrucción del parénquima pulmonar derecho, asociados a derrame pleural ipsilateral. B) Resolución casi completa de las lesiones en hemitórax derecho.

Introducción

Los pacientes con enfermedad pulmonar obstructiva crónica (EPOC) presentarán un incremento de la colonización de su árbol respiratorio a medida que empeora su función pulmonar. La aspergilosis pulmonar es una infección respiratoria producida por el hongo colonizador *Aspergillus spp.* La especie *Aspergillus terreus* produce con rara frecuencia esta enfermedad, sin embargo, se caracteriza por tener una alta mortalidad y una resistencia a ciertos antifúngicos. Es importante sospechar esta infección precozmente para iniciar el tratamiento oportuno y reducir la elevada morbimortalidad de esta infección respiratoria.

Observación clínica

Varón de 69 años que fue remitido a nuestro hospital para estudio de síndrome constitucional, derrame pleural y neumonía de mala evolución. Entre sus antecedentes destacaban la presencia de una probable tuberculosis bien tratada en la infancia y EPOC grado II de la *Global Obstructive Lung Disease (GOLD)* sin tratamiento con corticoides orales. Entre sus hábitos tóxicos resaltaba el haber sido fumador de 42 paquetes/año. Al examen físico, el paciente presentaba un bajo estado nutricional. Se encontraba despierto y orientado. A la auscultación pulmonar, se observaban crepitantes bibasales. El resto de la exploración fue normal.

Se practicó una analítica sanguínea siendo normales el hemograma y la coagulación. En la bioquímica destacaba la proteína C reactiva de 81,17 mg/l. La gasometría arterial evidenció el pH 7,44, la pO_2 79,1 mmHg y la pCO_2 34,8 mmHg. El electrocardiograma era normal. Se le realizaron hemocultivos, serología para neumonías atípicas y serología para el virus de la inmunodeficiencia humana (VIH) que fueron negativas. El estudio inmunológico no mostró ninguna inmunodeficiencia. Se le realizó una radiografía de tórax que mostró signos de broncopatía crónica, acompañados de pérdida de volumen y de tractos fibrosos en hemitórax derecho (fig. 1). En la tomografía de tórax se apreció una importante destrucción parenquimatosa sobre todo en el pulmón derecho, con bronquiectasias de tracción e infiltrados rela-

cionados con proceso infeccioso (fig. 2A). Se le solicitaron cultivos de esputo en los que se aislaron *Candida glabrata* y *Candida parapsilosis*, siendo negativos para bacterias y para micobacterias. La prueba del antígeno de galactomanano tuvo resultados negativos. En la fibrobroncoscopia que se le practicó se observaron signos de broncopatía crónica y se aisló en el lavado broncoalveolar (BAL) hongos filamentosos tipo *Aspergillus terreus*. Se inició tratamiento con voriconazol y se ajustó la dosis a niveles séricos terapéuticos (1-5 ug/ml). El tratamiento se mantuvo durante seis meses. La evolución del paciente fue favorable, tanto clínica como radiológica (fig. 2B).

Discusión

El género *Aspergillus spp.* se ha convertido en el patógeno fúngico aéreo más prevalente en las ciudades desarrolladas y produce diferentes enfermedades como son la aspergilosis broncopulmonar alérgica, el micetoma y la aspergilosis pulmonar invasiva^{1,2}. La mayoría de estas entidades son causadas por *A. fumigatus*, y sólo el 3-12% las produce *A. terreus*³. La enfermedad pulmonar invasiva ocurre predominantemente en huéspedes inmunosuprimidos⁴. En el caso de la infección por *A. terreus*, se ha descrito que la administración previa de anfotericina es su principal factor de riesgo⁵. Nuestro paciente no tenía antecedente de inmunosupresión ni de tratamiento previo con anfotericina. En cuanto a la aspergilosis invasiva en pacientes con EPOC, se ha publicado que la mayoría de los casos ocurren en personas en tratamiento con corticoides y que el 1% de los enfermos con aspergilosis invasiva presentan también EPOC^{6,7}. El *A. terreus* es una especie que raramente causa aspergilosis invasiva en pacientes con EPOC⁸. Los factores fisiopatológicos posiblemente implicados son la limpieza inadecuada de las conidias y la alteración de la fagocitosis^{9,10}. El cuadro clínico es compatible con el de una neumonía de evolución tórpida, con fiebre, disnea y con presencia de reactantes de fase aguda, como en el caso de nuestro enfermo².

El diagnóstico se realiza aislando el hongo en el esputo, lo que es posible hasta en el 48% de los casos¹¹. La presencia

de un resultado positivo no es diagnóstico de aspergilosis invasiva, pero sí lo es de alta sospecha cuando además, el paciente presenta una clínica compatible y el antecedente de uso de corticoides². La prueba de detección del antígeno de galactomanano ha mostrado cierta utilidad en pacientes con neoplasias hematológicas¹², no así en pacientes con EPOC¹³. En cuanto a la radiología, se pueden observar nódulos, condensaciones o signos típicos como el signo del halo, que es más frecuente en pacientes con enfermedades hematológicas². Se requiere en muchas ocasiones la presencia de técnicas invasivas para el diagnóstico microbiológico y patológico de la enfermedad. La fibrobroncoscopia con la técnica de lavado broncoalveolar tiene una sensibilidad del 46-77%¹⁴. Para confirmar el diagnóstico se necesita demostrar la presencia de tejido pulmonar invadido por el hongo, por lo que pueden realizarse biopsias bronquiales o transbronquiales en la fibrobroncoscopia, punción con aguja fina, o biopsias pulmonares abiertas para lograr este objetivo². El voriconazol es el fármaco indicado en el tratamiento¹⁵. También pueden plantearse cirugías si las lesiones se encuentran cerca de los vasos pulmonares¹⁶. La mortalidad de la aspergilosis invasiva por *A. terreus* en pacientes con EPOC es alta, con cifras que llegan al 67%¹⁷.

Aunque la presencia de *Aspergillus* en las vías respiratorias de los pacientes con EPOC es frecuente, la aspergilosis invasiva es una infección inusual. Esta enfermedad se debe considerar en el diagnóstico diferencial de neumonías de mala evolución. El *A. terreus* raramente causa esta enfermedad invasiva, pero debido a su alta mortalidad, debe incluirse siempre en el diagnóstico diferencial de infecciones respiratorias de mala evolución en pacientes con EPOC.

Bibliografía

1. Steinbach WJ, Stevens DA, Denning DW, Moss RB. Advances against aspergillosis. *Clin Infect Dis*. 2003;37(Suppl 3):155-6.
2. Bulpa P, Dive A, Sibille Y. Invasive pulmonary aspergillosis in patients with chronic obstructive pulmonary disease. *Eur Respir J*. 2007;30:782-800.
3. Iwen PC, Rupp ME, Langnas AN, Reed EC, Hinrichs SH. Invasive pulmonary aspergillosis due to *Aspergillus terreus*: 12-year experience and review of the literature. *Clin Infect Dis*. 1998;26:1092-7.
4. Verweij PE, Denning DW. The challenge of invasive aspergillosis: increasing numbers in diverse patient groups. *Int J Infect Dis*. 1997;2:61-3.
5. Sutton DA, Sanchie SE, Revankar SG, Fothergill AW, Rinaldi MG. In vitro amphotericin B resistance in clinical isolates of *Aspergillus terreus* with a head-to-head comparison to voriconazole. *J Clin Microbiol*. 1999;37:2343-5.
6. Rello J, Esandi ME, Mariscal D, Gallego M, Domingo C, Valles J. Invasive pulmonary aspergillosis in patients with chronic obstructive pulmonary disease: report of eight cases and review. *Clin Infect Dis*. 1998;26:1473-5.
7. Rodrigues J, Niederman MS, Fein AM, Pai PB. Nonresolving pneumonia in steroid-treated patients with obstructive lung disease. *Am J Med*. 1992;93:29-34.
8. Jara-Palomares L, Mateos I, Barrot-Cortes E, Cisneros JM. Infección por *Aspergillus terreus* en pacientes con EPOC en tratamiento con corticoides. A propósito de tres casos. *Enferm Infecc Microbiol Clin*. 2007;25:415.
9. Latgé JP. *Aspergillus fumigatus* and aspergillosis. *Clin Microbiol Rev*. 1999;12:310-50.
10. Ng TT, Robson GD, Denning DW. Hydrocortisone-enhanced growth of *Aspergillus* spp.: implications for pathogenesis. *Microbiology*. 1994;140:2475-9.
11. Andreas S, Heindl S, Watzky C, Möller K, Ruchel R. Diagnosis of pulmonary aspergillosis using optical brighteners. *Eur Respir J*. 2000;15:407-11.
12. Maertens J, Van Eldere J, Verhaegen J, Verbeken E, Verschakelen J, Boogaerts M. Use of circulating galactomannan screening for early diagnosis of invasive aspergillosis in allogeneic stem cell transplant recipients. *J Infect Dis*. 2002;186:1297-306.
13. Boutboul F, Alberti C, Leblanc T, Sulhian A, Gluckman E, Derouin F, et al. Invasive aspergillosis in allogeneic stem cell transplant recipients: increasing antigenemia is associated with progressive disease. *Clin Infect Dis*. 2002;34:939-43.
14. Caillot D, Mannone L, Cuisenier B, Couaillier JF. Role of early diagnosis and aggressive surgery in the management of invasive pulmonary aspergillosis in neutropenic patients. *Clin Microbiol Infect*. 2001;7:54-61.
15. Hoffman HL, Rathbun RC. Review of the safety and efficacy of voriconazole. *Expert Opin Investig Drugs*. 2002;11:409-97.
16. Caillot D, Casanovas O, Bernard A, Couaillier JF, Durand C, Cuisenier B, et al. Improved management of invasive pulmonary aspergillosis in neutropenic patients using early thoracic computed tomographic scan and surgery. *J Clin Oncol*. 1997;15:139-47.
17. Muquim A, Dial S, Menzies D. Invasive aspergillosis in patients with chronic obstructive pulmonary diseases. *Can Respir J*. 2005;12:199-204.