

COMUNICACIONES BREVES

## Maniobra para rescate de *stent* atrapado en el árbol coronario

Vicens Martí, Joan García-Picart, Jordi Balcells, Clarissa Cola, Panagiotis Kastanis, Manel Sabaté

Hospital de Sant Pau, Barcelona, Spain. Unidad de Hemodinámica. Departamento de Cardiología y Cirugía Cardíaca

Recibido el 1 de julio de 2009; aceptado el 21 de diciembre de 2010.

### PALABRAS CLAVE

Stent; Angioplastia; Stent atrapado; Complicaciones; España.

### Resumen

Describimos el caso de dos pacientes que durante la angioplastia los stents se desprendieron del balón sin expandir y quedaron atrapados en el árbol coronario. En un paciente el *stent* quedó enclavado en la curvatura de la arteria circunfleja y en el otro paciente en el tronco común distal. Los *stents* se extrajeron en el primer caso tras avanzar un balón de bajo perfil a través del *stent* y en el otro tras colocar otra guía exterior al *stent* y situar un balón distal. En ambos casos se hinchó el balón distal a los *stents* y se logró desenclavar al retirar el balón hacia el catéter guía y después todo el sistema.

### KEYWORDS

Stent; Angioplasty; Entrapped stent; Complications; Spain.

### Rescue maneuver for entrapped stent in the coronary tree

### Abstract

We describe two patients in whom stents dislodged from the unexpanded balloon during angioplasty and remained trapped in the coronary tree. In one patient the stent was located in the curvature of the circumflex artery and, in the other patient, it was detected in the distal left main artery. Retrieval of the undeployed stents was accomplished in the first case after advancing a low profile balloon through the stent and, in the second case, after placing a second guidewire exterior to the stent. In both cases, the balloon was inflated distally and the stents were dislodged after pulling the balloon back towards the guiding catheter and then withdrawing the whole system.

Correspondencia: Vicens Martí, Unidad de Hemodinámica. Departamento de Cardiología y Cirugía Cardíaca, Hospital de Sant Pau. Av. Antoni M. Claret, 167. 08025-BARCELONA. España. Teléfono: 034-93-556.58.50 FAX: 034-93-556-5852. Correo electrónico: vmc18461b@hotmail.com

## Introducción

La pérdida del *stent* en el árbol coronario antes de su implantación es infrecuente. Cuando emboliza a la vasculatura arterial periférica de extremidades inferiores no suele asociarse a complicaciones. Sin embargo, cuando se desprende en el árbol arterial coronario el *stent* debe extraerse debido al riesgo de embolización y trombosis.<sup>1-3</sup> Describimos la extracción percutánea de dos *stent* que quedaron atrapados en la arteria circunfleja proximal en un caso y en el tronco común distal en el otro. Asimismo, se revisan el empleo de otras técnicas publicadas en la literatura para la extracción de *stents* retenidos en el árbol coronario.

## Caso clínico 1

Varón de 71 años con historia de diabetes mellitus tratada con hipoglucemiantes orales e hipercolesterolemia. El paciente presentaba angina de esfuerzo progresiva de un mes de evolución. El estudio de isquemia con SPECT con talio-201 al esfuerzo mostró hipoperfusión septoapical. La coronariografía evidenció enfermedad arteriosclerótica de tres vasos severa. Se decidió angioplastia por presentar enfermedad pulmonar obstructiva crónica severa. En un primer tiempo se dilató e implantaron dos *stents* medicados (Cypher Select Plus 2.5 mm por 33 mm y 3.0 mm por 23 mm, Cordis Corporation, Miami Lakes, Florida, USA) en la arteria descendente anterior proximal. En un segundo tiempo se implantaron otros dos *stents* medicados en la coronaria derecha (Cypher Select Plus 2,75x18 y 3,0x13 mm). Seguidamente se procedió a tratar las lesiones de arteria circunfleja (**Figura 1 A**). Se utilizó un catéter guía Amplatz de 7 Fr y se colocaron dos guías de 0.014" (Balance middle-weight guidewire, Abbot Vascular, Santa Clara, CA), a la primera y segunda oblicua marginal. Se procedió a dilatar con balón la segunda marginal con un balón 2.5 mm por 14 mm y se intentó avanzar un *stent* Cypher Select Plus 2.5 mm por 33 mm, sin lograr progresar de la curvatura de la arteria circunfleja proximal, que presentaba calcificación parietal (**Figura 1 A**). Se retiró el *stent* y se dilató el segmento de la arteria proximal con el mismo balón empleado previamente, logrando avanzar el *stent* e implantarlo en la segunda oblicua marginal. Seguidamente, se procedió a predilatar con balón la primera marginal y se intentó avanzar un *stent* Cypher Select Plus 2.5 mm por 28 mm sin lograr nuevamente avanzar más allá de la curvatura de la arteria circunfleja proximal. Al retirar el sistema se desprendió el *stent* del balón, quedando atrapado en la curvatura de la circunfleja proximal. El paciente no presentó dolor ni cambios eléctricos. Para desenclavar el *stent*, sobre la misma guía se avanzó un balón de bajo perfil 1.25 mm por 10 mm, se cruzó a través del *stent* y se hinchó a 18 atm distal al mismo. Se consiguió desenclavar el *stent* pero no se logró introducir el mismo dentro del catéter guía, por lo que se retiró todo el sistema hasta la arteria femoral. En el intento de introducir el *stent* dentro de la vaina de arteria femoral, se deslizó el balón dentro del mismo (**Figura 1 B**), se desprendió del balón y tras retirar todo el sistema el *stent* quedó libre en el torrente circulatorio, migrando a una rama de la arteria poplítea sin generar sintomatología

clínica (**Figura 1 C**). Para finalizar el procedimiento, se recolocó el catéter guía, las guías y se dilató la primera marginal con balón y se implantó un *stent* Cypher 2.5 mm por 18 mm en la arteria circunfleja proximal con éxito (**Figura 1 D**). Al año de seguimiento, el paciente estaba asintomático.

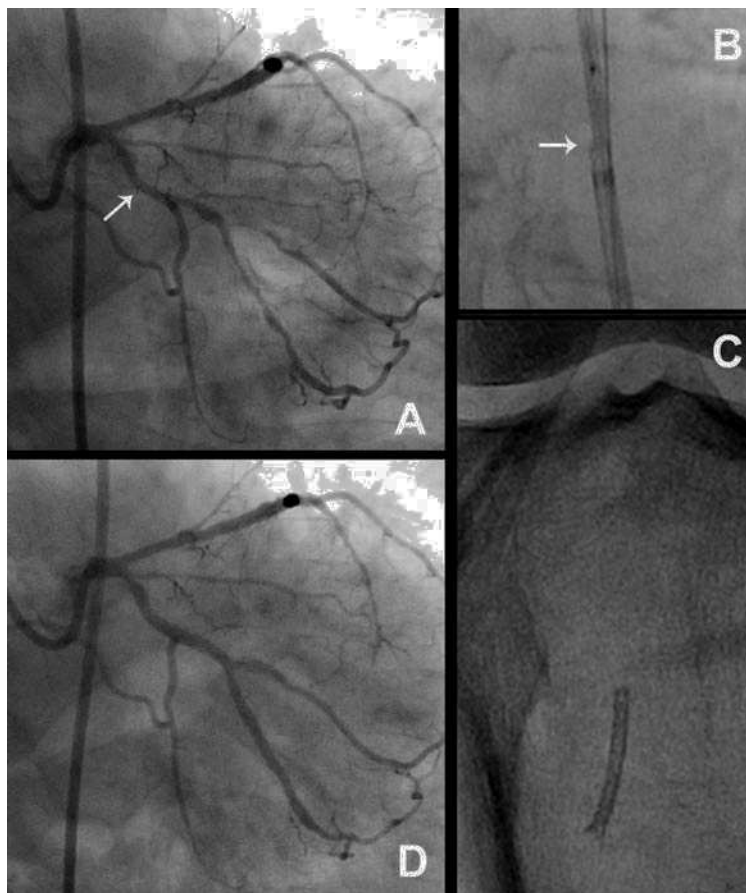
## Caso clínico 2

Varón de 77 años, con historia enfermedad pulmonar obstructiva crónica severa y de infarto de miocardio anterior hacía ocho años que ingreso por angina. El electrocardiograma mostró onda Q anterior y cambios isquémicos transitorios en cara inferior. La angiografía mostró oclusión de la arteria descendente anterior y una lesión severa en la arteria circunfleja distal dominante. Se utilizó un catéter guía XB Cordis de 6 Fr, se cruzó la lesión de la arteria circunfleja con una guía de 0.014". Se dilató con un balón de 2.5 mm por 5 mm, quedando una lesión residual de 25%. Se eligió un *stent* TriMaxx 3.0 mm por 18 mm (Abbott Vascular Devices, Redwood City, CA) para optimizar el resultado. Se avanzó el *stent* sobre la guía; sin embargo, al alcanzar la curvatura entre el tronco común y la arteria circunfleja, no se logró avanzar el *stent*, por lo que se decidió retirarlo. Durante ésta maniobra, el *stent* se desprendió del balón, quedando atrapado en el tronco común distal. El paciente no presentó angina ni cambios electrocardiográficos. Por temor a impactar el *stent* en el tronco común, para extraerlo en vez de avanzar un balón por dentro del mismo, como en el paciente previamente descrito, se avanzó una segunda guía de 0.014" (Balance middle weight guidewire) exterior y en paralelo al *stent* (**Figura 2 B**). Posteriormente se avanzó a través de ésta guía un balón de bajo perfil (1.25 mm por 10 mm) que se situó aproximadamente a 1.5 cm distal al *stent* (**Figura 2 C**) y se hinchó a 19 atm. Bajo control fluoroscópico se movilizó el balón hacia atrás hasta el borde distal del *stent*. Se consiguió desenclavarlo al retirar al mismo tiempo y lentamente todo el sistema, incluido las dos guías y el catéter guía de la aorta ascendente hasta la arteria femoral (**Figura 2 D**). Puesto que todo el sistema no pasó a través de la vaina femoral, se decidió retirar al mismo tiempo el sistema y la vaina. El *stent* quedó alojado en una rama de superficial de la arteria femoral sin presentar signos de isquemia de la extremidad. El cirujano vascular indicó la extracción quirúrgica que no fue exitosa. Al tercer mes del seguimiento, el paciente no presentó recurrencias de la angina pero falleció por una infección pulmonar.

## Discusión

Diversos factores pueden favorecer la pérdida del *stent*. Se ha señalado la angulación del vaso, la existencia de un segmento tortuoso y la presencia de calcificación.<sup>1-4</sup> En nuestros pacientes la calcificación, así como la relativa rigidez del modelo de *stents* utilizados en ambos casos probablemente contribuyeron al atrapamiento del *stent*.

Un *stent* no liberado y atrapado en el árbol coronario debe extraerse debido al riesgo de embolización distal, trombosis e infarto de miocardio. La tasa de éxito utilizando maniobras percutáneas oscila entre 71% y 86%.<sup>1,2</sup> Se han utilizado diversas técnicas tales como los fórceps de



**Figura 1.** A: Angiografía que muestra la arteria coronaria izquierda. La flecha señala el segmento de arteria circunfleja donde quedó retenido el *stent*. B. Imagen fluoroscópica que muestra el intento de pasar el *stent* por la vaina femoral (flecha). Al intentar extraer el *stent* el balón se deslizó hasta el segmento medio del *stent*. C: El *stent* libre en el territorio de arteria poplítea. Se observa la parte inferior del *stent* ligeramente abierta probablemente por el intento de introducirlo en el catéter guía y/o a través de la vaina femoral. D: Angiografía tras terminar la angioplastia.

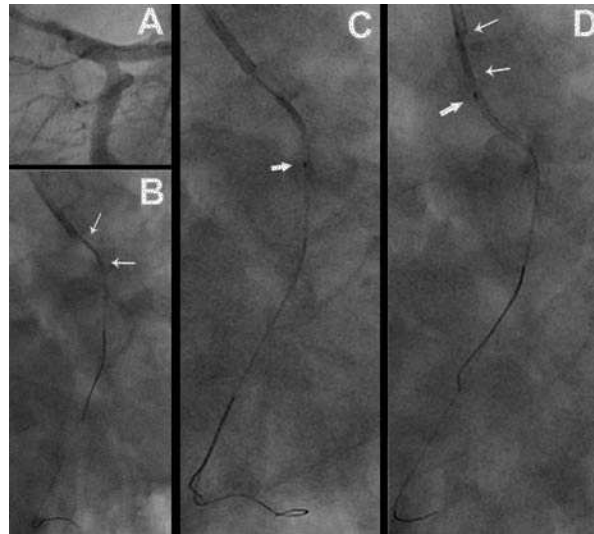
biopsia miocárdica, dispositivos de protección distal, dispositivos en cesto y dispositivos en lazo.<sup>1-8</sup> Estas técnicas son complejas y deben realizarse con precaución debido al riesgo de dañar la pared arterial. Recientemente, se ha descrito el atrapamiento de un *stent* en la arteria descendente anterior y tronco común, que se extrajo mediante un lazo.<sup>8</sup> Sin embargo, durante la maniobra de extracción el catéter guía provocó disección del tronco común que se extendió a la arteria descendente anterior y circunfleja que ocasionó disminución drástica del flujo distal que se solucionó implantando dos *stent*, uno en la arteria circunfleja y otro en el tronco común. Durante las maniobras de extracción percutáneas existe riesgo de trombosis por lo que se ha sugerido que puede ser útil la administración de inhibidores de la glucoproteína IIb/IIIa plaquetaria.<sup>8</sup>

Otras maniobras percutáneas van dirigidas a conseguir un flujo coronario rápido mediante la compresión del *stent* atrapado contra la pared arterial mediante la implantación de otro *stent* o de un *stent graft*, siendo los resultados iniciales buenos.<sup>4,9</sup> El intento de pasar un balón a través del *stent* puede favorecer la impactación y/o embolización del mismo. Esta técnica únicamente estaría indicada cuando se ha perdido la posición coaxial de

la guía y no se puede extraer el *stent*. En nuestro primer paciente, avanzamos un balón de bajo perfil a través del *stent*, y en vez de implantar el *stent*, lo colocamos distal al *stent*, y una vez inflado el balón se retiró todo el sistema, logrando extraer el *stent* del árbol coronario.

Se han descrito pocos casos de técnicas utilizando dos guías. En tres de cuatro pacientes se logró extraer el *stent* atrapado utilizando giros repetidos de las guías dentro de la arteria mediante un torque seguido de la retirada de todo el sistema.<sup>10,11</sup> En el segundo paciente que describimos, utilizamos dos guías, una de ellas externa al *stent* retenido, por la que se avanzó el balón. Se utilizó dicha maniobra por temor a que al cruzar el balón a través del *stent* provocará la impactación del mismo en el tronco común y dañará la pared arterial. De forma similar otros autores han utilizado dicha técnica con éxito en un *stent* retenido en un injerto venoso que ocasionó su oclusión y severos síntomas de isquemia miocárdica.<sup>12</sup>

La cirugía de *bypass* aortocoronario se ha indicado como primera opción terapéutica con buenos resultados, especialmente en casos complejos.<sup>13</sup> Sin embargo, la cirugía después del fracaso de la extracción vía percutánea se asocia a una elevada mortalidad. En la serie de



**Figura 2.** A: Angiografía mostrando el ángulo entre el tronco común y la arteria circunfleja. En el bordo izquierdo del origen de la arteria circunfleja se observa una calcificación adventicial ligera. B. Imagen fluoroscópica que muestra el stent atrapado entre el tronco común distal y la arteria circunfleja proximal (flechas). Se avanzó una segunda guía exterior al stent. C. El balón se avanzó distal al stent perdido (flecha ancha). D. Se observa el stent desenclavado del tronco común después de hinchar el balón y simultáneamente retirar todo el sistema y las dos guías.

Eggebrecht y colaboradores, tres de veinte pacientes (15%) con *stent* embolizados precisaron cirugía emergente después de intentar la extracción percutánea, y los tres fallecieron.<sup>1</sup>

En los dos pacientes que describimos se logró desenclavar y extraer los *stents* del árbol coronario de forma rápida y con maniobras que no requieren la utilización de dispositivos complejos. Es importante remarcar, que bajo ninguna circunstancia se debe abandonar un *stent* en el árbol coronario debido al elevado riesgo de trombosis. Excepcionalmente, y siempre como última opción, se puede avanzar y embolizar el *stent* en una pequeña rama terminal.<sup>14</sup>

Una vez el *stent* se ha extraído vía percutánea del árbol coronario y cuando esta en la guía de angioplastia o libre en el territorio aortoileofemoral, cabe la posibilidad de intentar su extracción mediante la captura del *stent* con un lazo a través de la arteria femoral contralateral. Está técnica es difícil y no siempre es exitosa. En nuestros pacientes no se realizó porque al intentar pasar el *stent* por la vaina femoral se desprendió en ambos casos de la guía y una vez libre en torrente circulatorio, en el primer caso el *stent* embolizó en una rama superficial de la arteria femoral y en el segundo caso en una rama de la arteria poplítea. Aunque el *stent* quede retenido en la vasculatura periférica, ello habitualmente no se asocia a complicaciones clínicas.

## Referencias

1. Eggebrecht H, Haude M, von Birgelen C, et al. Nonsurgical retrieval of embolized coronary stents. *Catheter Cardiovasc Interv* 2000;51:432-440.
2. Nikolsky E, Gruberg L, Pechersky S, et al. Stent deployment failure: reasons, implications, and short- and long-term outcomes. *Catheter Cardiovasc Interv* 200;59: 324-328.
3. Brilakis ES, Best PJ, Elesber AA, et al. Incidence, retrieval methods, and outcomes of stent loss during percutaneous coronary intervention: a large single-center experience. *Catheter Cardiovasc Interv* 2005;66: 333-340.
4. Colkesen AY, Baltali M, Acil T, et al. Coronary and systemic stent embolization during percutaneous coronary interventions. A single center experience. *Int Heart J* 2007;48:129-136.
5. Kim MH, Cha KS, Kim Js. Retrieval of dislodged and disfigured transradially delivered coronary stent: Report of a case using forceps and anterograde brachial sheath insertion. *Catheter Cardiovasc Interv* 2001;52:489-491.
6. Khattab, Geist, Toelg R, et al. The AngioGuard: a simplified snare? *Int J Cardiac Intervent* 2004;6:153-155.
7. Eisenhauer AC, Piemonte TC, Gossman DE, et al. Extraction of fully deployed coronary stents. *Cathet Cardiovasc Diagn* 1996;38:393-401.
8. Wani SP, Rha SW, Park JY. Entrapment of a drug-eluting stent in left anterior descending artery and left main artery leading to a life-threatening complication. *J Invasive Cardiol* 2010; 22:E90-92.
9. Lotze U, Ferrari M, Dannberg G, et al. Unexpanded, irretrievable stent in the proximal right coronary artery: successful management with stent graft implantation. *Catheter Cardiovasc Interv* 1999;46:344-349.
10. Wong PH. Retrieval of undeployed intracoronary Palmaz-Schatz stents. *Cathet Cardiovasc Diagn* 1995;35:218-223.
11. Veldhuijzen FL, Bonnier HJ, Michels HR, et al. Retrieval of undeployed stents from the right coronary artery. Reported of two cases. *Cathet Cardiovasc Diagn* 1993;30:245-248.
12. Rozenman Y, Burstein M, Hasin Y, et al. Retrieval of occluding unexpanded Palmaz-Schatz stent from a saphenous aorto-coronary vein graft. *Cathet Cardiovasc Diagn* 1995;34:159-161.
13. Karthik S, Silverton P, Blaxill JA, et al. Successful outcome of emergency coronary artery bypass grafting and retrieval of entrapped stent, angioplasty balloon, and guidewire. *Ann Thorac Surg* 2005;79:1032-1034
14. Goran Stankovic, Antonio Colombo. Stent Retrieval. In: *Cardiac Catheterization and Percutaneous Interventions*. Kay P, Sabate M, Costa MA eds. London UK, Taylor & Francis, 2004; pp:361-368.