

ARTÍCULO DE INVESTIGACIÓN: ECOCARDIOGRAFÍA

La ecocardiografía en la remodelación cardíaca después del infarto agudo de miocardio

Alicia Haydeé Mendoza Carmona^{a,*}, José Gustavo Hernández Martínez^a,
José Antonio Magaña Serrano^a, Marco Antonio Trujillo Juárez^b,
Carlos Martínez Hernández^a, Jorge Guillermo Arenas Fonseca^a,
Gustavo Díaz Arrieta^a, Margarita Tellez Bautista^a, Alicia Contreras Rodríguez^a,
Beda Espinosa Caletí^a, Francisco Martínez Baca^a y Ricardo Tello Osorio^a

^aServicio de Ecocardiografía, Servicio de Gabinetes, UMAE, Hospital de Cardiología, Centro Médico Nacional Siglo XXI, IMSS, México D.F., México

^bMedicina Interna, Servicio de Gabinetes, UMAE, Hospital de Cardiología, Centro Médico Nacional Siglo XXI, IMSS, México D.F., México

Recibido el 29 de enero de 2008; aceptado el 22 de agosto de 2008.

PALABRAS CLAVE

Diástole;
Infarto agudo
de miocardio;
Ecocardiografía
Doppler

Resumen

Objetivo: Valorar mediante ecocardiografía el impacto de la presión diastólica ventricular izquierda como predictor en la remodelación cardíaca y la supervivencia después de un infarto agudo de miocardio.

Métodos: Se estudió a 36 pacientes con un primer infarto agudo de miocardio trombolizados. A todos se les realizó un estudio ecocardiográfico Doppler a las 24 h, 30 días y 90 días después del infarto. Se midieron la relación de la velocidad de la onda E/la velocidad de la onda A (E/A), el tiempo de desaceleración de la onda E (TD [ms]), la propagación de flujo transmitral por modo M color y la onda E' por Doppler tisular del anillo mitral lateral.

Resultados: Se dividió a los pacientes en 3 grupos: grupo I: restrictivo (TD < 140 ms, E/Vp ≥ 2, E/A > 2, E/E' > 15); grupo II: presiones de llenado elevado (TD ≥ 140 ms, E/Vp ≥ 2, E/A 1,2, E/E' ≤ 15), y grupo III: presiones de llenado normal (TD ≥ 140 ms, E/Vp < 2, E/A < 1, E/E' < 15). La E/Vp mostró una mejor correlación en el grupo con llenado restrictivo y presión de llenado ventricular izquierdo mayor que el grupo con presión de llenado normal a los 90 días (media ± desviación estándar, 2,18 ± 0,90 frente a 1,5 ± 0,35; r = 0,99; p = 0,0001). El volumen diastólico final (VDF) fue similar en los 3 grupos 24 h después del infarto. El VDF varió 90 días después del infarto en quienes se realizó una angioplastia coronaria transluminal percutánea exitosa: grupo I, 142,48 ± 32 frente a 112,48 ± 32 (r = 573; p < 0,0001).

*Autor para correspondencia.

Correo electrónico: mendozaye@yahoo.com.mx (A.H. Mendoza Carmona).

Conclusiones: La E/Vp, utilizando el Doppler color en modo M, estima la presión diastólica final del ventrículo izquierdo y predice la dilatación ventricular después del infarto agudo de miocardio.

© 2008 Instituto Nacional de Cardiología Ignacio Chávez. Todos los derechos reservados.

KEYWORDS

Diastole;
Acute myocardial
infarction;
Doppler
echocardiography

The echocardiography in cardiac remodeling after acute myocardial infarction

Abstract

Objectives: The goal of this study was to assess the impact of left ventricular diastolic filling on remodeling and survival after acute myocardial infarction.

Methods: We studied 36 patients with first acute myocardial treated with thrombolytic agents. A Doppler echocardiography was performed at 24 hours, 30 and 90 days after infarction. It measured the relation between E and A waves peak velocities (E/A ratio) and of the E deceleration time (EDT, ms), as well as the flow propagation velocity using color mode M and the E'-wave by tissular Doppler at the lateral mitral ring.

Results: Patients were divided into three groups. Group I, restrictive filling (deceleration time < 140 ms, E/FPV \geq 2, E/A > 2 and E/E' > 15). Group II, elevated filling pressure (deceleration time \geq 140 ms, E/FVP \geq 2, E/A 1,2 and E/E' \leq 15). Group III, normal filling pressure (deceleration time \geq 140 ms, E/FVP < 2, E/A < 1 and E/E' < 15). The E/FPV showed a better correlation in the group with restrictive filling and left ventricular filling pressure was significantly greater than in the group with normal filling pressure at 90 days (2.18 ± 0.90 vs. 1.5 ± 0.35 ; $r = 0.99$; $P = .0001$). The end diastolic volume (EDV) was similar in the three groups 24 hours after infarction. EDV varied at 90 days after infarction in those patients that underwent successful coronary angioplasty. Group I, 142.48 ± 32 vs. 112.48 ± 32 , $r = 573$; $P < .0001$).

Conclusions: E/FVP, using color M-mode Doppler echocardiography, estimates left ventricular filling pressure and predicts left ventricular dilation after acute myocardial infarction.

© 2008 Instituto Nacional de Cardiología Ignacio Chávez. All rights reserved.

Introducción

Cuando se inicia la lesión miocárdica (infarto agudo de miocardio [IAM]), se inicia el proceso de remodelación ventricular, que conlleva cambios en el tamaño, la forma y la función del ventrículo que están regulados por factores mecánicos, neurohumorales y genéticos¹. La remodelación ventricular se ha dividido en:

- Remodelación temprana: durante las primeras 72 h de la lesión miocárdica. En esta fase se presenta la expansión del infarto, lo que resulta en alteraciones en la morfología del ventrículo izquierdo, incremento del estrés parietal al final de la diástole en todas las partes del ventrículo –en especial en la zona infartada– y un incremento del estrés parietal a final de la sístole. Estos cambios son una respuesta de adaptación miocárdica para mantener el volumen de latido. En esta misma fase se presenta otro fenómeno llamado extensión del infarto, definido como la presencia de un mayor terreno necrótico en relación con el inicial^{2,3}.
- Remodelación tardía: se produce después de las 72 h de la lesión miocárdica. Este proceso que puede durar meses y provocar alteraciones en la geometría ventricular⁴. La ecocardiografía es una técnica básica en el estudio de la cardiopatía isquémica. Clásicamente se ha utilizado

para detectar alteraciones en la movilidad segmentaria del ventrículo izquierdo, cuya magnitud depende de la extensión transmural de la isquemia o la necrosis⁵.

Pacientes y métodos

Se estudió a 36 pacientes con un primer IAM trombolizados, en el período comprendido entre marzo y octubre de 2007. Los criterios de inclusión fueron: pacientes de ambos sexos sin límite de edad, con un cuadro sugestivo de IAM y con menos de 6 h de haber iniciado la sintomatología con dolor torácico opresivo y manifestaciones neurovegetativas. El diagnóstico de IAM se realizó cuando los pacientes presentaban: dolor torácico > 30 min de duración y elevación del segmento ST > 2,0 mm en 2 o más derivaciones contiguas del electrocardiograma; ritmo sinusal; enzimas cardíacas con creatinina de más del doble de los valores normales, con fracción MB más del 10% de la total, y troponina I > 0,1 ng/ml. Se excluyó a los pacientes que presentaron alguna enfermedad valvular, alteraciones del ritmo cardíaco y mala ventana ecocardiográfica.

Ecocardiografía

En todos los pacientes se realizó un estudio ecocardiográfico en las primeras 24 h del IAM, con seguimiento a los 30 días y

los 90 días del evento mediante estudio con el aparato Hewlett Packard Sonos 5500 (3.5 MHz). Se midieron el volumen diastólico final (VDF), volumen sistólico final (VSF) y la fracción de eyección (FE) izquierda mediante el método de Simpson modificado, por método bidimensional en 4 y 2 cámaras. Para el estudio de llenado del ventrículo izquierdo, se localizó el tracto de entrada del ventrículo izquierdo en el plano de cuatro cámaras desde la ventana apical. Mediante Doppler pulsado, ubicando el volumen muestra a 3 mm a nivel del borde libre de las valvas de la válvula mitral, se registró el flujo anterógrado transmitral a una velocidad de 100 mm/s. Se midieron la velocidad de la onda E y de la onda A de llenado del ventrículo izquierdo y el tiempo de desaceleración (TD) de la onda E. Al mismo tiempo, se realizaron medidas en modo M Doppler color utilizando la técnica propuesta por Takatsuji et al⁶ y se modificó la línea de base de color para obtener el primer *aliasing*. Se estimó la velocidad de propagación como la pendiente del primer *aliasing* y se relacionó la onda E con la velocidad de propagación del flujo. Para medir la presión diastólica final del ventrículo izquierdo se utilizó la fórmula:

$$5,27 (E/Vp) + 4,6 \text{ mmHg}$$

Por último, se valoraron la relación de la onda E con la velocidad del movimiento del miocardio mediante Doppler tisular del anillo mitral lateral y el índice global de contracción, y se analizaron todos los segmentos ventriculares.

Análisis estadístico

Para el análisis estadístico se utilizó el paquete estadístico SPSS versión 15.0 para Windows (Chicago, EE. UU.). Se calcularon las medidas de tendencia central y de dispersión para el análisis estadístico descriptivo. Para el análisis estadístico inferencial se utilizaron la comparación de medidas y la prueba de la t de Student. Para la comparación de proporciones se utilizó la prueba de la χ^2 y el cálculo de coeficientes de correlación (rho de Spearman) para muestras con distribución no normales. Se consideró estadísticamente significativo un valor de $p < 0,05$.

Resultados

Ecocardiografía Doppler en las primeras 24 h del infarto

Se detectó una correlación positiva entre el tamaño del infarto por pico máximo de creatinina (media \pm desviación

estándar 1.800 ± 120) y la relación E/A ($r = 0,49$; $p = 0,0001$) y una correlación negativa con el TD ($r = 0,52$; $p = 0,0001$). Se dividió a los pacientes en 3 grupos (tabla 1): grupo I: se encontraron todos los infartos de localización anterior extensa; grupo II: localización del infarto anteroseptal y uno posteroinferior y lateral; grupo III: localización del infarto posteroinferior y lateral o extensión al ventrículo derecho (tabla 2). La relación E/A en el grupo I frente a los grupo II y III fue de $1,9 \pm 0,3$ frente $1,0 \pm 0,35$ ($r = 0,431$; $p < 0,001$). El TD fue de 149 ± 19 ms frente a 195 ± 42 ms ($p = 0,01$). La E/Vp fue de $2,18 \pm 0,90$ frente $1,2 \pm 0,2$, lo que traduce una presión diastólica final del ventrículo izquierdo de $20,22 \pm 2,92$ frente a $10,92 \pm 3,38$ mmHg ($r = 0,99$; $p < 0,0001$) (fig. 1). La E/E' fue de $16,54 \pm 2,24$ frente $10,79 \pm 2,18$ ($r = 0,893$; $p < 0,001$). El VDF del ventrículo izquierdo y el VSF del ventrículo izquierdo fueron similares en los 3 grupos después de 24 h del infarto. El VDF fue de $92,94 \pm 14,74$ y el VSF fue de $53,31 \pm 19,48$. El índice global de contracción fue de $1,79 \pm 0,21$ frente a $1,3 \pm 0,28$ ($p = 0,001$).

Ecocardiografía Doppler a los 30 días del infarto

A los 30 días después del infarto se repitió el estudio ecocardiográfico; 20 (55,5%) pacientes ya habían sido cateterizados en un rango de 10 ± 3 días del evento. En 11 (55%) pacientes se realizó una angioplastia transluminal percutánea (ACTP) de la arteria involucrada; en 10 (90,9%) pacientes fue exitosa y hubo 1 (9,09%) ACTP fallida. En este paciente se encontraron, en el momento del estudio ecocardiográfico, un aneurisma y un pseudoaneurisma posterolateral (grupo II) (fig. 2). No se observaron cambios significativos en la relación E/A y el tipo de infarto; sin embargo, se observó un incremento en el TD: 170 ± 55 frente a 207 ± 40 ms ($p = 0,01$). El VDF se incrementó a $103,69 \pm 16,34$ y el VSF a $58,81 \pm 20,36$, aun en los pacientes con ACTP exitosa. La relación E/Vp disminuyó, lo que demuestra una disminución de la presión diastólica final del ventrículo izquierdo en los pacientes con ACTP exitosa ($r = 0,571$; $p < 0,01$). El índice global de contracción y el espesor de las paredes no presentaron cambios significativamente estadísticos.

Ecocardiografía Doppler a los 90 días del infarto

A los 90 días después del infarto se repitió el estudio ecocardiográfico a 32 pacientes. En ese momento ya habían fallecido 4 sujetos, 3 del grupo I y 1 del grupo II. Las defunciones se presentaron 45 ± 5 días después del infarto. En los 3 pa-

Tabla 1 Clasificación de los pacientes

	Grupo I Restrictivo n = 14	Grupo II Presión de llenado elevada n = 7	Grupo III Presión de llenado normal n = 15
Edad, media \pm DE (años)	61 \pm 14	63 \pm 11	60 \pm 10
Varón:mujer	10:4	6:1	10:5
Hipertensión arterial sistémica	7 (50%)	7 (100%)	11 (73%)
Diabetes mellitus tipo 2	6 (43%)	4 (57%)	6 (40%)
Tabaquismo	10 (71%)	4 (57%)	5 (33%)

Tabla 2 Localización del infarto en los tres grupos				
	Grupo I Restrictivo	Grupo II Presión de llenado elevada	Grupo III Presión de llenado normal	
Localización del infarto	Anterior extenso	Anteroseptal: 6 Posteroinferior y lateral: 1	Posteroinferior: 6 Posteroinferior y lateral: 4 Posteroinferior extendido al VD: 3 Posteroinferior: 1 Inferior: 1	
E/A	1,9 ± 1,3	1,4 ± 0,3	1,0 ± 0,3	r = 431; p < 0,001
TD (ms)	149 ± 19	175 ± 36	195 ± 42	p = 0,01
E/Vp	2,18 ± 0,9	1,8 ± 0,7	1,2 ± 0,2	r = 0,99; p < 0,0001
Presión diastólica final del VI (mmHg)	20,22 ± 2,92	14,02 ± 3,12	10,92 ± 3,38	r = 0,99; p < 0,0001
E/E'	16,54 ± 2,24	12,69 ± 3,2	10,79 ± 2,18	r = 0,893; p < 0,001
Índice global de contracción	1,79 ± 0,21	1,55 ± 0,24	1,3 ± 0,28	p = 0,001

A: velocidad de pico de llenado tardío; E: velocidad de pico de llenado rápido; E': velocidad de pico de llenado rápido tisular;
TD: tiempo de desaceleración; VD: ventrículo derecho; Vp: velocidad de propagación de flujo transmitral.
Los valores se presentan en media ± desviación estándar.

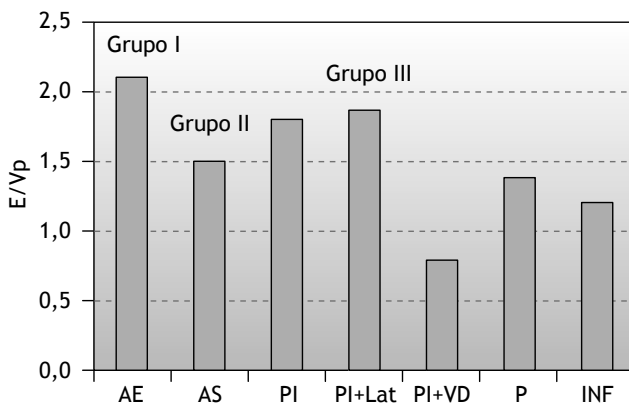


Figura 1 Relación de la E/Vp y tipo de infarto.

E: velocidad pico de llenado rápido; Vp: velocidad de propagación de flujo transmitral; AE: anterior extenso; AS: anteroseptal; P: posterior; PI: posteroinferior; PI + Lat: posteroinferior y lateral; PI + VD: posteroinferior extendido al ventrículo derecho.

cientes del grupo I no se había realizado un cateterismo cardíaco, y al sujeto del grupo II se le había realizado una ACTP fallida. El TD se incrementó aún más: de 207 ± 40 a 219 ± 54 ms ($p = 0,002$). De los 32 pacientes, todos presentaron una relación $E/A < 1$, independientemente de si fueron o no cateterizados ($r = 0,75$; $p = 0,01$). Los pacientes no cateterizados presentaron un incremento del VDF del ventrículo izquierdo de $142,48 \pm 32$ y un incremento del VSF del ventrículo izquierdo de $89,78 \pm 28$, sin incremento significativo de la FE ($r = 0,145$; $p = 0,437$). En los pacientes cateterizados con ACTP exitosa, el VDF se incrementó sólo a $112,48 \pm 32$ y el VSF del ventrículo izquierdo a $66,81 \pm 39,53$,

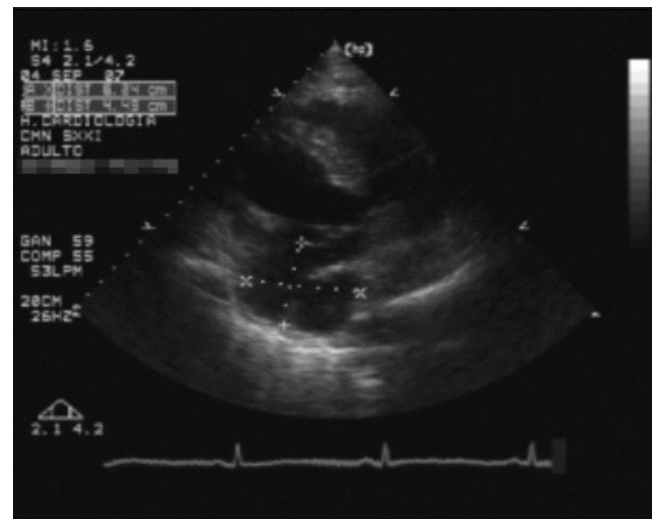


Figura 2 Paciente del grupo II: aneurisma y pseudoaneurisma.

con un incremento de la FE de $46,23 \pm 11,01$ ($r = 573$; $p < 0,001$). El índice global de contracción disminuyó en los pacientes cateterizados con ACTP exitosa a $1,35 \pm 24$ ($p = 0,001$). El espesor de las paredes en los segmentos no se incrementó.

Discusión

En el IAM, la necrosis miocárdica es consecuencia de una obstrucción total y sostenida de la arteria coronaria causante, donde se presenta una "onda frontal" característica que

se inicia pocos latidos después de la obstrucción coronaria y que va progresando en minutos, del subendocardio al subepicardio, por lo que es de suma importancia la reperfusión, que es la mejor medida terapéutica para disminuir el tamaño del infarto y salvar células miocárdicas isquémicas. Después de la lesión del miocardio, se inicia el proceso de remodelación ventricular⁷. En la remodelación temprana se presenta un primer fenómeno llamado expansión del infarto, definido como una dilatación aguda, un adelgazamiento de la pared ventricular necrótica y un “inexplicable segmento de tejido necrótico nuevo”. Esto se ha atribuido a un progresivo estiramiento y separación de fibras musculares necróticas dentro de la pared miocárdica, lo que resulta en alteraciones significativas de la morfología del ventrículo izquierdo que provocan un aumento importante del VDF del ventrículo izquierdo, una ecorremodelación cardíaca post-IAM y un incremento del estrés parietal al final de la diástole y la sístole en todas las partes del ventrículo —en especial en la zona infartada— que dan como resultado una estructura miocárdica adaptativa para mantener el volumen de latido y el gasto cardíaco. La expansión severa ventricular se ha asociado con la formación de aneurismas ventriculares, así como con la rotura ventricular en el IAM. Existe otro fenómeno llamado extensión del infarto, que se define como un mayor terreno necrótico en relación con el inicial y se relaciona con el grado de permeabilidad y el tiempo de oclusión de la arteria relacionada con el infarto^{8,9}. Hay factores que predicen la extensión del IAM y por los que, en caso de presentarse en las 48 h posteriores de haberse iniciado los síntomas, la mortalidad intrahospitalaria se eleva 4 veces más⁹. Los factores de riesgo para la extensión del IAM son: nueva elevación enzimática de la fracción MB de la creatinina (CK-MB) después de 48 h de haberse iniciado los síntomas, cuadro de angina de pecho en el segundo día de hospitalización, descenso del segmento ST en relación con el electrocardiograma inicial, infarto del miocardio previo, diabetes mellitus tipo 2, obesidad, FE < 40%, presión sistólica > 150 mmHg en las primeras 48 h, frecuencia cardíaca > 100 latidos por minuto persistente en las primeras 48 h y sexo mujer. La remodelación tardía comprende la hipertrofia ventricular como respuesta adaptativa durante la fase posterior al infarto; es una respuesta a la sobrecarga que trata de atenuar la dilatación ventricular y estabilizar la función contráctil, y provoca cambios en la geometría ventricular izquierda, que está determinada por el grado de necrosis celular. Los cambios en la geometría del ventrículo determinan una cámara ventricular con tendencia a la esfericidad (a mayor esfericidad, menor FE), mayor hipoperfusión subendocárdica, mayor disminución de la reserva coronaria, dilatación de cavidades y diferentes grados de insuficiencia mitral por dilatación del anillo mitral, lo que finalmente resulta en la etapa de insuficiencia cardíaca. La ecocardiografía es la herramienta básica en el estudio de la cardiopatía isquémica. Actualmente, la ecocardiografía Doppler permite determinar la disfunción diastólica del ventrículo izquierdo, que desempeña un papel importante en los pacientes con IAM y es el primer parámetro hemodinámico detectable, independientemente de la severidad de la disfunción sistólica¹⁰. En el presente estudio se documentó que el grado de expansión se asocia a un infarto grande. La formación de un aneurisma y un pseudoaneurisma ventricular se comprobó en un infarto inicial posteroinferior y lateral,

en un paciente trombolizado, sin datos de reperfusión y ACTP fallida. Esta disrupción intramural ocurrió antes de la formación de tejido cicatricial, por lo que se produjeron alteraciones significativas de la morfología del ventrículo izquierdo. La dilatación de los segmentos infartados (expansión del infarto) puede ocurrir durante la evolución del infarto de miocardio, pero la evolución de los segmentos no infartados aún es incierta. Debemos mencionar que el grado de remodelación es el éxito de la trombólisis; si luego de la trombólisis el miocardio resulta viable, entonces el tamaño del infarto puede reducirse y el grado de remodelación puede disminuir; asimismo, los pacientes con estos factores de riesgo pueden considerarse candidatos a angiografía coronaria de forma temprana y a una posible intervención para prevenir la extensión del infarto y sus secuelas. En nuestro estudio, la expansión y la extensión del infarto se triplicaron en los pacientes que presentaron más de 2 factores de riesgo durante su hospitalización respecto a los sujetos que presentaron un solo factor de riesgo (el 15,1 frente al 5,0%).

Durante el estudio ecocardiográfico en el seguimiento de los pacientes, la relación E/A del flujo mitral es marcador de mortalidad y cambios de la geometría ventricular. Al medir la onda E tisular (E') del anillo mitral lateral se eligió esta relación, ya que su comportamiento es independiente de la precarga de la relajación del ventrículo izquierdo. La relación E/E' se correlaciona con la presión capilar pulmonar y también se utilizó para estimar la presión de llenado del ventrículo izquierdo^{11,12}. El modo M color brindó también información directa de los índices de relajación ventricular, por lo que la relación velocidad pico de la onda E mitral/velocidad de propagación de flujo transmitral (E/Vp)¹³ permitió estimar la presión de llenado del ventrículo izquierdo, que se encuentra elevada si esta relación es > 2¹⁴. En la fase temprana del IAM, se ha demostrado que este parámetro se correlaciona de forma más estrecha con la presión diastólica final del ventrículo izquierdo y proporciona una mejor estimación de la dilatación progresiva del ventrículo.

Limitaciones

Al analizar este estudio se debe considerar que: no se realizó un estudio hemodinámico; el método utilizado para valorar la velocidad de flujo transmitral fue el propuesto por Takatsuji et al⁶, que es un método que no requiere de una técnica especial y tiene poca variabilidad intraobservador, aunque existen diversos métodos en la actualidad no se han estandarizado las medidas; sólo se incluyó a pacientes en ritmo sinusal y se excluyó a pacientes con fibrilación auricular, aunque se sugiere estimar las medidas calculando la media de 10 latidos consecutivos, pero esto requiere de futuras evaluaciones; el aumento del volumen diastólico y sistólico, así como la dilatación ventricular izquierda, puede variar en cada paciente, ya que no se consideró y no se investigó la reestenosis.

Conclusiones

La relación E/A > 2 en las primeras horas del IAM se asocia a un mayor riesgo cardiovascular. La relación E/Vp es una

medida no invasiva que, en este estudio, demostró una correlación significativa con la presión diastólica final del ventrículo izquierdo y es predictora de dilatación ventricular izquierda, con una especificidad del 97%, un valor predictivo positivo del 95%, una sensibilidad del 87% y un valor predictivo negativo del 91%.

Bibliografía

1. Kostuk WR, Kasamias TM, Gawder MP, Simon AL, Ross J. Left ventricular size after Myocardial infarction: serial changes and their prognostic significance. *Circulation*. 1973;47:1174-89.
2. Raymond G, McKay MD, Marc A, Pfeffer MD, Richard C, Pasternak MD. Left ventricular remodeling after myocardial infarction: a corollary to infarct expansion. *Circulation*. 1986;74:693-702.
3. Hutchins GM, Bulkley BH. Infarct expansion versus extension: two different complications of acute myocardial infarction. *Am J Cardiol*. 1978;41:1127-47.
4. Field BJ, Russell RO, Dowling JT, Rackley CF. Regional left ventricular performance in the year following myocardial infarction. *Circulation*. 1972;46:679-95.
5. Erlebacher JA, Weiss JL, Easton LW, Kallman C, Weisfeldt ML, Buckley BH. Late effects of acute infarct dilation on heart size: a two dimensional echocardiographic study. *Am J Cardiol*. 1982;49:1120-35.
6. Takatsuji H, Mikami T, Urasawa K. A new approach for evaluation of left ventricular diastolic function: spatial and temporal analysis of left ventricular filling flow propagation by color M-mode Doppler echocardiography. *J Am Coll Cardiol*. 1996;27:365-71.
7. Gaudron P, Eilles C, Kuyler I. Progressive left ventricular dysfunction and remodeling after myocardial infarction: potential mechanisms and early predictors. *Circulation*. 1993;87:756-63.
8. Weisman HF, Bush DE, Mannis JA, Bulkley BH. Global cardiac remodeling after myocardial infarction: a study in the rat model. *J Am Coll Cardiol*. 1985;5:1355-80.
9. Warren SE, Royal H, Markis JE. Time course of left ventricular dilation after myocardial infarction: influence of infarct-related artery and success of coronary thrombolysis. *J Am Coll Cardiol*. 1988;11:12-9.
10. Sutton M, Pfeffer MA, Plappert T. Quantitative two-dimensional echocardiographic measurements are major predictors of adverse cardiovascular events after acute Myocardial infarction. *Circulation*. 1994;89:68-75.
11. Chenzbraun A, Keren A, Stern S. Doppler echocardiographic patterns of left ventricular Filling in patients early after acute myocardial infarction. *Am J Cardiol*. 1992;70:711-4.
12. Veno Y, Nakamura Y, Kinoshita M. Non invasive estimation of pulmonary capillary wedge pressure by color M-mode Doppler echocardiography in patients with acute myocardial infarction. *Echocardiography*. 2002;19:95-102.
13. Garcia MJ, Smedira NG, Greenberg NL. Color M-mode Doppler flow propagation velocity is a preload insensitive index of left ventricular relaxation: Animal and human validation. *Am Coll Cardiol*. 2000;35:201-8.
14. Yoshiki, Yasuyuki N, Masahiko K, Tamotsu F, Taizou S, Hiroshi O. An early predictor of left ventricular remodeling after reperfused anterior acute myocardial infarction. *Echocardiography*. 2002;19:555-62.