

## REPORTE DE CASO

# Síndrome de Ogilvie. Reporte de caso y revisión de la literatura

Ernesto Javier Palma Ramírez\*, Jessica Juliana Pradel Mora, Marisol López Montero, José Luis Hernández Ortega, Sergio Hernández Aguilar y José Manuel Nogueira Fernández

Nuevo Sanatorio Durango, México DF, México

Recibido el 1 de julio de 2014; aceptado el 30 de agosto de 2014

### PALABRAS CLAVE

Síndrome de Ogilvie;  
Seudoobstrucción  
colónica;  
Íleo colónico;  
Neostigmina;  
Descompresión  
colónica

### Resumen

**Introducción:** El síndrome de Ogilvie o pseudoobstrucción colónica aguda es un trastorno funcional del tránsito intestinal normal del colon, sin causa mecánica aparente. Es una entidad poco frecuente. Cursa con distensión colónica insidiosa y progresiva, con diferentes grados de sintomatología que van desde malestar abdominal leve, náusea, vómito y distensión hasta hipersensibilidad abdominal, fiebre y datos de irritación peritoneal compatibles con diferentes grados de isquemia y/o perforación colónica que obligan a resolución quirúrgica urgente en algunos casos.

**Reporte de caso:** Reportamos el caso de una paciente con síndrome de Ogilvie resuelto por cirugía; enfatizamos el cuadro clínico inicial, los hallazgos en la radiografía simple de abdomen, la tomografía computarizada y los encontrados durante la cirugía y terapia operatoria

**Conclusión:** El paso inicial en el manejo de la pseudoobstrucción colónica es la valuación de electrolitos y anormalidades metabólicas, debe incluir también la suspensión de narcóticos, agentes anticolinérgicos y cualquier otro medicamento causal posible, exclusión de infección abdominal, movilización fuera de cama y un apropiado manejo médico y quirúrgico para enfermedades concurrentes significativas. Durante este periodo, se debe realizar revisiones médicas seriadas en busca de hiperestesias o signos de peritonitis, y se debe obtener radiografías simples de abdomen cada 12-24 h complementando con colonoscopia y/o terapia intensiva en caso de ser necesario.

© 2014 Asociación Mexicana de Cirugía General, A.C. Publicado por Elsevier España, S.L.U. Todos los derechos reservados.

\*Autor para correspondencia: Nuevo Sanatorio Durango, Durango 296, Colonia Roma, CP 06700, México DF, México. Teléfono 51484646.  
Correo electrónico: orfeo2236@hotmail.com (E.J. Palma Ramírez).

**KEYWORDS**

Ogilvie's syndrome;  
Colonic  
pseudo-obstruction;  
Colonic ileus;  
Neostigmine;  
Colonic  
decompression

**Ogilvie's syndrome. Report of a case and a review of the literature**

**Abstract**

*Introduction:* Ogilvie syndrome or acute colonic pseudo-obstruction is a functional disorder of the normal intestinal colonic transit with no apparent mechanical cause. It is a rare entity. Presents with insidious and progressive colonic distension, with varying degrees of symptoms ranging from mild abdominal discomfort, nausea, vomiting and abdominal distension up hypersensitivity, fever and peritoneal irritation data compatible with different degrees of ischemia and / or colonic perforation requiring resolution emergency surgery in some cases.

*Case report:* We report the case of a patient with Ogilvie syndrome resolved by surgery; emphasize the initial symptoms, findings on plain abdominal radiography, computed tomography and found during surgery and surgical therapy

*Conclusion:* The initial step in the management of colonic pseudo-obstruction is the valuation of electrolyte and metabolic abnormalities, should also include the suspension of narcotics, anticholinergic agents and any other possible causal measures cemento, excluding abdominal infection, mobilization out of bed and appropriate medical and surgical management for significant comorbidities. During this period, you must perform medical examinations looking for hiperestesis serial or signs of peritonitis, and should get plain abdominal radiographs every 12-24 h complemented by colonoscopy and / or intensive care if necessary.

© 2014 Asociación Mexicana de Cirugía General, A.C. Published by Elsevier España, S.L.U. All rights reserved.

**Caso clínico**

Mujer de 64 años de edad con los siguientes antecedentes de importancia: originaria de San Luis Potosí, residente del Distrito Federal, México; hipertensión arterial sistémica de 5 años de diagnóstico en tratamiento con candesartán 8 mg vía oral cada 24 h; arritmia cardiaca no especificada de 4 años de diagnóstico en tratamiento con amiodarona 200 mg vía oral cada 24 h por 5 días, con 2 días de suspensión; hipotiroidismo de 12 años de diagnóstico en tratamiento con levotiroxina 20 µg vía oral cada 24 h. Histerectomía total abdominal a los 40 años de edad secundaria a miomatosis uterina. Plastia inguinal derecha a los 57 y 59 años de edad respectivamente. Colectistectomía laparoscópica a los 54 años de edad.

Inicia su padecimiento 2 días antes de su ingreso al departamento de urgencias, tras ingerir alimentos grasos e irritantes, con presencia de evacuaciones diarreicas en abundante cantidad, refiere 15 episodios, niega datos compatibles con disentería, niega dolor abdominal, acompañado de distensión, náusea, vómito en dos ocasiones de contenido gastrointestinal, por lo que es llevada a clínica particular, donde se administran soluciones intravenosas y manejo analgésico no especificado. Persiste con la misma sintomatología y se agrega dolor abdominal difuso, de predominio en hipogastrio y fosa iliaca derecha, de tipo cólico y opresivo, que aumenta gradualmente, constante, con progresión de la distensión abdominal; persistencia de evacuaciones diarreicas en cuatro ocasiones. A la exploración física se encuentra despierta, consciente, orientada, con buena coloración, adecuado estado de hidratación, íntegra, simétrica, hemodinámicamente estable, sin alteraciones cardiopulmonares. Abdomen globoso a expensas de pániculo adiposo y distensión abdominal importante, cicatriz umbilical central, cicatrices quirúrgicas previas, aumento de volumen en fosa iliaca derecha e hipogastrio, sin hiperestesis, peristalsis

presente, discretamente disminuida en cuadrante inferior izquierdo, con aumento del ritmo en cuadrante inferior derecho, resistencia muscular voluntaria a la palpación, dolor a la palpación media y profunda de fosa iliaca izquierda, epigastrio, hipogastrio y predominio en fosa iliaca derecha, en la cual se palpa colon distendido, indurado, desencadenando dolor intenso a la palpación profunda. El resto del abdomen está blando, depresible, sin datos de irritación peritoneal. Timpanismo generalizado. Extremidades íntegras, simétricas, con llenado capilar adecuado. Neurológicamente íntegra. Los resultados de los estudios de laboratorio se puestran en las tablas 1-4.

**Tabla 1** Tiempos de coagulación

TP	12.7 s
TPT	26.7 s
INR	1.04
Actividad	80%

Exámenes laboratoriales.

**Tabla 2** Biometría hemática

Leucocitos	6,300/µl
Linfocitos	8%
Segmentados	79%
Neutrófilos	88%
Bandas	9%
Hemoglobina	14.5 mg/dl
Hematocrito	43.4%
Plaquetas	243,000/µl

Exámenes laboratoriales.

**Tabla 3** Química sanguínea

	mg/dl
Glucosa	95
BUN	27
Creatinina	1.01
Acido úrico	4.8
Colesterol	156

Exámenes laboratoriales.

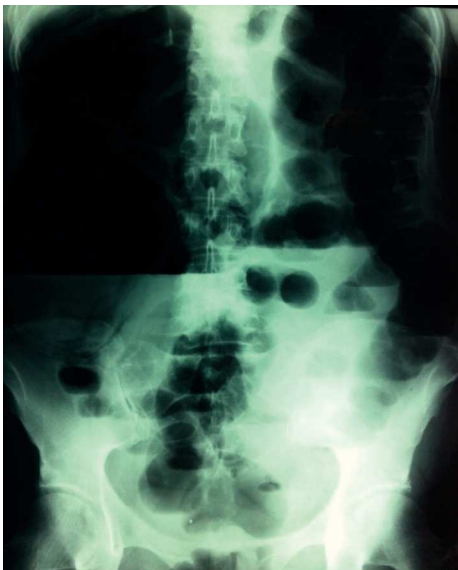**Tabla 4** Electrolitos séricos

	mEq/l
Na	130.1
Cl	109.2
K	3.8

Exámenes laboratoriales.

La placa simple de abdomen muestra ciego con distensión importante, nivel hidroaéreo (figura 1), sin dilatación de asas de delgado, y presencia de gas intraluminal en la ampolla rectal (figura 2). La ultrasonografía reporta peristalsis aumentada, abundante material aéreo, líquido y de residuos en marco colónico.

Se decide su ingreso hospitalario a cargo del departamento de Cirugía General para manejo protocolizado. Durante su estancia hospitalaria, persiste con dolor abdominal generalizado, tipo cólico, de intensidad moderada, constante, sin irradiaciones ni exacerbaciones, náusea ocasional, sin vómito; refiere distensión abdominal importante e incapacidad para canalizar gases de manera progresiva. Se solicita tomografía computarizada, la cual muestra distensión de



**Figura 1** Placa simple de abdomen con dilatación en ciego y nivel hidroaéreo.

ciego > 12 cm y distensión de colon ascendente, con neumatosis intestinal y niveles hidroaéreos (figuras 3-5).

Se decide laparotomía exploradora, por la alta probabilidad de perforación colónica; se encuentra importante dilatación de ciego y colon ascendente, neumatosis intestinal macroscópica (figura 6); se realiza hemicolectomía derecha con íleo-transverso anastomosis terminolateral, sin complicaciones transoperatorias. La paciente es mantenida en el posquirúrgico en ayuno de 5 días, soporte hidroelectrolítico con soluciones parenterales, tratamiento analgésico y antibióticoterapia profiláctica. Cursa adecuada evolución, con tolerancia a la vía oral de manera progresiva, canalización de gases, evacuaciones por recto de características normales y hemodinámicamente estable, por lo que se le da de alta hospitalaria por mejoría.

## Discusión

El síndrome de Ogilvie, descrito por primera vez en 1948<sup>1</sup>, ha sido nombrado a través del tiempo con una variedad de términos, como pseudoobstrucción colónica, pseudomegacolon, megacolon del adulto, íleo adinámico, obstrucción funcional y obstrucción idiopática del intestino grueso<sup>2</sup>, es un trastorno funcional del tránsito intestinal del colon, sin causa mecánica aparente<sup>3</sup>.

Sin embargo, algunos de estos términos han caído en desuso porque el íleo sugiere inactividad motora, y la pseudo-obstrucción colónica aguda puede presentarse con actividad motora no coordinada y aperistáltica.

La importancia de este padecimiento radica en que la distensión aguda, rápidamente progresiva, puede llevar a necrosis y perforación del intestino grueso, además de que un diagnóstico incorrecto de obstrucción mecánica es la causa de tratamientos quirúrgicos innecesarios<sup>2</sup>. El diagnóstico oportuno de esta entidad es el factor más importante en el pronóstico de estos pacientes, ya que el retraso conlleva complicaciones devastadoras<sup>1</sup>.

El mecanismo está poco entendido y probablemente es multifactorial, la mayoría de las teorías involucran un desequilibrio de influencias autonómicas que vuelven hipotónico el intestino por aumento de la actividad simpática y disminución de la parasimpática<sup>4</sup>.

Existen múltiples causas asociadas a esta entidad clínica, más del 95% se asocia a uno o más factores clínicos predisponentes. Las condiciones clínicas predisponentes más frecuentes son las causas no quirúrgicas: traumatismo no quirúrgico (11%), infecciones (10%) y enfermedad cardíaca (10%)<sup>5</sup>.

Entre otras causas, encontramos estado posquirúrgico, enfermedad pulmonar, enfermedad neurológica, cáncer, enfermedad intraabdominal, trastornos obstétricos, enfermedad retroperitoneal, hipotiroidismo, desequilibrio hidroelectrolítico, fármacos y abuso de alcohol<sup>6,7</sup>.

Puede presentarse a cualquier edad, con predominio en los mayores de 60 años, pero los varones tienen mayor incidencia que las mujeres<sup>5</sup>.

Clínicamente ocurre con mayor frecuencia en pacientes hospitalizados o institucionalizados, que generalmente se encuentran debilitados<sup>8</sup>.

El colon puede encontrarse extremadamente dilatado, definido como un diámetro luminal en el ciego > 12 cm, 8 cm para el colon transversal, 6.5 cm para el sigmoide y el colon

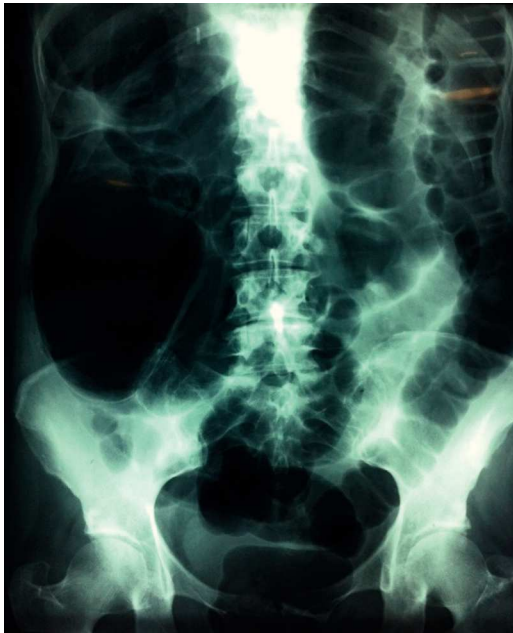

Figura 2 Ausencia de dilatación de delgado y gas.

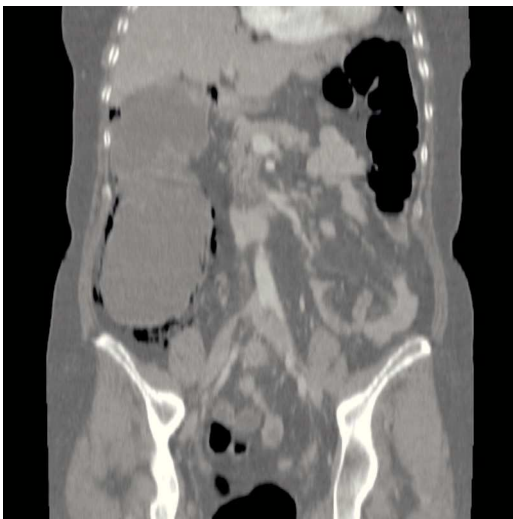

Figura 3 TAC de abdomen con distensión cecal.

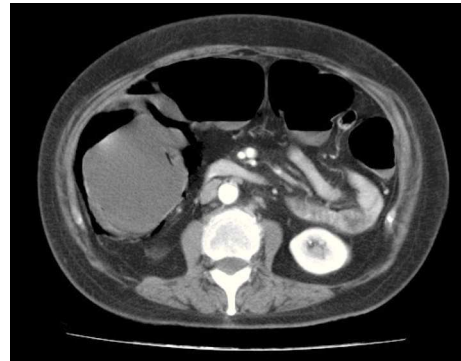

Figura 4 Neumatosis intestinal en TAC de abdomen.

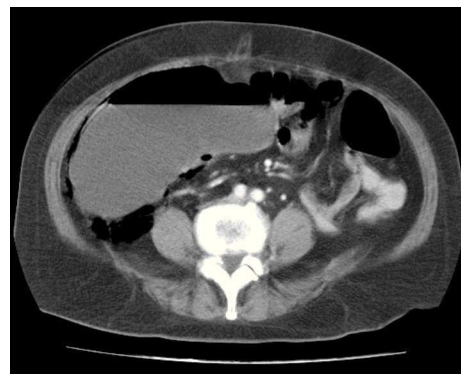

Figura 5 TAC de abdomen con dilatación cecal y neumatosis intestinal.

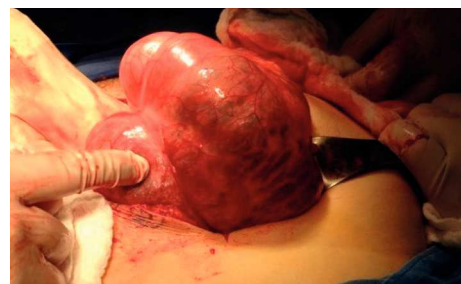


Figura 6 Dilatación en ciego y colon ascendente macroscópica en laparotomía exploradora.

descendente, determinados por estudios radiológicos<sup>9</sup>. Los síntomas suelen desarrollarse lentamente, en el transcurso de varios días<sup>10</sup>. Los pacientes presentan distensión abdominal, leve o difuso malestar abdominal, mínima toxicidad sistémica, ocasionalmente de manera paradójica, pueden cursar con diarrea; otros síntomas incluyen dolor abdominal (83%), náusea (63%) y vómito (57%). La fiebre ocurre frecuentemente (78%) en pacientes con isquemia intestinal o perforación, pero es infrecuente (31%) en pacientes sin complicaciones. La perforación espontánea se ha reportado en un 3-15% de los pacientes, con una mortalidad  $\geq 50\%$ <sup>11</sup>. El porcentaje de isquemia y/o perforación rápidamente incrementa con diámetro cecal  $> 10-12$  cm y cuando la duración de la distensión excede los 6 días<sup>12</sup>. A la exploración física puede encontrarse distensión abdominal, timpanismo,

ruidos intestinales hipoactivos (31%), hiperactivos (17%), ausentes (12%) y en ocasiones pueden encontrarse normales debido a que el intestino delgado es funcional. La hipersensibilidad abdominal tiende a ser leve y relativamente infrecuente, con moderada distensión del colon, pero tiende a volverse progresiva y grave con el incremento de la distensión del colon debido a la isquemia progresiva de este. El tacto rectal no revela sangre oculta en heces y el aspirado de sonda nasogástrica típicamente es escaso y claro<sup>5,9,13</sup>.

El diagnóstico de pseudoobstrucción colónica aguda debe hacerse únicamente después de descartar la oclusión intestinal mecánica. Los pacientes obstruidos tienden a estar más enfermos y presentar más signos y síntomas abdominales intensos que los pacientes con pseudoobstrucción. El dolor en la obstrucción mecánica tiende a ser más cólico,

grave y en la mitad del abdomen. El vómito y la obstipación sugieren el diagnóstico de oclusión mecánica. Los ruidos intestinales en la obstrucción mecánica suelen estar aumentados en un inicio, pero se vuelven progresivamente hipoactivos con la fatiga muscular intestinal. Los hallazgos abdominales generalmente progresan con mayor rapidez en la oclusión mecánica completa que con la pseudoobstrucción. Otros diagnósticos diferenciales incluyen megacolon tóxico y colitis isquémica. Los pacientes con megacolon tóxico están generalmente enfermos con pirexia, taquicardia, hipersensibilidad abdominal, mientras que los pacientes con pseudoobstrucción cursan con enfermedad leve a moderada y mínima toxicidad sistémica, a menos que tengan condiciones médicas graves subyacentes o cursen con complicaciones de isquemia colónica o sépsis. El megacolon tóxico tiende a presentarse con evacuaciones diarreicas a menudo sanguinolentas, mientras que la pseudoobstrucción se presenta con constipación, más que con diarrea, y rara vez presenta evacuaciones con sangre. El megacolon tóxico está asociado a menudo con enfermedad inflamatoria intestinal o con estudios en heces que demuestran infección colónica aguda (toxina A para *Clostridium difficile* en heces). Si se sospecha de megacolon tóxico debe hacerse sigmoidoscopia flexible o colonoscopia en búsqueda de pseudomembranas. Los pacientes con colitis isquémica generalmente tienen dolor abdominal, que es más intenso y de inicio repentino. La colitis isquémica está relacionada a menudo con evacuaciones sanguinolentas, las radiografías seriadas pueden demostrar impresiones digitales con colitis isquémica<sup>14</sup>.

Los estudios de laboratorio iniciales deben incluir biometría hemática, determinación de sodio, potasio, calcio, fósforo, magnesio, nitrógeno ureico en sangre, creatinina; pruebas de funcionamiento hepático, y pruebas de función tiroidea. Deben realizarse hemocultivos y cultivos de fluidos corporales si la sepsis está presente clínicamente. La leucocitosis está presente en el 100% de los pacientes con isquemia colónica o perforación, pero solo en el 25% de los pacientes con pseudoobstrucción no complicada<sup>5</sup>.

Las radiografías simples de abdomen revelan dilatación colónica masiva. Un colon dilatado lleno de aire que se extiende distalmente al recto sigmoides favorece fuertemente el diagnóstico de pseudoobstrucción, más que obstrucción mecánica, pero este signo es poco sensible<sup>14</sup>. Sin embargo, puntos de colon cortado favorecen el diagnóstico de oclusión mecánica; el 40% de los pacientes con pseudoobstrucción presentan puntos de colon cortado, más a menudo en la flexura esplénica, descendente o en colon sigmoides<sup>15</sup>. Más del 80% de los pacientes con pseudoobstrucción tienen dilatación simultánea del intestino delgado, pero esta dilatación es menos pronunciada<sup>5</sup>. Frecuentemente los enemas contrastados, la tomografía computarizada abdominopelviánica y la colonoscopia son necesarios para realizar el diagnóstico<sup>14</sup>. Los enemas contrastados con bario o contraste hidrosoluble se hacen sistemáticamente para descartar pseudoobstrucción. Ocasionalmente son terapéuticos. Sin embargo, el enema de bario en obstrucción mecánica implica un riesgo de perforación colónica del 1%<sup>5</sup>. Más del 20% de los pacientes no logra retener el enema<sup>16</sup>. El contraste hidrosoluble puede deshidratar a los pacientes debido a su alta osmolaridad<sup>15,17</sup>.

La tomografía computarizada abdominal, la resonancia magnética y los ultrasonidos pueden ayudar a diferenciar la pseudoobstrucción de la obstrucción mecánica y detec-

tar complicaciones potenciales. La tomografía computarizada tiene una sensibilidad del 96% y especificidad del 93% para el diagnóstico de pseudoobstrucción. La tomografía computarizada rápida helicoidal facilita la rápida adquisición de imágenes en apnea en pacientes frágiles o no cooperadores sin necesidad de contraste por recto o insuflación de aire<sup>17</sup>.

La colonoscopia es una excelente alternativa diagnóstica y terapéutica. La colonoscopia frecuentemente se realiza en la cama del paciente con el colon no preparado para prevenir el riesgo de la preparación colónica. Las heces gruesas y viscosas, difíciles de aspirar, hacen la colonoscopia más difícil y peligrosa debido a la visibilidad limitada. A veces se administran enemas a baja presión con solución salina normal antes de la colonoscopia para mejorar la visión<sup>5</sup>. La colonoscopia está contraindicada en presencia de signos clínicos y radiológicos de peritonitis y se debe suspender si revelan isquemia colónica significativa. La colonoscopia revela un colon extremadamente dilatado, no móvil, y altamente distendido, sin punto de obstrucción ni lesión colónica intrínseca<sup>14</sup>.

## Tratamiento

### Medidas generales

El paso inicial en el manejo de la pseudoobstrucción colónica aguda es la evaluación de factores contribuyentes e iniciar terapia correctiva. Esto debe incluir la evaluación de electrolitos y anormalidades metabólicas (incluidos fósforo, magnesio, potasio, calcio y pruebas de función tiroidea) con la corrección parenteral apropiada. Hemocultivos y antibióticos empíricos están indicados si la sepsis se espera por la clínica. El manejo debe incluir también la suspensión de narcóticos, agentes anticolinérgicos y cualquier otro medicamento causal posible, exclusión de infección abdominal, movilización fuera de cama y un apropiado manejo médico y quirúrgico para enfermedades concurrentes significativas. El tratamiento conservador usualmente incluye mantener al paciente en ayuno, colocación de sonda nasogástrica para descompresión del intestino proximal, uso agresivo de la posición corporal óptima y a menudo colocación de tubo rectal con o sin el uso de enemas acuosos. La posición en pronación con las caderas elevadas sobre una almohada o la posición rodilla-tórax con las caderas mantenidas en elevación a menudo producen la evacuación espontánea de gases. Estas posiciones deben ser alternadas con las posiciones de decúbito lateral derecho e izquierdo cada hora cuando sea posible<sup>7</sup>.

Cuando no hay dolor y la distensión cecal no es extrema, se debe usar abordaje conservador 72 h antes de iniciar la intervención médica o endoscópica, particularmente cuando se identifican factores contribuyentes reversibles. Durante este periodo, se debe realizar revisiones médicas seriadas en busca de hiperestesias o signos de peritonitis, y se debe obtener radiografías simples de abdomen cada 12-24 h<sup>18</sup>. Se debe realizar estudios de laboratorio seriados como biometría hemática completa y electrolitos séricos. El éxito reportado del manejo conservador es ampliamente variable, del 20 al 92%<sup>18,19</sup>. Los beneficios directos de cualquier componente del manejo conservador de manera individual

son desconocidos, porque estas recomendaciones no se han estudiado como intervenciones simples<sup>7</sup>.

### Neostigmina

El uso de neostigmina en dosis de 2-2.5 mg en bolo ha demostrado una respuesta en descompresión del colon del 80% de los casos, con un tiempo de respuesta de 3-40 min tras su administración; sin embargo, hasta un 11% de los pacientes tratados con neostigmina pueden presentar dilatación colónica recurrente. Una infusión continua de 5 mg de neostigmina en 50 ml de solución salina al 0.9%, administrada en infusión continua a 0.4 mg/h bajo telemetría continua según el protocolo descrito por Van der Spoel, también se ha demostrado eficaz incluso en casos refractarios a tratamiento de neostigmina en bolo. El superior mecanismo de respuesta en infusión probablemente se deba a la vida media corta de la neostigmina (1 h)<sup>20,21</sup>.

Se debe monitorizar los signos vitales antes y después de administrarla. No se debe administrar a pacientes con frecuencia cardíaca < 60 lpm o presión arterial sistólica < 90 mmHg, signos de perforación intestinal, datos de irritación peritoneal, aire libre en las radiografías, broncospasmo activo que amerita medicamentos, embarazo, sangrado gastrointestinal activo, historia de sección parcial de cáncer de colon, pacientes con creatinina sérica > 3 mg/dl. Hay que disponer inmediatamente de atropina 1 mg en caso de presentarse bradicardia sintomática.

Los efectos adversos más frecuentes relacionados con la administración de neostigmina son dolor abdominal (generalmente transitorio y sin secuelas), salivación excesiva, vómito, bradicardia sintomática y síncope<sup>20</sup>.

### Colonoscopia

Los abordajes para la descompresión mecánica para la pseudoobstrucción colónica aguda incluyen la colocación de tubos de descompresión guiados por fluoroscopia, descompresión colónica con o sin colocación de tubo de descompresión y cecostomía por vías percutánea, endoscópica, laparoscópica o abierta. Entre estos abordajes invasivos, la colonoscopia de descompresión es la preferida. La colonoscopia para pseudoobstrucción colónica aguda se realiza sin administrar laxantes orales ni preparación intestinal. La colonoscopia está contraindicada para pacientes con peritonitis o perforación. Se desconoce si la isquemia es una contraindicación absoluta para la descompresión, ya que algunas series han demostrado éxito en pacientes con isquemia sometidos a descompresión colonoscópica<sup>7,22</sup>.

En pacientes con pseudoobstrucción colónica aguda sometidos a colonoscopia para descompresión, se prefiere la sedación solo con benzodíacepinas, porque los narcóticos inhiben la motilidad colónica. La intubación cecal no se requiere, ya que la descompresión al nivel de la flexura hepática proximal suele bastar<sup>23</sup>. El porcentaje de éxito en descompresión por colonoscopia se ha reportado de un 61-95%. La recurrencia después de la descompresión por colonoscopia se ha reportado en aproximadamente el 40% de los pacientes sin colocación de tubo de descompresión<sup>11</sup>. No hay estudios controlados que comparen la descompresión colónica con o sin colocación de tubo

de descompresión. En series retrospectivas se ha demostrado menor porcentaje de recurrencia usando estos tubos. Se presentan complicaciones de la colonoscopia en el 3% de los pacientes, como perforación (2%)<sup>8,24</sup> y muerte (1%)<sup>10</sup>. No hay estudios que comparen la neostigmina con la terapia endoscópica.

### Terapia invasiva

La persistencia de la dilatación colónica en pacientes con múltiples comorbilidades malos candidatos para cirugía se puede tratar por cecostomía percutánea transperitoneal guiada bajo fluoroscopia, colonoscopia o laparoscopia<sup>25</sup>. Se ha logrado en varias series clínicas la descompresión colónica exitosa con aspiración usando una aguja de 22 G o por la inserción de catéter de 8-12 Fr<sup>26-28</sup>. Las complicaciones de este procedimiento incluyen formación de tejido de granulación, fuga fecal, episodios de dolor y episodios infecciosos como peritonitis, sepsis, infección de la pared abdominal<sup>29</sup>.

La cecostomía o colostomía quirúrgicas están asociadas a altas morbilidad y mortalidad, reportadas hasta del 30 y el 60% respectivamente<sup>5</sup>. Se reserva para pacientes que no responden a tratamiento médico o colonoscópico. La perforación colónica suele requerir colectomía total con ileostomía, porque la anastomosis de una pared del colon dilatada y delgada a un íleon terminal no dilatado es técnicamente difícil y propenso a la fuga<sup>14</sup>.

### Conflicto de intereses

Los autores declaran no tener ningún conflicto de intereses.

### Referencias

1. Rex DK. Acute colonic pseudo-obstruction (Ogilvie's syndrome). *Gastroenterologist*. 1994;2:233-8.
2. Anuras S, Baker CR Jr. The colon in the pseudoobstructive syndrome. *Clin Gastroenterol*. 1986;15:745-62.
3. Sfreide O, Bjerkeset T, Fosdhal JE. Pseudo-obstruction of the colon (Ogilvie's syndrome), a genuine clinical condition? Review of the literature (1948-1975) and report of five cases. *Dis Colon Rectum*. 1977;20:487-91.
4. Delgado-Aros S, Camilleri M. Pseudo-obstruction in the critically ill. *Best Pract Res Clin Gastroenterol*. 2003;17:427-44.
5. Vanek VW, Al-Salti M. Acute pseudo-obstruction of the colon (Ogilvie's syndrome). An analysis of 400 cases. *Dis Colon Rectum*. 1986;29:203-10.
6. Wegener M, Börsch G. Acute colonic pseudo-obstruction (Ogilvie's syndrome): presentation of 14 of our own cases and analysis of 1027 cases reported in the literature. *Surg Endosc*. 1987;1:169-74.
7. Harrison M, Anderson M, Appalaneni V, et al. The role of endoscopy in the management of patients with known and suspected colonic obstruction and pseudo-obstruction. *Gastrointestinal Endoscopy*. 2010;71:669-79.
8. Saunders MD, Kimmey MB. Systematic review: acute colonic pseudo-obstruction. *Aliment Pharmacol Ther*. 2005;22:917-25.
9. Turnage RH, Heldmann M, Cole P, et al. Intestinal obstruction and ileus. En: Feldman M, Friedman LS, Brandt LJ, editores. *Sleisenger and Fordtran's gastrointestinal and liver disease: pathophysiology, diagnosis, and management*. 8th edition. Philadelphia: Elsevier-Saunders; 2006. p. 2653-78.

10. Kahi CJ, Rex DK. Bowel obstruction and pseudo-obstruction. *Gastroenterol Clin North Am.* 2003;32:1229-47.
11. Rex DK. Colonoscopy and acute colonic pseudo-obstruction. *Gastrointest Endosc Clin North Am.* 1997;7:499-508.
12. Johnson CD, Rice RP, Kelvin FM, et al. The radiologic evaluation of gross cecal distension: emphasis on cecal ileus. *AJR Am J Roentgenol.* 1985;145:1211-7.
13. Adams JT. Adynamic ileus of the colon: an indication for cecostomy. *Arch Surg.* 1974;109:503-7.
14. Mihaela Batke MD, Mitchell S, Cappell MD. Adynamic Ileus and acute colonic pseudo-obstruction. *Med Clin North Am.* 2008;92:649-70.
15. Chapman AH, McNamara M, Porter G. The acute contrast enema in suspected large bowel obstruction: value and technique. *Clin Radiol.* 1992;46:273-8.
16. Frager D. Intestinal obstruction: role of CT. *Gastroenterol Clin North Am.* 2002;31:777-99.
17. Beattie GC, Peters RT, Guy S, et al. Computed tomography in the assessment of suspected large bowel obstruction. *ANZ J Surg.* 2007;77:160-5.
18. Sloyer AF, Panella VS, Demas BE, et al. Ogilvie's syndrome. Successful management without colonoscopy. *Dig Dis Sci.* 1988; 33:1391-6.
19. Loftus CG, Harewood GC, Baron TH. Assessment of predictors of response to neostigmine for acute colonic pseudo-obstruction. *Am J Gastroenterol.* 2002;97:3118-22.
20. Ponc RJ, Saunders MD, Kimmey MB. Neostigmine for the treatment of acute colonic pseudo-obstruction. *N Engl J Med.* 1999;341:137-41.
21. Van der Spoel JI, Oudemans-van Straaten HM, Stoutenbeek CP, et al. Neostigmine resolves critical illness-related colonic ileus in intensive care patients with multiple organ failure- a prospective, doubleblind, placebo-controlled trial. *Intensive Care Med.* 2001;27:822-7.
22. Fiorito JJ, Schoen RE, Brandt LJ. Pseudo-obstruction associated with colonic ischemia: successful management with colonoscopic decompression. *Am J Gastroenterol.* 1991;86:1472-6.
23. Saunders MD. Acute colonic pseudo-obstruction. *Best Pract Res Clin Gastroenterol.* 2007;21:671-87.
24. Geller A, Petersen BT, Gostout CJ. Endoscopic decompression for acute colonic pseudo-obstruction. *Gastrointest Endosc.* 1996;44:144-50.
25. Duh QY, Way LW. Diagnostic laparoscopy and laparoscopic cecostomy for colonic pseudo-obstruction. *Dis Colon Rectum.* 1993;36:65-70.
26. Van Sonnenberg E, Varney RR, Casola G, et al. Percutaneous cecostomy for Ogilvie syndrome: laboratory observations and clinical experience. *Radiology.* 1990;175:679-82.
27. Chevallier P, Marcy PY, Francois E, et al. Controlled transperitoneal percutaneous cecostomy as a therapeutic alternative to the endoscopic decompression for Ogilvie's syndrome. *Am J Gastroenterol.* 2002;97:471-4.
28. Crass JR, Simmons RL, Frick MP, et al. Percutaneous decompression of the colon using CT guidance in Ogilvie syndrome. *AJR Am J Roentgenol.* 1985;144:475-6.
29. Cowlam S, Watson C, Elltringham M, et al. Percutaneous endoscopic colostomy of the left side of the colon. *Gastrointest Endosc.* 2007;65:1007-14.