

# Propiedades estéticas de las resinas compuestas

María García Gargallo<sup>1</sup>/Dr. Juan Antonio Martínez Vázquez de Parga<sup>2</sup>/Dra. Alicia Celemín Viñuela<sup>3</sup>

Las restauraciones estéticas anteriores se utilizan en casos de correcciones de defectos dentarios o presencia de caries y, actualmente, se trata de una opción terapéutica a considerar, para modificar el color, la forma y la posición de los dientes mejorando el aspecto de la sonrisa. Las resinas compuestas son materiales esenciales para la restauración de los dientes anteriores, permitiendo tanto la preservación de los tejidos duros dentales como la obtención de un excelente resultado estético. La estructura y la transmisión de la luz a través del diente humano pueden ser recreadas en la actualidad a través del uso de materiales compuestos que asemejan la apariencia de la estructura dental, lo cual supone un importante avance, puesto que uno de los mayores retos de la odontología moderna consiste en conseguir la integración armónica de las restauraciones con el tejido dental natural. El objetivo de esta revisión bibliográfica es reunir los conocimientos hasta el momento en la utilización de resinas compuestas atendiendo fundamentalmente a los factores necesarios para lograr un óptimo resultado estético en el sector anterior. La mayoría de los autores coinciden en que para ello es fundamental no solo el conocimiento de las características morfológicas y ópticas de los tejidos que componen la estructura dental, sino también, de las características de los nuevos materiales compuestos que ayudan, gracias a la mejora de sus propiedades, a la realización de restauraciones prácticamente imperceptibles. Sin embargo, aunque las resinas compuestas han avanzado mucho, los clínicos siguen teniendo que emplear distintos materiales con distintas propiedades físicas, químicas y biológicas, así como la utilización de variadas técnicas clínicas para poder alcanzar la máxima estética en sus restauraciones. **Palabras clave:** *composites, estética, sector anterior.*

Composite resins restorations are no longer only used to restore dental defects or caries lesions; color, form and position modifications are now taken into consideration in order to achieve a more esthetical smile.

Composite resins are essential for anterior teeth restorations, allowing preservation of hard dental tissues, as well as an excellent esthetic outcome. Nowadays, structural arrangements and light transmission of the human tooth can be recreated by using composite resins that mimic natural dental structure appearance which results in a very important advance in dentistry, as one of modern dentistry challenges is being able to come up with indistinguishable restorations.

The aim of this review is to sum up all the actual knowledge in terms of composite resins focusing on those factors that allow the clinician to get a magnificent esthetic result in the anterior dentition.

The great majority of the authors consulted, agree in the importance of not only getting to accomplish a perfect understanding of morphological and optical characteristics of dental tissues, but also the properties of new composite resins and how they can be a fundamental tool in getting non-detectable restorations.

Despite this important development of composite resins, clinicians still need to use different materials with different characteristics in order to come up with a highly esthetical result. **Keywords:** *composite resins, esthetics, anterior teeth.*

## Introducción

### Estética

El término "estética" deriva del griego «sensación, percepción», de (aisthesis) «sensación, sensibilidad», (ica) «relativo a».

La estética es lo perteneciente o relativo a lo bello, a lo sublime, es algo de lo que se obtiene placer (Kant).

Según la Real Academia de la Lengua Española: «La estética es la ciencia que trata de la belleza».

Pero, ¿qué es la belleza? Según nuestros parámetros culturales, la belleza es la emoción placentera que sentimos ante un objeto o persona cuyas dimensiones se encuentran en armonía entre sí o con el entorno libre de toda consideración moral o utilitaria<sup>1</sup>.

Dado que la belleza se haya muy ligada a la armonía, es necesario definirla como la ciencia que establece el equilibrio entre las cosas, las formas entre sí y sus medidas.

Por tanto, la estética es un conjunto formado por la armonía, color, forma, tamaño y cualquier cualidad física objetivable, que induzca una impresión espiritual relativa a lo

<sup>1</sup>Licenciada en Odontología. UCM. Práctica privada

<sup>2</sup>Profesor Titular. Clínica Odontológica Integrada de Adultos. UCM

<sup>3</sup>Profesora contratada doctor. UCM

**Correspondencia:** María García Gargallo.

Avda. El Ferrol nº 28; 12-4. 28029-Madrid

tel: 91 3232552/659513058

e-mail: mariagarciagargallo@gmail.com

bello y agradable. Se trata en cualquier caso de un concepto subjetivo y cultural, sometido por ello a grandes cambios según las circunstancias socioculturales del medio que se trate<sup>2</sup>.

### **Estética dental**

La estética dental es la ciencia que estudia la belleza de los dientes y de las arcadas de la cavidad oral, respecto tanto a las cualidades sensoriales como a las formales<sup>1</sup>.

Actualmente la importancia de la estética es equiparable a la importancia de la función, la estructura y la biología. Debido a la importancia que se le da a la imagen en el mundo actual, se ha producido un cambio en las necesidades estéticas de los pacientes y, en consecuencia, en las prioridades en el tratamiento dental.

Numerosos factores se relacionan con la estética dental, como pueden ser: el color y la forma de los dientes y la forma del arco dental. Estos factores dependen de preferencias individuales, factores culturales y sociodemográficos.

Según establecen Zuhre Zaferson et cols.<sup>3</sup>, el aspecto de los dientes está influenciado por el sexo, la edad y el nivel educacional. Las mujeres son más susceptibles a la apariencia de los dientes, observándose una disminución de la importancia de los mismos con la edad y niveles educativos más altos. Esto puede llevar a que, desafortunadamente, en algunos casos exista una diferente percepción e interpretación de lo que es estético entre paciente y profesional, por ello es muy importante entablar una correcta comunicación con el paciente que nos permitirá anticiparnos a estos problemas<sup>3</sup>.

El momento actual que se está viviendo en el campo de la odontología estética es bastante interesante y desafiante, ya que los materiales y técnicas restauradoras han evolucionado significativamente en los últimos años. Los profesionales han pasado a disponer una amplia gama de materiales y multitud de técnicas para su práctica clínica diaria, dejando dudas acerca de cuál sería la mejor elección.

Un ejemplo claro de esta situación es la de las resinas compuestas o composites, no solo en relación a su composición sino también con las diversas posibilidades de uso de estos materiales en distintas situaciones clínicas.

Además, en la actualidad no solo es necesario garantizar la durabilidad clínica de las restauraciones, sino que es imprescindible, el que presenten un resultado estético óptimo. Se persigue conseguir restauraciones que se asemejen lo más posible a las características naturales de los dientes<sup>4-5</sup>. Mientras que en el pasado primaba la durabilidad a la estética, actualmente la estética es un factor primordial a tener en consideración<sup>4</sup>.

Al fusionar estos dos conceptos anteriores de durabilidad y estética, se puede entender por qué cada vez es más difícil establecer como indicación un tratamiento restaurador por medio de materiales metálicos, ya sea por medio de amalgamas o aleaciones de oro, a pesar de las excelentes alternativas terapéuticas que suponen<sup>5</sup>.

Sin embargo, hay que informar a los pacientes de que las restauraciones metálicas constituyen una alternativa

terapéutica más y que pueden emplearse, preferentemente, en aquellas zonas poco expuestas al sonreír, ya que existen multitud de estudios científicos que apuntan a una mayor durabilidad de las restauraciones con amalgama de plata en contraposición a las de composite (50-70 años vs 10 años, respectivamente, según Chan y cols.<sup>4-6-7</sup>).

La creciente demanda de sustitución de las restauraciones de AP por materiales estéticos y la reducción de las restauraciones iniciales realizadas con este material, no solo se debe al factor estético. Haber sido un material relacionado con la posibilidad de causar intoxicaciones, reacciones de hipersensibilidad, toxicidad ambiental y riesgo ocupacional en odontólogos y asistentes dentales también ha contribuido<sup>6-7-8-9</sup>.

Desde 1920, en Alemania existen dudas acerca de la seguridad de su uso<sup>8</sup>, incluso en algunos países escandinavos se dejó de usar<sup>7</sup>. El mercurio utilizado en las amalgamas dentales se encuentra en su forma no metálica, que es poco tóxica, pero a 25 °C pasa a vapor, que si es tóxico. Múltiples estudios demuestran que durante la masticación se produce la liberación de cantidades muy pequeñas de mercurio que podría tener un efecto perjudicial para la salud<sup>7</sup>.

Mientras que Morales Fuentes y Reyes Gil<sup>6</sup>, remarcan las innumerables reseñas bibliográficas que revelan la preocupación por el uso del mercurio en la práctica odontológica, Dodes<sup>9</sup> resalta la importancia de realizar estudios basados en la evidencia ya que, según él, la mayoría de los que se oponen al uso de AP basan su opinión en un amplio número de estudios en los que los métodos diagnósticos no tienen validez científica<sup>6</sup>.

Christensen<sup>8</sup> y Dodes<sup>9</sup> resaltan en sus artículos que las organizaciones de salud pública apoyan el uso de amalgama como material restaurador negando que produzcan un detrimento en la salud de los pacientes.

Al mismo tiempo, la presencia de Bisfenol A en las resinas compuestas ha preocupado a algunos en el pasado. Actualmente, los estudios demuestran que las resinas compuestas presentan niveles de toxicidad inapreciables<sup>7</sup>.

La confusión en este aspecto ha llevado al uso de materiales de restauración no metálicos<sup>4</sup> por considerarlos más seguros y con menor efecto sobre el medio ambiente<sup>7</sup>.

El odontólogo debe conocer las propiedades tanto de las resinas compuestas como de la amalgama y establecer su correcta indicación (ver tabla 1).

Por lo tanto, las restauraciones de amalgama de plata estarían indicadas en las siguientes situaciones:

1. Dientes posteriores: Clases I, II y V.
2. Zonas no expuestas al sonreír.
3. Zonas sometidas a grandes cargas.
4. En la relación durabilidad/estética, inclinación hacia restauraciones más duraderas<sup>7</sup>.

### **Composites como material restaurador en el campo de la odontología**

Las resinas compuestas se introdujeron en el campo de la odontología conservadora para minimizar los efectos de las

**Tabla 1** Estudio comparativo amalgama *versus* resina compuesta

Propiedad	Amalgama	Resina compuesta
Estética	Inaceptable en la actualidad	Excelente
Longevidad (39)	50-70 años	10 años
Resistencia a la compresión	Mayor	Menor
Resistencia a la tracción	Mayor	Menor (macrorelleno mejora)
Resistencia al desgaste	Mayor	Menor (los nuevos sistemas menos; desgaste parecido al del esmalte a los 3 años)
Resistencia a la fractura cúspides	Menor	Mayor
Adhesión al diente	Sí	No
Capacidad de pulido	Buena	Excelente (nanorelleno, híbridos)
Técnica	Más sencilla	Más compleja
Sensibilidad postoperatoria	Parecida	Parecida
Conservación de la estructura dentaria	Menor (nuevas amalgamas adheridas conservan algo más)	Mayor
Retención	Unión micromecánica: sistemas adhesivos	Retención macromecánica: diseño cavitario
Seguridad de uso y respeto al medioambiente	Controversia	Mayor
Tiempo de trabajo	Menor	Mayor
Microfiltración	Sellado mejora con tiempo	Mayor
Creación de contornos proximales	Mejores	Peores
Estabilidad dimensional	Contracción inicial Expansión inmediata Expansión retardada	Contracción polimerización

resinas acrílicas que hacia los años cuarenta habían reemplazado a los cementos de silicato, hasta entonces los únicos materiales estéticos disponibles.

En 1955 Buonocuore utilizó el ácido ortofosfórico para incrementar la adhesión de las resinas acrílicas a la superficie adamantina. En 1962 Bowen desarrollo el monómero Bis-GMA tratando de mejorar las propiedades físicas de las resinas acrílicas, cuyos monómeros solamente permitían la formación de polímeros de cadenas lineales. Estos primeros composites requerían una pasta con el catalizador. En 1970 aparecieron los materiales compuestos fotopolimerizables; primero a través de luz ultravioleta (365 Nm) que fue sustituida por luz visible (427-491 Nm).

El desarrollo de los composites ha sido y es incesante, lo que obliga a una constante actualización<sup>11</sup>.

**Composición:** las propiedades físicas, mecánicas, estéticas y el comportamiento clínico dependen de la estructura del material. Básicamente, los composites están compuestos por:

1. Matriz orgánica: formada por:
  - Sistema de monómeros: BIS- GMA + controladores de la viscosidad (BIS-MA, EGDMA, TEGMA, UDMA, MMA).
  - Iniciador de polimerización: canforoquinona.
  - Agente reductor.
  - Sistema acelerador.
  - Absorbentes de luz por debajo de 350 Nm.
2. Relleno inorgánico: existe una gran variedad de partículas de relleno empleadas en función de su composición química, morfología y dimensiones, destacando de forma mayoritaria el dióxido de silicio, así como los boro-silicatos y aluminosilicatos de litio.

3. Agente de unión: silano. Molécula bifuncional que presenta grupos silánicos en uno de sus extremos (unión iónica con  $\text{SiO}_2$ ) y grupos metacrilatos en el otro (unión covalente con la resina).

La matriz orgánica es la responsable de la contracción de polimerización, mientras que el relleno es el responsable de las propiedades mecánicas y físicas, por lo que la incorporación del mayor porcentaje de relleno posible es un objetivo fundamental.

**Clasificación:** las resinas compuestas se han clasificado de distintos modos para facilitar al clínico su identificación y posterior uso terapéutico.

Una clasificación muy popular es la de Willems (ver tabla 2) fundamentada en diversos parámetros, como el módulo de Young, el porcentaje en volumen del relleno inorgánico, el tamaño de las partículas principales, la rugosidad superficial y la fuerza de compresión.

La mayoría de los composites de uso odontológico corresponden a materiales híbridos. Se denominan así por estar conformados por grupos poliméricos reforzados por una fase inorgánica de vidrio de diferente composición, tamaño y porcentaje de relleno.

**Ventajas e inconvenientes:** en la actualidad, los composites han tomado un protagonismo indudable entre los materiales de obturación que se usan mediante técnicas directas. Entre sus principales ventajas cabe destacar los resultados estéticos y la preservación de estructura dentaria. Sus grandes posibilidades estéticas incrementan sus posibilidades terapéuticas y, al mismo tiempo, al tratarse de materiales cuya retención se obtiene por técnica adhesiva y no de

**Tabla 2** Estudio comparativo amalgama versus resina compuesta

Tipo de composite	Relleno
Densificados	
• De relleno medio	< 60 % en volumen
– Ultrafinos	Partículas < 3 microm
– Finos	Partículas > 3 microm
• De relleno compacto	> 60 % en volumen
– Ultrafinos	Partículas < 3 microm
– Finos	Partículas > 3 microm
Microfinos	
• Homogéneos	Tamaño medio de las partículas = 0,04 microm
• Heterogéneos	
Mixtos	Mezcla de composites densificados y microfinos
Tradicionales	Equivalentes a los llamados composites de macrorelleno en otras clasificaciones
Reforzados con fibras	Composites de uso industrial

pende del diseño cavitario, la preservación de estructura dentaria es mayor.

Por otra parte, no debemos olvidarnos de que se trata de materiales muy sensibles a la técnica, por lo que deben controlarse aspectos como: correcta indicación, buen aislamiento, selección del composite adecuado a cada situación, el uso de un buen procedimiento de unión a los tejidos dentales y una correcta polimerización. Éstos serán factores esenciales para obtener resultados clínicos satisfactorios<sup>11</sup>.

**Selección de la resina compuesta:** A la hora de la selección clínica de un material compuesto, se valorará si priman los requerimientos estéticos o mecánicos. En el primer caso seleccionaremos un material que contenga mayor volumen de relleno, mientras que en el segundo será el mínimo tamaño de partícula el factor más importante. La existencia de elementos adicionales, como los opacificadores o tintes, permite mejorar los resultados estéticos con estos materiales<sup>11</sup>.

### **Importancia de los composites en la estética**

La importancia que se le da actualmente a la estética corporal, facial y dental tiene importantes implicaciones en la terapéutica odontológica.

Uno de los retos de la odontología moderna consiste en conseguir una integración armónica de las restauraciones con los dientes naturales adyacentes. La estética de una restauración depende de su parecido al diente natural<sup>12</sup>.

Entre los materiales estéticos disponibles en este campo, podemos encontrar fundamentalmente las cerámicas y los composites. Mientras que las cerámicas representan una muy buena opción debido a que presentan propiedades mecánicas y estéticas excelentes, las propiedades de las resinas compuestas, las técnicas de aplicación y coste las convierten en una alternativa restauradora más democrática, o sea, que alcanza a un mayor número de personas. De este modo, es importante que el profesional tenga la capacidad de elegir la mejor alternativa restauradora para atender las expectativas del paciente<sup>5</sup>.

Desde la introducción de las resinas compuestas en 1960, estos materiales han experimentado un cambio importante en su composición.

Con los primeros composites, la reproducción de las características de los dientes era difícil debido a la falta de colores, la transmisión de la luz y la estabilidad dimensional, entre otros factores.

Actualmente, los composites presentan una gran variedad de tintes, intesidades, valores, opacidades, translucideces, y posibilidad de realizar efectos que permiten alcanzar un resultado altamente estético.

Es necesario el conocimiento de la morfología individual del diente a restaurar, el color (tinte, valor e intensidad), la opacidad, la translucidez, la textura y la transmisión de la luz para que el resultado estético de la restauración sea óptimo<sup>12</sup>.

A pesar de sus limitaciones, principalmente en relación a la selección del caso y la sensibilidad de la técnica, las resinas compuestas son materiales que pueden proporcionar o devolver la armonía de la sonrisa de forma excepcional con una técnica bastante conservadora<sup>5</sup>.

Los nuevos materiales de resina compuesta aparecidos en los últimos años han mejorado de forma importante sus propiedades mecánicas y estéticas, sobre todo la estabilidad del color, la textura y el pulido<sup>13</sup>.

### **Lesiones dentarias del sector anterior. Implicaciones estéticas**

Se ha recalcado anteriormente que la estética es un factor fundamental a tener en cuenta en nuestras restauraciones dentales, pero son aquellas que realizamos en el sector anterior las que van a requerir nuestra máxima atención.

Las situaciones que cursan con una pérdida irreversible de la estructura dental son las lesiones cariosas, lesiones no cariosas y los traumatismos que, cuando afectan a los dientes del sector anterior, provocan un importante deterioro estético de la sonrisa.

Según la clasificación de Black<sup>14</sup>, a nivel anterior podemos encontrarnos con lesiones cariosas que, según su localización, requieren distinto abordaje clínico:

- Clase III.
- Clase IV.
- Clase V.

Además, podemos encontrarnos con lesiones no cariosas<sup>16</sup>, como pueden ser:

- Erosión.
- Abrasión.
- Abfracción.

En este tipo de lesiones no solo es importante un tratamiento restaurador estético, sino que es importante detectar y eliminar o tratar el factor etiológico<sup>16</sup>.

Con el objetivo de lograr un óptimo resultado estético, se ha propuesto últimamente el empleo de resina compuesta rosa para intentar camuflar las recesiones gingivales asociadas a estas lesiones cervicales no cariosas.

Las recesiones gingivales representan un problema estético que desagrada al paciente, y la reposición de encía por medio de composites que sean capaces de imitar su color supone una alternativa a la cirugía mucogingival<sup>17</sup>. Siendo más rápida, sencilla y conservadora<sup>18-19</sup>.

También hay que tomar en consideración las alteraciones de la forma, posición color y/ o textura de los incisivos que pueden corregirse mediante el empleo de resinas compuestas.

Por último, y gracias a la evolución de la odontología adhesiva, las resinas compuestas son unos materiales que ocupan un lugar destacado a la hora de restaurar un diente endodonciado. Se indican para la realización de:

- Pequeñas reconstrucciones.
- Grandes reconstrucciones.
- Reconstrucciones que requieren restauración protésica.
- Onlays/inlays.
- Muñones preprotésicos de composite + corona.
- Pernos prefabricados reforzados con fibras + muñones preprotésicos de composite + corona / técnica estratificada con resinas compuestas<sup>20</sup>.

### Objetivos

El objetivo de esta revisión bibliográfica es reunir, clasificar y estructurar los conocimientos hasta el momento en materia de resinas compuestas atendiendo fundamentalmente a los factores necesarios para lograr un óptimo resultado estético en el sector anterior.

### Materiales y métodos

Se realizó una revisión bibliográfica de las publicaciones científicas más actualizadas en materia de resinas compuestas, sin olvidarnos de los principios básicos tradicionales.

Se tomaron en consideración datos relacionados con su evolución histórica, composición, clasificación, propiedades, indicaciones, comparaciones con otros materiales de restauración, criterios de selección... con cierta inclinación hacia aquella información que remarcase los factores a tener en cuenta para lograr un resultado estético óptimo en el sector anterior.

También se revisaron las opiniones de los autores acerca de la indicación de amalgamas y cerámicas como material de restauración, poniendo especial atención en las ventajas e inconvenientes de dichos materiales.

Se revisó la información contenida en bases de datos como PubMed, Science Direct, Scholar Google, Catálogo Cisne Revista Electrónica y bibliografía disponible en la Biblioteca de la Universidad Complutense de Madrid.

Tras la realización de la búsqueda, se seleccionaron 36 artículos y se realizó una ficha en la que se especificó título, autor, año y revista. Para ser seleccionados, los artículos debían cumplir los criterios establecidos:

- Estética y estética dental.
- Amalgama de plata: problemas e indicaciones.

- Restauraciones estéticas sector anterior: composites y cerámicas.
- Resinas compuestas: evolución histórica, composición, clasificaciones, ventajas e inconvenientes.
- Lesiones dentarias en el sector anterior: implicaciones estéticas.
- Características morfológicas y ópticas de la estructura dental.
- Parámetros estéticos de la sonrisa.
- Propiedades ópticas y físicas de las resinas compuestas.
- Características y selección del color.
- Criterios a tener en cuenta al seleccionar resinas compuestas.
- Factores a tener en cuenta al aislar el campo operatorio.
- Reproducción de la anatomía del tejido dental natural: acabado y pulido.

En la búsqueda se emplearon como palabras clave: resinas compuestas, composite, restauraciones estéticas, nuevos materiales compuestos, estética dental.

### Resultados y discusión

Las resinas compuestas de uso directo se han convertido en una opción conservadora y económica, no solo para restituir las estructuras dentarias deterioradas o perdidas, sino también para realzar la apariencia de la dentición, al mismo tiempo de preservar la estructura dental.

Para ello, como establecen la mayoría de los autores, es necesario el perfecto conocimiento de las características anatómicas y ópticas de los dientes, así como de los parámetros que determinan una sonrisa estética.

#### *Estructura dental*

En relación a los efectos ópticos que se busca reproducir con las restauraciones, hay que tener en cuenta la morfología y las características de superficie de los dientes naturales<sup>21-22-23</sup>.

#### **Morfología básica de los dientes anteriores<sup>21</sup>**

1. Caras proximales: presentan, generalmente, la cara mesial más plana o ligeramente convexa que la distal. Esto condiciona que el contacto proximal mesial se encuentre más hacia incisal que el distal.
2. Bordes incisales: el contorno incisal de los incisivos centrales es más plano, se redondea hacia los laterales y se divide en dos aristas en los caninos
3. Cara vestibular: la transición entre la superficie plana de esta cara y las caras proximales forma dos crestas verticales y oblicuas, también llamadas ángulos de transición lineales, que son estratégicos en la reflexión de la luz. Junto con la curvatura palatina del borde incisal y la protuberancia cervical, delimitan el área de reflexión de la luz, que tiene gran influencia sobre la dimensión aparente del diente.

En el momento de reconstruir los bordes incisales hay que tener especial cuidado y evitar que la superficie vestibular plana llegue a este borde sin respetar la curvatura palatina de esta cara junto a la arista incisal. Una equivocación en la observación de este detalle puede dejar la reflexión de la luz en la superficie vestibular llegar al borde incisal y resultaría evidente el aspecto artificial de la reconstrucción dental, independientemente del material utilizado para realizarla.

### **Textura dental**

También denominada rugosidad de superficie, la textura es la anatomía encontrada en la superficie externa del esmalte, resultante de la interacción entre odontogénesis y desgaste dental<sup>22</sup>.

Se puede distinguir entre:

a) Macroestructura adamantina vestibular. La superficie vestibular de los dientes no es plana, presenta convexidades y depresiones importantes desde el punto de vista estético pues permiten los fenómenos de reflexión de la luz directa y difusa.

En las regiones incisal y media, predominan los componentes verticales, resultantes de los tres lóbulos y las dos depresiones entre ellos.

b) Microestructura adamantina vestibular. En la región cervical de los dientes predominan los componentes horizontales, las periquimatías o estrías de Retzius, resultantes del crecimiento dental. A medida que se acerca hacia incisal, disminuyen de tamaño y se aproximan unas a otras dejando surcos poco profundos. Su presencia e intensidad es muy variable de unos dientes a otros, siendo muy floridos en algunos, y en otros, presentando una morfología muy lisa, influyendo en la reflexión de la luz y por tanto en la apariencia de los dientes. La superficie lisa produce una reflexión especular y la microestructura la hace de forma difusa.

Estas características anatómicas tan peculiares vuelven un reto la restauración de la corona unitaria a nivel anterior<sup>23</sup>.

### **Defectos superficiales:**

- Fisuras o cracks: generalmente son el resultado de hábitos parafuncionales, como el bruxismo, o simplemente de defectos propios del envejecimiento. Pueden reproducirse con tintes.
- Manchas o bandas: suelen ser el resultado de alteraciones en la maduración o en la mineralización de los tejidos duros dentales. Pueden ser reproducidas mediante tintes o eliminadas para posteriormente remodelar estéticamente los dientes mediante el empleo de resinas compuestas<sup>23</sup>.

### **Sonrisa estética**

Los parámetros A para considerar una sonrisa estética son:

- línea media centrada (ver figura 1).

- Simetría en tamaño, color, dimensión y textura entre incisivos superiores contralaterales. (ver figura 1)
- Inclinação hacia mesial del eje mayor de los dientes. Se hace más marcada cuanto más a distal nos dirijamos (ver figura 2).
- Zenit gingival distalizado (ver figura 2).
- El contacto interdental tiene su punto más bajo entre los incisivos centrales y aumenta de forma ascendente hacia distal (ver figura 3).
- El contorno incisal de los incisivos centrales es más bajo que laterales y caninos (ver figura 3).
- La curvatura de los bordes incisales superiores debe ser paralela a la descrita por el borde superior del labio inferior (ver figura 4).
- Las troneras cervicales deben estar ocupadas por encía y las incisivas ligeramente abiertas (ver figura 5).
- Los dientes anteriores siguen la proporción áurea (ver figura 6)<sup>22</sup>.

A la hora de reproducir de forma natural los dientes, no solo es necesario tener en cuenta las estructuras vecinas, rostro, labios y encías, sino que es imperioso que el odontólogo aproveche al máximo el potencial de las resinas compuestas, a fin de conseguir de modo óptimo el desafío que representa reproducir de modo confiable y predecible la función, forma, estructura y la buena apariencia de la estructura dentaria (Weinstein).

Para ello es necesario el conocimiento de:

### **Propiedades ópticas de los dientes**

Además de la función y la forma dentaria, el objetivo de realizar restauraciones directas con resina compuesta consiste en lograr que sean imperceptibles e indetectables. De tal forma, que es imprescindible el conocimiento de las características del diente que se pretenden imitar.

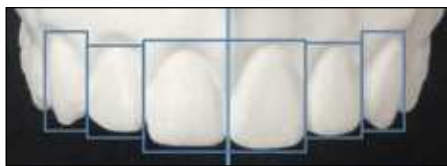Los dientes poseen una serie de características ópticas que los diferencian entre sí y les confieren individualidad entre ellos y entre unos individuos y otros.

Éstas son fundamentalmente la opacidad, la translucidez, la opalescencia, las zonas de discromía coronal y la microtextura individual<sup>24</sup>.

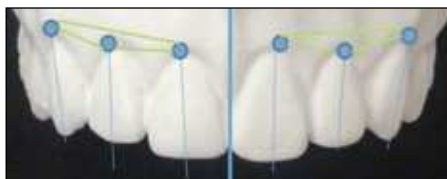El color del diente resulta de la combinación de las propiedades ópticas del esmalte y la dentina; es decir, de cómo la luz se refleja, dispersa, absorbe o transmite, cuando alcanza la estructura dentaria<sup>25</sup>.

El esmalte, debido a su alto contenido en hidroxiapatita, es esencialmente translúcido. Teniendo en cuenta que por translucidez se entiende la capacidad de un cuerpo de dejar pasar la luz a su través, el esmalte permite que la luz lo atraviese y llegue a la dentina. También se caracteriza por su opalescencia, característica que se hace evidente en la coloración azul que adopta la luz reflejada y el color naranja que tiene la luz transmitida<sup>24-25</sup>.

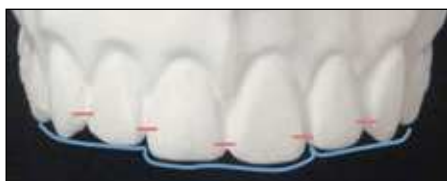La dentina es opaca debido a su alto contenido orgánico. Constituye la porción cromática del diente, es decir otorga el color dentario aunque levemente modificado por el esmalte; y posee la propiedad denominada fluorescencia



**Figura 1** Línea media centrada. Simetría en el tamaño dentario.



**Figura 2** Los ejes mayores de los dientes en general tienen una inclinación a mesial en sentido coronal. Son coincidentes con la línea media y no paralelos. El zenit gingival está distalizado.



**Figura 3** El contacto interdentual tiene su punto más bajo entre los incisivos centrales y aumenta de forma ascendente hacia distal. El contorno de los bordes incisales tiene aspecto de «plato hondo».

(emisión de luz visible de un cuerpo, cuando este se expone a la luz ultravioleta<sup>25</sup>.

Las propiedades ópticas del esmalte y la dentina se ven modificados por factores como:

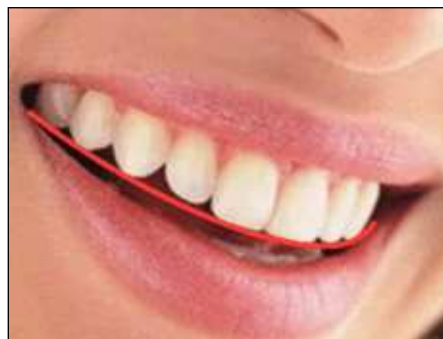- Edad.
- Grosor del tejido.
- Grado y calidad de calcificación.
- Caracterización superficial adamantina.

De tal forma, que con el paso del tiempo los dientes se vuelven más opacos, y el desgaste del esmalte del borde incisal y una dentina más envejecida y calcificada condicionan la translucidez de los mismos<sup>24</sup>.

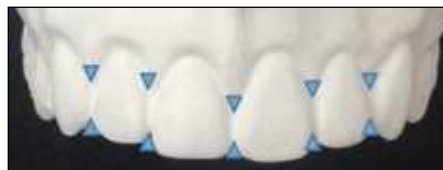Así pues, debe tenerse en consideración que con el paso del tiempo la morfología dentaria cambia en gran medida por el desgaste y la intensidad del color dentario se acentúa con la edad. De tal forma que, con el paso del tiempo, los colores son menos luminosos, con mayor tinte y con tendencia hacia los colores rojos y amarillos<sup>2-24-26</sup>.

Otro factor importante a tener en cuenta cuando restauremos los dientes del sector anterior es la existencia del denominado halo incisal.

En el tercio incisal, la zona adamantina más translúcida produce la difusión de los rayos a una longitud de onda



**Figura 4** El labio inferior sigue el contorno de los dientes superiores.



**Figura 5** Las troneras cervicales deben estar ocupadas por encía y los ángulos incisales abiertos.



**Figura 6** Los dientes deben guardar una proporción áurea.

más corta, adquiriendo un aspecto más azulado. La zona de unión entre el esmalte y la dentina crea lo que se denomina «halo incisal» que toma apariencias distintas. Se puede observar en forma de borde continuo, de forma trilobulada, trilobulado con el central bífido o con una disposición en penachos.

Al igual que la textura superficial de los dientes con los años, la atricción, abrasión del borde incisal, y la hipermineralización de los conductillos dentinarios, este halo incisal se hace menos apreciable o incluso desaparece<sup>23</sup>.

### ***Propiedades ópticas de resinas compuestas***

Las propiedades ópticas de las resinas compuestas son: opacidad, translucidez, fluorescencia y opalescencia<sup>27</sup>.

Las resinas convencionales incluyen tonalidades y opacidades diversas a fin de permitir hacer viable su coincidencia con el tono y la translucidez/ opacidad del esmalte y la dentina<sup>28</sup>.

Desafortunadamente, existe una gran variedad de materiales y falta consenso entre los fabricantes, respecto al grado de translucidez/opacidad, tono y fluorescencia. A ello se agrega que existe una carencia de nomenclatura estandarizada para estos materiales<sup>29</sup>.

## **Manipulación y técnicas restauradoras con resinas compuestas**

### **Condiciones preoperatorias y expectativas del paciente**

En Odontología estética adquiere importancia el principio: «La belleza está en el ojo del observador» por lo que es de vital importancia que antes de empezar el tratamiento conozcamos cuáles son las expectativas estéticas del paciente<sup>28</sup>.

En caso de dudas, podría solicitarse al paciente que porte imágenes de sonrisas, formas, colores de dientes que le gustaría alcanzar a tener para orientarnos acerca de sus preferencias y para informarle acerca de los alcances y las limitaciones del tratamiento en su caso particular.

Asimismo, resulta de gran ayuda la toma de impresiones para confeccionar modelos de estudio sobre los cuales realizar un encerado diagnóstico y mostrarle los resultados del tratamiento<sup>27</sup>.

En la sesión inicial se valorará, al mismo tiempo, la necesidad de combinar un tratamiento de aclaramiento dental.

También resulta de vital importancia realizar un examen cuidadoso de los dientes adyacentes particularmente deben observarse áreas coloreadas, opacidad y translucidez, así como la forma de la dentina y del esmalte.

### **Selección del color y del tipo de resina compuesta**

El color en odontología es un concepto tridimensional y así aparece recogido en el Sistema del Orden del Color de Munsell<sup>2</sup>.

Como señalaba la primera ley de Grossman, el ojo humano solo es capaz de percibir 3 atributos del color:

- Tinte: es la cualidad por la que se distingue una familia de colores de otra. Es lo que primero determinamos (corresponde a la «rama del árbol»).
- Valor: hace referencia a la claridad u oscuridad de un color. Es lo que seleccionamos en segundo lugar y a lo largo de un eje acromático que va desde el valor 10 en la zona superior al valor 0 en la zona inferior.
- Intensidad: cualidad por la que se distingue un color fuerte de uno débil. Es lo último en determinarse, siguiendo la línea horizontal según el valor seleccionado<sup>2</sup>. Viene determinado por la dentina, que a su vez está influida por la translucidez y el espesor del esmalte<sup>30</sup>.

La selección del color, debe preceder a todo tratamiento restaurador, incluso a la colocación del dique de goma y a la preparación dentaria (la deshidratación eleva el valor)<sup>31</sup>.

La clave a la hora de seleccionar la resina compuesta idónea a cada situación es la habilidad del clínico para visualizar el color y los determinantes histológicos de la dentición natural para ser simulados, y después correlacionarlos con las resinas compuestas.

La percepción del color es compleja. Hay que tener en cuenta en la elección del color dentario no solo el color del diente en sí, sino el color del entorno que lo rodea, el ambiente, la cantidad de luz, el estado psicológico para la percep-

ción del mismo e si incluso está influenciado por trastornos somáticos (se presenta en el 8 % de la población masculina y un porcentaje menor en la femenina, puesto que las anomalías congénitas en la percepción del color están vinculadas al cromosoma X)<sup>30</sup>.

Hay que tener en cuenta los pigmentos que influyen en el color del diente y sobre todo de la cara (melanina-negro; hemoglobina-rojo; colágeno: amarillo-anaranjado), ya que de el predominio de uno u otro pigmento, así como de la mezcla de ellos, determina el color de la piel, y en consecuencia de la cara y determina el contraste con el color de los dientes.

Los factores que determinan el color de los dientes son:

- Color local: propio color del diente.
- Color tonal: variaciones del color local producidas por el efecto de la luz y de las sombras.
- Color reflejado o ambiente: influencia en el color producidas por los colores reflejados de los cuerpos más próximos<sup>2</sup>.

El registro del color es un procedimiento complejo debido a su naturaleza subjetiva. Se han empleado dos sistemas en la medición del color<sup>26</sup>:

- Modelos psicofísicos o subjetivos: comparando el color con patrones o guías de referencia (guías de Dolor).
- Métodos objetivos o matemáticos que tratan de representar los colores del espectro visible (longitud de onda y su proporción) de forma numérica y que se basan en la obtención del color mediante una mezcla de distintas proporciones de colores primarios (espectrofotómetro).

Las guías de color son unas herramientas de las que dispone el clínico para facilitar la selección del color de la resina compuesta a emplear. Sin embargo, la mayoría de éstas están fabricadas de acuerdo con las propiedades de las cerámicas, más que de los composites<sup>25-27</sup>.

Debido a que las guías de color están elaboradas con metacrilatos sin relleno, no alcanzan a reproducir de forma exacta la translucidez u opacidad del material de restauración polimerizado<sup>25</sup>.

Sabiendo que una incorrecta selección del color supone un fracaso en el resultado estético de restauración final, la mayoría de los autores proponen la fabricación de guías de color propias<sup>25-27</sup>, o bien métodos más objetivos, como pueden ser el uso de espectrofotómetros, en los que la determinación del color será más segura<sup>26</sup>.

Gracias al desarrollo en la electrónica óptica y en la tecnología computarizada, se están introduciendo en la práctica clínica sistemas fotométricos y colorimétricos para eliminar los aspectos subjetivos de dicha determinación.

El espectrofotómetro es un aparato de medición que emite una luz blanca definida y es capaz de medir la calidad y la cantidad de luz reflejada por un objeto y clasificarla en un grupo de colores. Emite una luz definida y mide en un segundo proceso la cantidad de luz reflejada por el objeto medido. Esta cantidad de luz se clasifica en el espectro visible,



entre 400 y 700 nanómetros aproximadamente, obteniéndose una curva de remisión, así como unas coordenadas de «números de color» en un espacio de color.

El colorímetro dental determina el color del diente de forma objetiva, reproducible, sencilla y altamente precisa. El aparato dental más novedoso es el «Shade Eye». Provee una imagen visual en el monitor del computador y la imprime, siendo más fácil para la comprensión que las instrucciones escritas o verbales<sup>32</sup>.

A la hora de seleccionar las resinas compuestas idóneas para cada restauración hay que tener en cuenta sus propiedades físicas y ópticas<sup>27</sup>.

- Propiedades físicas:
  - Capacidad de modelado.
  - Resistencia a la fractura.
  - Resistencia al desgaste.
  - Capacidad de pulido.
  - Estabilidad en el color.
- Propiedades color/ópticas:
  - Opacidad (dentina: 50 % opaca).
  - Translucidez (esmalte: 70 % translúcido).
  - Fluorescencia.
  - Opalescencia.

En la corona de un diente, las capas de esmalte y dentina varían en las tres dimensiones del espacio. En los dientes naturales, distintos colores se distribuyen entre el esmalte y la dentina, de tal forma que las variaciones en el tinte, valor intensidad y translucidez dan un aspecto policromático al diente.

La dentina, proporciona todo el color del diente (intente, intensidad), mientras que el esmalte funciona como una fibra óptica que conduce la luz a través de su estructura para capturar el color subyacente de la dentina (valor).

En las restauraciones con resinas compuestas, podemos emplear técnicas mono o policromáticas. Son estas últimas las que permiten al clínico recrear de forma efectiva las propiedades innatas de la estructura dental, gracias a las características de los materiales y a la comprensión de las técnicas de estratificación<sup>29</sup>.

Las restauraciones monocromáticas no son capaces de reproducir la compleja orientación del color en dentición natural por lo que es necesario seleccionar diversos colores para las capas de esmalte y dentina artificiales, que, para reproducir el efecto policromático natural no deberán colocarse en capas uniformes, sino de forma irregular. Esto permite que la restauración refleje, refracte, absorba y transmita la luz según las densidades ópticas de los cristales de hidroxapatita, prismas del esmalte, túbulos dentinarios y material de restauración creando un diente multicolor<sup>29</sup>.

Para la realización de restauraciones policromáticas con composite será necesario el siguiente armamentarium según hacen referencia la mayoría de los autores<sup>27-29-33-34-35</sup>:

- **Dentina artificial:** cualquier composite que se utilice para reemplazar la dentina natural perdida, de acuerdo con sus propiedades físicas, ópticas y colorimétricas.
- **Esmalte artificial:** cualquier composite que se utilice para re-

emplazar la dentina natural perdida, de acuerdo con sus propiedades físicas, ópticas y colorimétricas

- **Esmalte de cuerpo:** basados en la guía vita: Proporciona valor, intensidad y sobre todo, tinte a la restauración.
- **Esmaltes para conseguir efectos.**
  - **Esmalte translúcido:** para crear translucidez.
  - **Esmalte lechoso semitranslúcido:** para crear halos, zonas de mayor valor y efectos blanquecinos.
  - **Esmalte de valor:** para elevar, disminuir o corroborar el valor final del diente. Puede tratarse tanto de un esmalte translucido como de uno lechoso (ver figura 7).

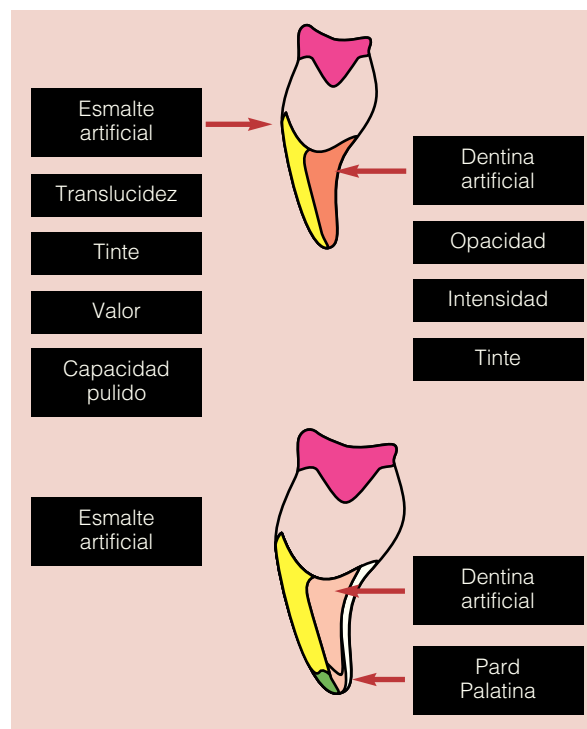


Figura 7 Restauraciones policromáticas

Al seleccionar un sistema de resinas compuestas (ej: Filtek Supreme, 3M ESPE, St. Paul, MN; Four Seasons, Ivoclar, Vivadent, Amherst, NY; Esthet-X; Densply Caulk, Milford, DE) es importante tomar en consideración aquellos con varias opacidades y sombras, teniendo el clínico conocimiento de qué tipo y en qué cantidad cada material debe ser empleado<sup>32</sup>.

### Resinas en dientes anteriores

Por lo tanto, algunos aspectos son fundamentales en el momento de elegir el tipo de resina y los colores que se utilizarán en la restauración estética<sup>21</sup>.

1. Hay que conocer las tres dimensiones básicas del color (tinte, intensidad y valor).
2. Distinto comportamiento entre el esmalte y la dentina a la luz. Como el color tiene origen en la propagación de la luz a través del esmalte y de la dentina, se puede con-

siderar que la dentina es responsable de la mayor cantidad de tintes (cervical, cuerpo y tercio medio) e intensidad observados, mientras que en menor número de tintes (incisal y proximal) y el valor se atribuye a la cantidad y calidad del esmalte. Por lo tanto, la reproducción exacta del espesor correspondiente a cada tejido, evitando la falta o exceso de material es fundamental para la percepción de la luz incidente.

3. Selección de la resina adecuada a cada región: a parte del tinte, intensidad, translucidez y opacidad deben considerarse la resistencia y la capacidad de pulido (ver tabla 3 y 4)
4. Situaciones más complejas requieren el dominio y conocimiento de técnicas y materiales que permitan manipular la luz y el color en la dentición restaurada (ver tabla 5).

Mientras que antiguamente eran las propiedades de los materiales las que limitaban el éxito en casos de restauraciones a base de resina compuesta, actualmente los problemas que se encuentran, están más relacionados con la habilidad diagnóstica y la experiencia clínica del operador. La evaluación fotográfica antes y durante la colocación de la resina compuesta puede ayudar al clínico a identificar y replicar la anatomía dental y, de este modo, mejorar la precisión de las restauraciones<sup>29-31</sup>.

En casos de cavidades de clase IV existen frecuentemente variaciones en el color, opacidad y textura dental que convierten la selección y la colocación de la resina compuesta en un auténtico reto. Para ello, actualmente disponemos de la fotografía digital como medio de ayuda en la planificación y realización de estas restauraciones que aunque lleva algo de tiempo, permite obtener resulta-

**Tabla 3** Tipo de resina compuesta según la región dental

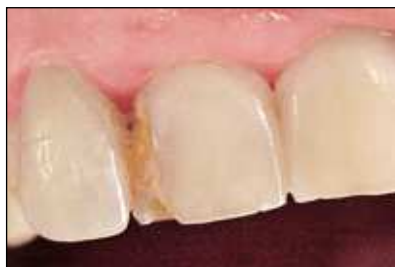Región dental	Opacidad/transparencia	Tipo de resina compuesta
Cervical	Opaca	Micropartículas o nanopartículas
Cuerpo	Opaca	Microhíbridas
Palatina	Translúcida	Microhíbridas o nanopartículas
Vestibular/Oclusal	Translúcida	Microhíbridas o nanopartículas
Vestibular (última capa)	Translúcida	Micropartículas o nanopartículas

**Tabla 4** Relación entre la región anatomica con el tipo de relleno especificando marca comercial y fabricante

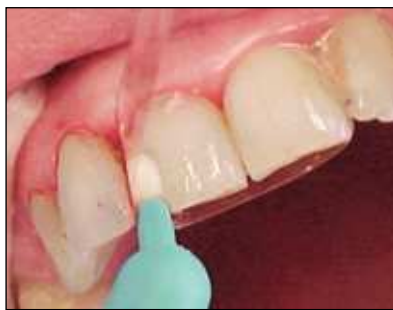Región	Tipo	Marca comercial	Fabricante
Dentina	Microhíbridas	RENAMEL HYBRID HERCULITE XRV DENTIN AMELOGEN UNIVERSAL OPAQUE TETRIC FILTEK Z250	COSMEDENT KERR ULTRADENT VIVADENT 3M
	Nanopartículas	FILTEK SUPREME	3M
Esmalte	Micropartículas	AMELOGEM BISFIL M DURAFILL VS RENAMEL SILUX PLUS	COSMEDENT BISCO KULZER COSMEDENT 3M
	Nanopartículas	FILTEK SUPREME	3M

**Tabla 5** Análisis de los tejidos que componen la estructura dental según el tercio en el que se encuentren en términos de volumen requerido y características ópticas

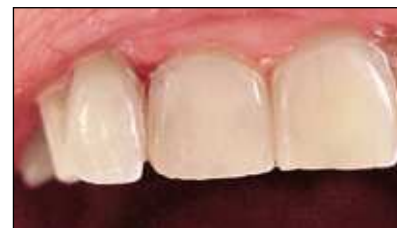Tercio	Tejido	Volumen	Características ópticas
Cervical	Dentina	Más espesa	Mayor opacidad Mayor intensidad Presencia de zona de transición cromática
	Esmalte	Delgado	Menor valor
Medio	Dentina	Menos espesa	Menor intensidad Presencia de zona de transición cromática
	Esmalte	Espeso	Mayor valor Menor intensidad Área de transparencia proximal (azul) Área de absorción de luz (ambar, cinza)
Incisal/oclusal	Dentina	Delgada	Tinte diferente del básico
	Esmalte	Más espeso	Mayor valor en relación con tercio medio Mayor transparencia



**Figura 8** Caries Clase IV.



**Figura 9** Colocación del composite con una matriz de acetato.



**Figura 10** Caso terminado.

dos más precisos y de mayor y mejor calidad<sup>31</sup> (figuras 8, 9 y 10).

Lo importante a la hora de la toma de las fotografías es eliminar factores distractores, ya sean intra o extraorales, emplear un fondo negro, retractores y un buen zoom. El control de la luz y la proximidad al diente son factores críticos a considerar. Al mismo tiempo, un cuarto con poca luz y la proyección de las imágenes en monitores grandes son las condiciones ideales para el análisis fotográfico, ya sea para antes del tratamiento como después, lo que nos ayudará a identificar errores y corregirlos en la misma visita<sup>31</sup>.

### ***Aislamiento***

Como los sistemas adhesivos de restauración son muy sensibles a la humedad, todos los procedimientos deberían realizarse con aislamiento absoluto del campo operatorio<sup>32-33-34</sup>.

Sin embargo, procediendo de esta forma, los dientes quedan paulatinamente más deshidratados, blancos y opacos durante el tratamiento, y resultará más difícil percibir las sutilezas intrínsecas.

Por lo tanto, cuando se trata de dientes anterosuperiores, el caso puede resolverse con separador labial, rollos de algodón y aspirador de saliva. La colocación de hilos retractores dentro del surco gingival también ayuda a controlar la humedad de esta región. Para que los dientes adyacentes no se deshidraten y perjudiquen la percepción del profesional sobre el conjunto, se recomienda humedecerlos constantemente con una gasa mojada<sup>21</sup>.

### ***Acabado y pulido***

**Macroestructura adamantina vestibular:** para recrear las zonas cóncavas se emplean fresas en llama de grano medio de tamaño adecuado a la amplitud y profundidad de las mismas y el acabado se realiza con fresas multicorte de 12 o 30 hojas.

En cuanto a las zonas aplanadas, se emplearan piedras de diamante o carborundo troncocónicas y se configurará adecuadamente las tres inclinaciones de la superficie vestibular con respecto a su eje axial: tercio incisal, medio y cervical. El acabado se realizará con fresas de grano ultrafino y discos de pulir<sup>23</sup>.

**Microestructura adamantina vestibular:** para reproducir estos detalles superficiales pueden usarse piedras de diamante de grano grueso o extra grueso dependiendo de

la profundidad. Para ver el resultado se puede emplear papel de articular o polvo dorado de laboratorio. El acabado final se realizará con gomas siliconadas y cepillos<sup>23</sup>.

### **Conclusiones**

En la sociedad actual la estética facial y corporal desempeña un papel importante, lo que tiene claras repercusiones en la terapéutica odontológica. Mientras que antiguamente era la longevidad de las restauraciones la principal preocupación del odontólogo, actualmente lograr que éstas resulten prácticamente imperceptibles, es decir, perfectamente integradas con los dientes naturales adyacentes, es imprescindible.

Por ello, las resinas compuestas han evolucionado mucho en los últimos años, fundamentalmente en la búsqueda de la mejora de sus propiedades ópticas y mecánicas.

Así, se ha producido un incremento de aquellas situaciones clínicas que pueden tratarse con éxito a través del empleo de estos materiales. Actualmente, en el sector anterior están indicadas no solo para obturar cavidades de clase III, IV y V, sino para corregir alteraciones de la forma, color posición, e incluso, la novedosa aparición de composite de color rosa ha supuesto una alternativa estética a la cirugía mucogingival para el tratamiento de las recesiones gingivales.

Mientras que hace unos años eran las propiedades de los materiales las que limitaban el éxito de las restauraciones a base de resinas compuesta, actualmente los problemas radican en la habilidad diagnóstica y en la experiencia clínica del operador.

Una de las situaciones críticas es la toma del color y selección de la resina compuesta idónea para cada situación. Para lograr resultados altamente estéticos en el sector anterior es fundamental el conocimiento de las características ópticas y anatómicas de los dientes y las propiedades ópticas y mecánicas de las resinas compuestas. La fabricación de guías de color propias y el uso de fotografía digital son herramientas muy útiles; y una técnica de estratificación permite imitar las características del diente natural con un resultado enormemente satisfactorio.

Aunque las resinas compuestas han avanzado mucho, los clínicos siguen teniendo que mezclar distintos materiales con distintas características para poder alcanzar la máxima estética en sus restauraciones.

## Bibliografía

1. Martínez Vázquez de Parga JA. Estética. En: Echeverría García JJ. El manual de Odontología. 1ª ed. Barcelona: Masson; 2002. p. 997-1011
2. Del Río Highsmith J, Martínez Vázquez de Parga JA. Alteraciones de la estética y armonía facial. En: del Río Highsmith J. Odontología integrada para adultos. 2º ed. Madrid: PUES; 2003. p.154-166
3. Zaferson Akarslan Z, Sadik B, Erten H, Karabulut E. Dental esthetic satisfaction, received and desired dental treatments for improvement of esthetics. Indian J Dent Res 2009;20(2):195-200.
4. Francci C, Witzel M, Lodovici E, Sato C. Restauraciones con resinas compuestas: como armonizar la sonrisa. En: Bottino MA. Nuevas tendencias en odontología estética. 1ª ed. Brasil: Artes Médicas. 2007; p. 164-189.
5. Nocchi E, Brito A, Masotti A. Dentística: resinas compuestas. En: Bottino MA. Nuevas tendencias en odontología estética. 1ª ed. Brasil: Artes Médicas. 2007; p. 85-98.
6. Morales Fuentes E, Reyes Gil r. Mercurio y salud en odontología. Rev Saúde Pública 2003; 37(2):266-72.
7. Chan KHS; Mai Y, Tong KTC, Ng D, Hsiao JCM. Review: Resin composite fillings. Materials 2010;3:1228-1243.
8. Christensen GJ. Longevity versus esthetics. The Great Restorative Debate. J Am Dent Assoc. 2007;138(7):1013-5.
9. Dodes JE. The amalgam Controversy: An evidence based analysis. J Am Dent Assoc 2010;132:348-356
10. García Barbero AE. Descripción de la amalgama de plata. En: García Barbero, J. Patología y terapéutica dental. 1ª ed. España: Síntesis. 1997; p. 334-348.
11. Hervás García A, Martínez Lozano MA, Cabanes Vila J, Barjau Escribano A, Fos Galve P. Resinas compuestas. Revisión de los materiales e indicaciones clínicas. Med Oral Patol Oral Cir Bucal 2006;11:E215-20.
12. Duarte S, Perdigao J, Lopes M. Composite resin restorations: Natural esthetics and dynamics of light. Pract Proced Aesthet Dent 2003;15(9):A-J
13. Catalán E, Sàrries G, Giner L, Cortada M. Alternativa a las carillas de cerámica: las nuevas resinas compuestas. Dentum 2002; 2(2):76-79.
14. Dorland. Dorland diccionario enciclopédico ilustrado de medicina. España: Elsevier. 2005; pag iv
15. Miyashita E, Salazar Fonseca A. Solucionando algunos problemas clínicos comunes con el uso de resinas compuestas. En: Odontología estética: El estado del arte. 1ª ed. Artes Médicas. 2005; p 106-132.
16. Medeiros de Araújo E, Muller Arcari G. Lesiones cervicales no cariosas. En: Nuevas tendencias Odontología Estética Bottino MA. 1ª ed. Artes Médicas: 2007; p61-83.
17. Anton Radigales, Manuel. Imitación de la encía con composite: Cirugía mucogingival no quirúrgica. RCOE [online]. 2005, vol.10, n.3, pp. 309-321. ISSN 1138-123X.
18. Joshi N, Parolia A, Kundabala M, Manuel ST. A conservative method to reproduce lost gingival tissue an innovative approach. Nepal Med Coll J 2009; 11(3):214-216.
19. Parolia A, Thomas Ms, Kundabala M, Shetty N, Gautam S, Kumar S. Rehabilitation of gingival architecture by a conservative method: an innovative approach. Conser Dent. 2008 Jul-Sept;11(3):131-135.
20. Romeo Rubio M, Del Río Highsmith J. Aprovechamiento integral del resto radicular. En: del Río Highsmith J. Odontología integrada para adultos. 2º ed. Madrid: PUES; 2003. p.267-293.
21. Oliveira Araujo F, narciso Baratieri L. Un camino para la "excelencia " estética. En: Bottino MA. Nuevas tendencias odontología estética. 1ª ed. Brasil: Artes Médicas. 2007; p 140-162.
22. Batitucci E, Zanetti GR, Ribeiro RA. Protocolo clínico para la evaluación estética. En: Ottoni j, Magalhaes L. Cirugía plástica periodontal y periimplantar. 1º ed. Sao Paulo: Artes Médicas. 2007; p. 19-46.
23. Navajas Rodríguez de Mondelo JM, Lucena Martín C, Navajas Nieto C, Pulgas Encinas RM. Particularidades ópticas y morfológicas de los dientes que les confieren individualidad (II parte). REDOE (revista en internet) febrero 2009 (acceso 18 de abril 2010). Disponible en: <http://www.redoe.com/ver.php?id=103>.
24. Navajas Rodríguez de Mondelo JM, Lucena Martín C, Navajas Nieto C, Pulgas Encinas RM. Particularidades ópticas y morfológicas de los dientes que les confieren individualidad (I parte). REDOE (revista en internet) noviembre 2008 (acceso 18 de abril 2010). Disponible en: <http://www.redoe.com/ver.php?id=103>
25. Terry D. Color matching with composite resin: a synchronized shade comparison. Pract Proced Aesthet Dent 2003;15(7):515-521.
26. Hernández Rodríguez ZM, Celemin Viñuela A. Estudio clínico del color dental en la población española según sexo y edad. Gaceta dental digital (revista en internet) mayo 2009 (acceso 26 junio 2010). Disponible en: <http://www.gacetadental.com/imprimir-noticia.asp?noti=4218>.
27. Newton Fahl Jr. A polychromatic composite layering approach for solving a complex class IV/direct Veneer -Diastema combination: part 1. Pract Proced Aesthet Dent 2006;18 (10):A-G.
28. Vargas MA, Vargas KG. Restauraciones anteriores directas imperceptibles con resinas compuestas. En: Henostroza G. Estética en Odontología restauradora. 1ª ed. Madrid: Ripano. 2006; p. 219-144.
29. Hidalgo Lostaunau RC. Natural layering technique to hand free with composite resins. Vis dent. 2008;11(3):412-418.
30. Valor Priego M, Martínez Vázquez de Parga JA, Romeo Rubio M. Revisión bibliográfica de las alteraciones del color según el sexo del perceptor. Rev. Intern. de Prótesis Estomatológica 2007;9(2):145-155.
31. Griffin JD. Use of digital photography to improve composite resin selection and material placement. Pract Proced Aesthet Dent 2008;20(6):359-364.
32. Nieto Alcaide S, Martínez Vázquez de Parga JA. Cañada Madinazcoitia. Determinación del color en odontología. Rev Intern Prótesis Estomatológica 2000; 2(5):370-383.
33. Newton Fahl Jr. A polychromatic composite layering approach for solving a complex class IV/direct Veneer -Diastema combination: part II. Pract Proced Aesthet Dent 2007;19(1):17-22
34. Newton Fahl Jr. Trans-surgical Restoration os Extensive Class Iv Defects in the anterior dentition. The International Aesthetic Chronicle 2005(7):709-722.
35. Newton Fahl Jr. Predictable Aesthetic Reconstruction of fractured anterior teeth with composite resins: a case report. The Aesthetics Chronicle 1996;8(1):17-31.
36. Blank JT, Latta M. composite resin layering and placement techniques: Case Presentation and Scientific Evaluation. Pract Proced Aesthet Dent 2005; 17(6):A-F.