

# EL PACIENTE EDÉNTULO/PRÓTESIS COMPLETA

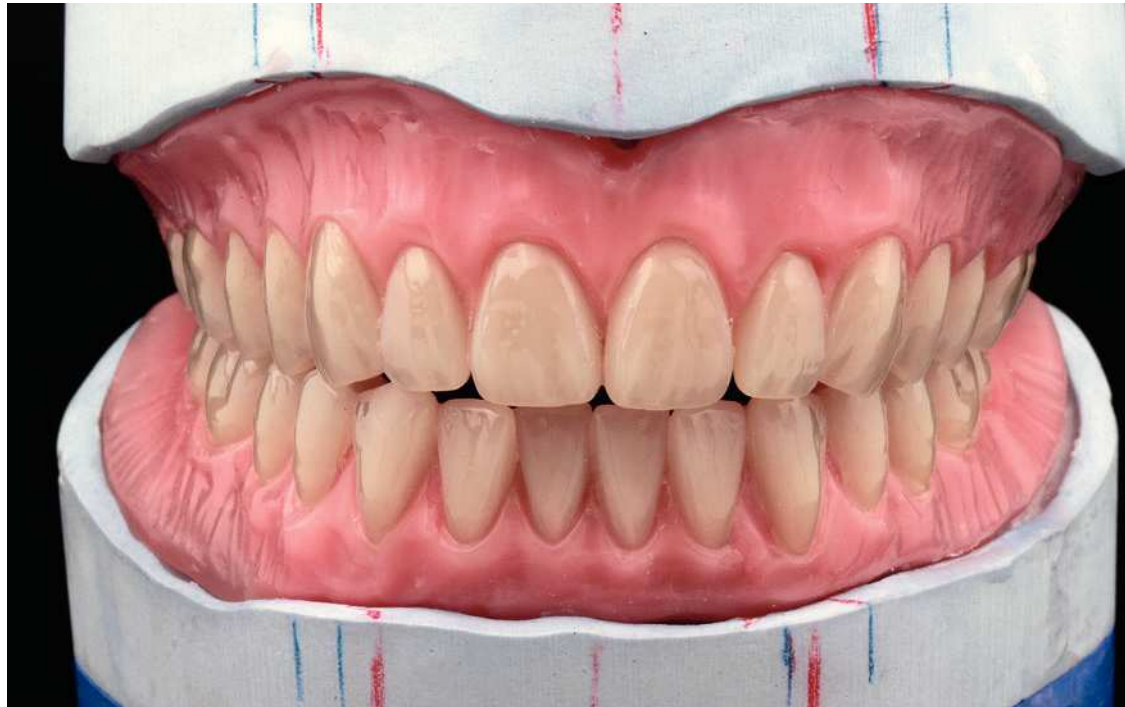
## [Resumen]

El artículo presenta, a partir del caso de un joven paciente edéntulo que debía someterse a una rehabilitación mediante prótesis completa en ambos maxilares, la confección de una prótesis superior e inferior completa utilizando la nueva línea dental Veracia SA y del nuevo elemento auxiliar de montaje integrado Q3 de la firma Shofu Dental.

## Palabras clave

Paciente edéntulo. Prótesis completa. Dientes protésicos prefabricados. Montaje de los dientes. Elemento auxiliar de montaje.

(Quintessenz Zahntech. 2011;37(11):1466-74)



## Confección de una prótesis superior e inferior completa con dientes protésicos y elemento auxiliar de montaje integrado

**Michael Kamprich y Jennifer Caspers**

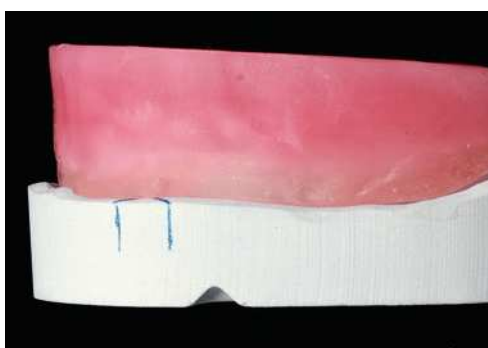
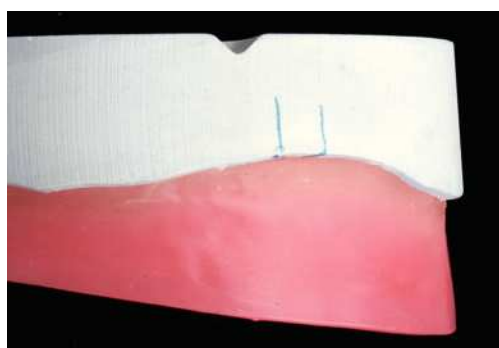
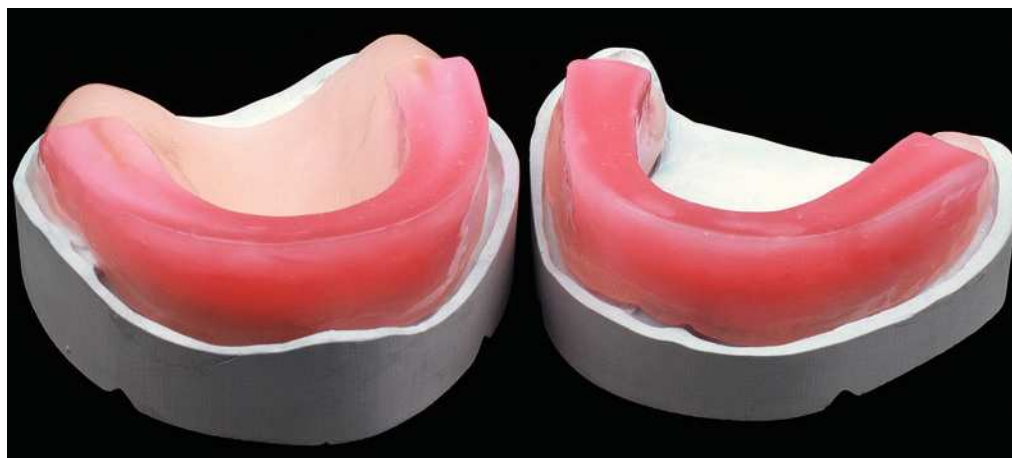**Introducción** En el caso clínico presentado a continuación se trató a un joven paciente edéntulo mediante prótesis completa en ambos maxilares. Para la rehabilitación se utilizó la nueva línea dental Veracia SA y el elemento auxiliar de montaje integrado Q3 (ambos de Shofu Dental, Ratingen, Alemania).

**Caso clínico** En el presente caso se trata de un paciente edéntulo de 33 años. Unos dos años antes le habían sido extraídos todos los dientes. Por motivos económicos, no estaba indicada una rehabilitación mediante implantes. En consecuencia, el paciente deseaba en principio nuevas prótesis completas en los maxilares superior e inferior. Ya había recibido tratamiento protésico en dos ocasiones, si bien con resultados poco satisfactorios para él en relación con la edad del paciente. De ahí que las expectativas del paciente en cuanto a la nueva restauración fueran muy elevadas: ante todo no debía parecer la prótesis de una persona mayor.

Si bien es cierto que existen en el mercado diversos fabricantes que ofrecen dientes muy anatómicos y de aspecto juvenil en cuanto a la forma y la superficie, el autor y su equipo constatan una y otra vez que las superficies masticatorias de tales dientes protésicos pueden requerir mucha habituación por lo que respecta a las funciones masticatorias y de movimiento, tanto para el protésico dental durante el montaje como para el paciente durante la función masticatoria. Así pues, se decidió utilizar los dientes anteriores y posteriores Veracia SA, toda vez que el autor ya había tenido excelentes experiencias con ellos. Los dientes anteriores se caracterizan por una forma y una textura sumamente armoniosas. En el caso de los dientes posteriores, se adoptó la configuración anatómica de las superficies masticatorias de la acreditada línea dental Veracia y se optimizó para su utilización en la prótesis completa. Sobre todo la configuración mejorada de las superficies masticatorias con áreas de abrasión predeterminadas facilita la localización de la oclusión y el proceso de movimiento ya durante el montaje. El nuevo elemento auxiliar de montaje Q3, cuya utilización se explica con detalle más adelante, representa además una verdadera innovación en la prótesis completa.

La toma de impresión se llevó a cabo de la forma acostumbrada, mediante cubetas confeccionadas individualmente. A continuación se crean sobre los modelos maestros plantillas de mordida con base de resina. A partir de las dimensiones de la prótesis existente, se dimensionan los rodetes de cera con la altura y la anchura pertinentes. A fin

### Montaje de los dientes



Figs. 1 a 3. Para el registro de la mordida se confeccionaron plantillas de cera sobre base de resina.

## EL PACIENTE EDÉNTULO/PRÓTESIS COMPLETA

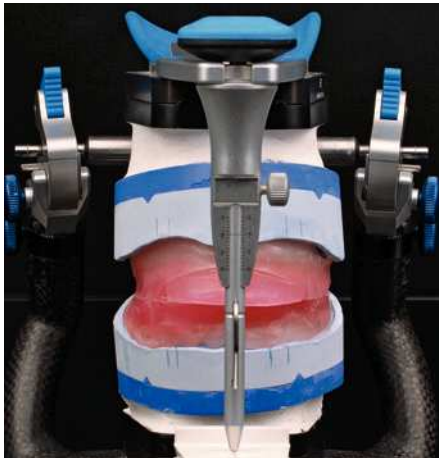


Fig. 4. Se fijan los modelos en el articulador de valor medio.

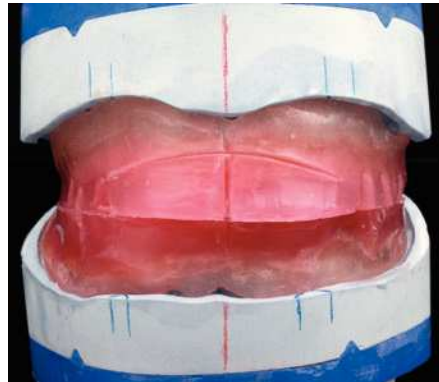
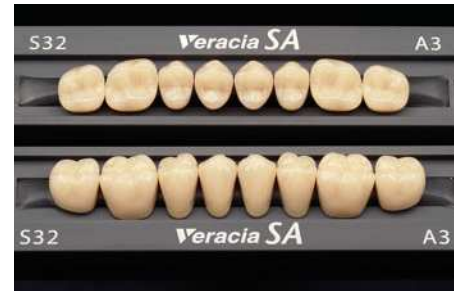
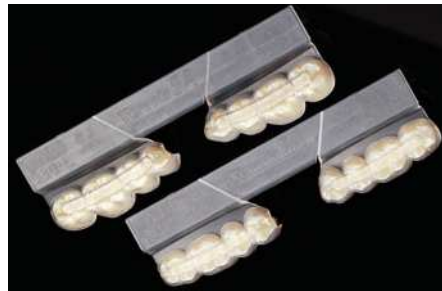
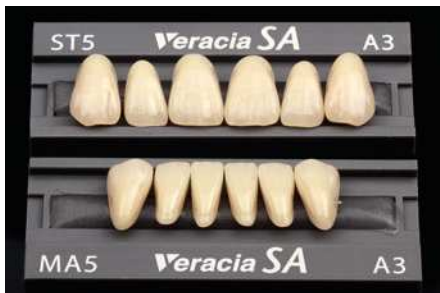Fig. 5. Se trasladan a los modelos las marcas indicadas por el odontólogo.



Figs. 6 a 8. Se escogen los dientes anteriores adecuados. Los dientes posteriores están disponibles alternativamente con el elemento auxiliar de montaje Q3 o bien en la forma convencional, sobre una tablilla de cera.

de configurar el volumen de los labios, los rodetes de cera están conformados en línea recta hacia el pliegue gingivobucal (figs. 1 a 3).

Acto seguido se procede a la toma de mordida en boca del paciente. Además se determinó la posición del maxilar superior por medio de un registro de arco facial. El odontólogo marcó en el rodete de cera del maxilar superior la línea media y el recorrido de la línea de sonrisa.

En el siguiente paso y con ayuda del registro de arco facial, en primer lugar se monta el maxilar superior en relación con el cráneo en un articulador Artex. A continuación se monta el modelo del maxilar inferior. La figura 4 muestra los modelos ya montados en el articulador.

Las marcas realizadas en los rodetes de cera se trasladan a los modelos mediante lápiz de color. En el siguiente paso se identifica el centro de la cresta alveolar, se miden los modelos y se analizan para el montaje (fig. 5).

A continuación se determina el color conforme a los deseos del paciente y se selecciona la forma de los dientes anteriores. La elección de los juegos de dientes posteriores tiene lugar después de haber determinado las relaciones maxilares. Los dientes posteriores Veracia SA están disponibles en dos presentaciones: empaquetados con un elemento auxiliar de montaje Q3 o bien en la forma acostumbrada, sobre una tablilla de dientes. En la experiencia de los autores, es recomendable encargar los dientes posteriores in-

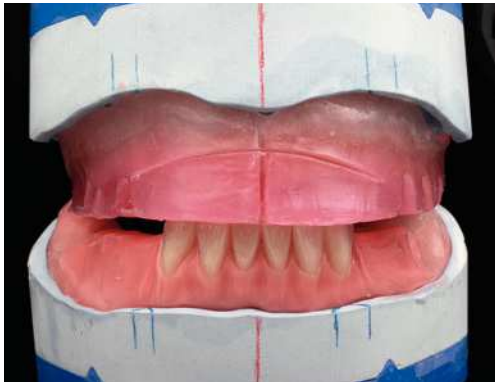


Fig. 9. El montaje del frente inferior hacia el rodete de cera del maxilar superior.

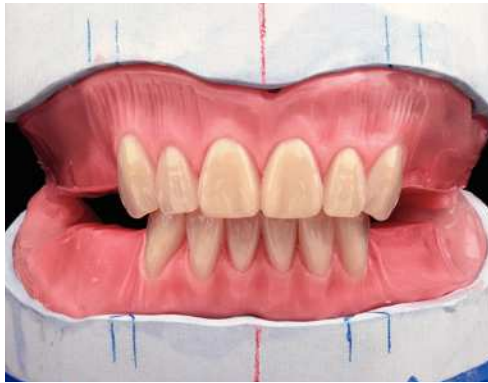
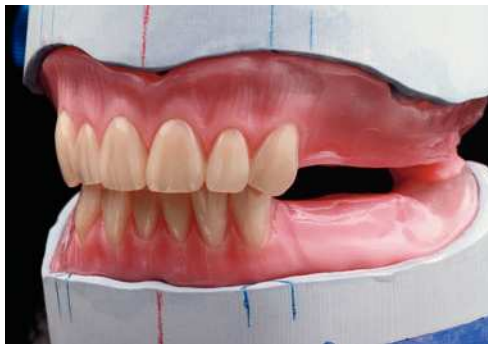
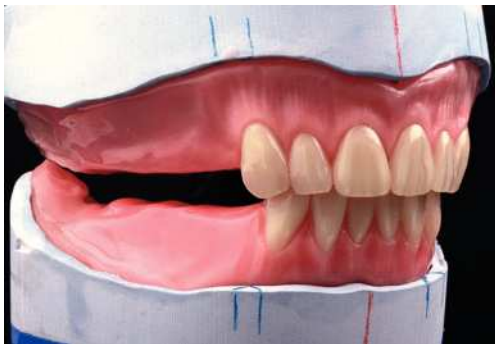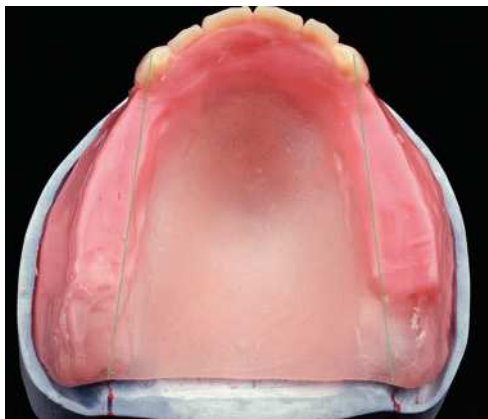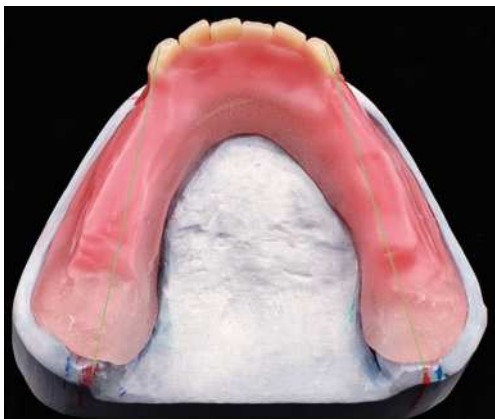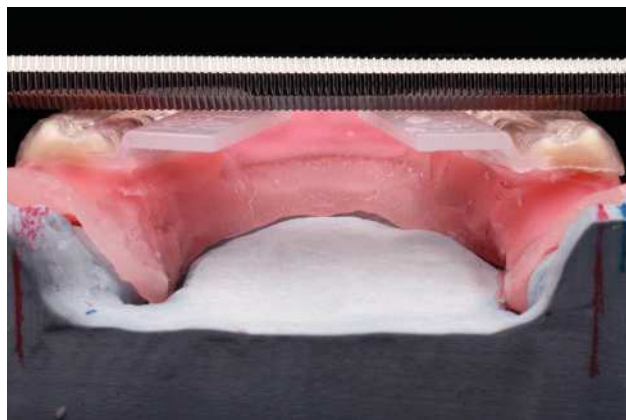
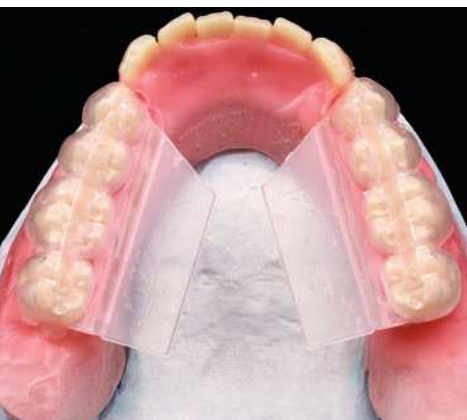Fig. 10. A continuación se procede al montaje de los dientes anteriores superiores.



Figs. 11 y 12. Vista lateral desde la izquierda y la derecha del montaje de los dientes anteriores.



Figs. 13 y 14. Los caninos están montados de forma análoga a las marcas trazadas en los modelos.



Figs. 15 y 16. Los dientes posicionados mediante el elemento auxiliar de montaje Q3 se fijan en la cera, y las alas de resina del elemento auxiliar de montaje se orientan horizontalmente con ayuda de un instrumento de modelado.

## EL PACIENTE EDÉNTULO/PRÓTESIS COMPLETA

Fig. 17. La ligera curvatura del elemento auxiliar de montaje.

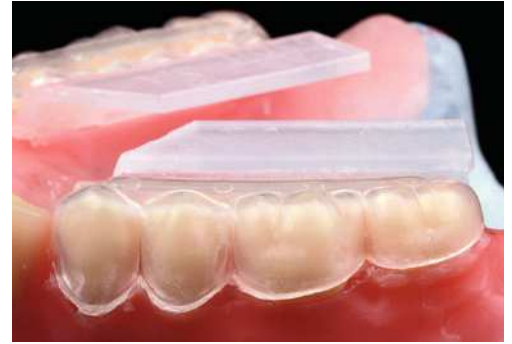
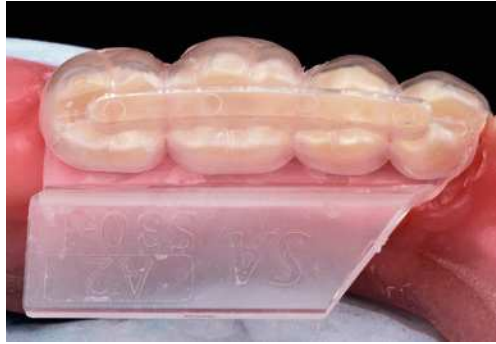
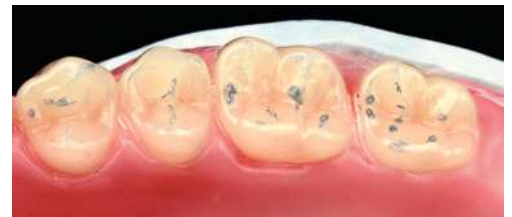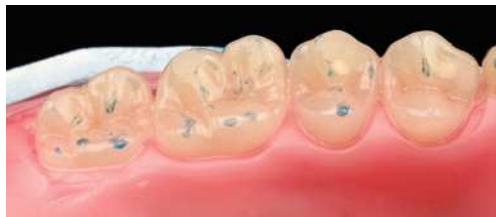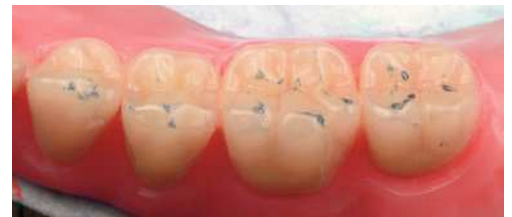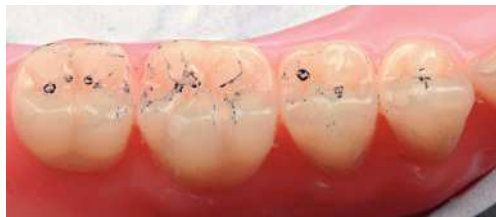Fig. 18. La orientación con respecto a la «curva de Spee» ya está integrada en el elemento auxiliar de montaje.



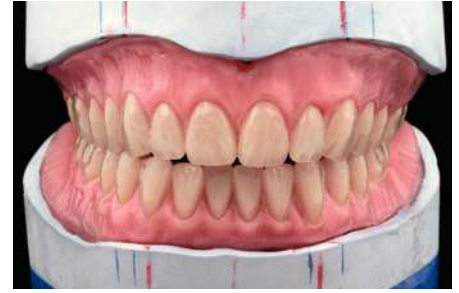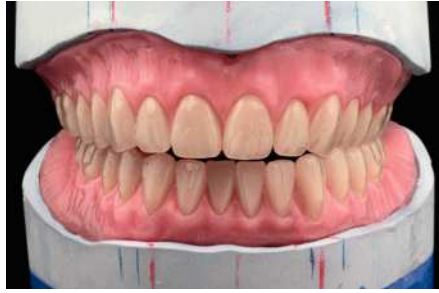
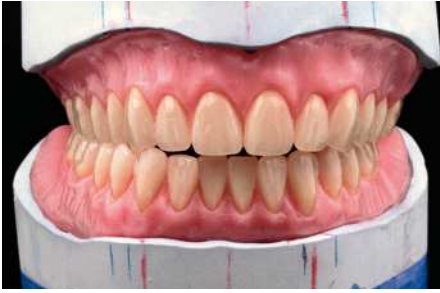Figs. 19 a 22. Ya inmediatamente después del montaje son visibles numerosos contactos de oclusión.



feriores con elemento auxiliar de montaje Q3 y los dientes posteriores superiores en la presentación normal sobre tablilla de dientes (figs. 6 a 8).

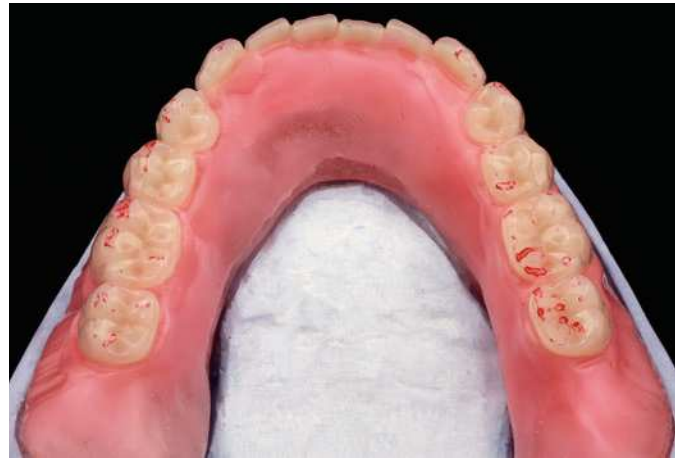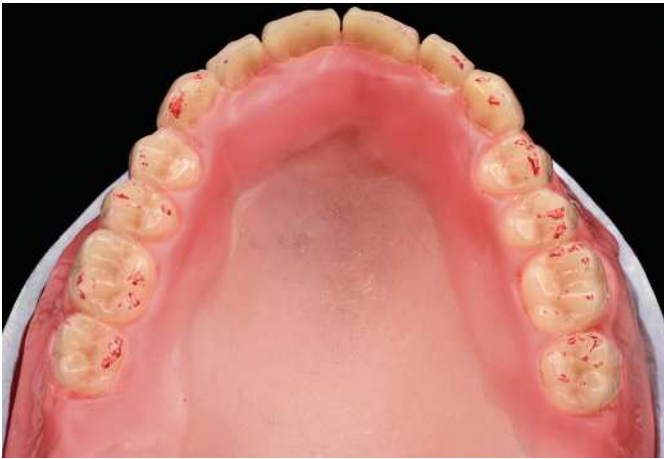Como paso inicial del montaje de los dientes, en primer lugar se monta el frente inferior tomando como referencia la plantilla de mordida del maxilar superior (fig. 9). A continuación se procede al montaje de los dientes anteriores superiores, de forma análoga a las marcas presentes en el modelo (fig. 10). Los dientes anteriores Veracia presentan un aspecto sumamente natural en cuanto a su forma y su coloración, tal como se puede apreciar en las figuras 11 y 12.

Acto seguido puede iniciarse el montaje de los dientes posteriores de forma análoga a las marcas (figs. 13 y 14). Posteriormente se retiran del embalaje los dientes posteriores inferiores junto con el elemento auxiliar de montaje Q3. A continuación se montan ambos bloques de dientes posteriores sobre un rodete de cera precalentado y se orientan ambas alas de los elementos auxiliares de montaje Q3 en ángulo recto con respecto a la línea vertical trazada dorsalmente en el modelo. La aplicación de un instrumento de modelado permite verificar la orientación exacta del elemento auxiliar de montaje Q3 (figs. 15 y 16). Aquí se aprecia perfectamente la orientación ligeramente curvada de los dientes posteriores, predeterminada de fábrica. Puede que resulte difícil de creer inicialmente, pero esta posición posibilita una toma perfecta de los dientes posteriores superiores en oclusión (fig. 17). También se suministra ya de serie como «equipamiento básico», por así decirlo, la orientación con respecto a la curva de Spee (fig. 18). Acto



Figs. 23 y 24. El montaje durante el movimiento lateral a izquierda y derecha...

Fig. 25. ... y durante el movimiento de protrusión.



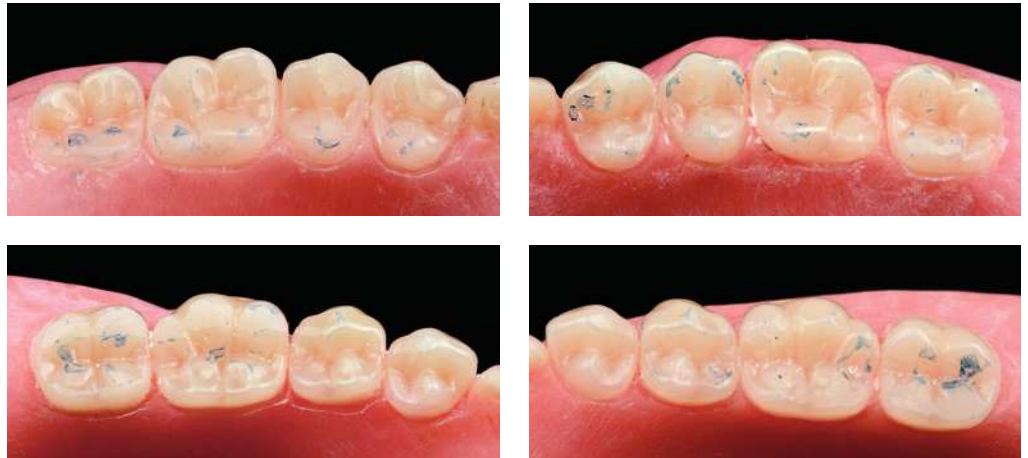
Figs. 26 y 27. Los contactos de los movimientos funcionales.

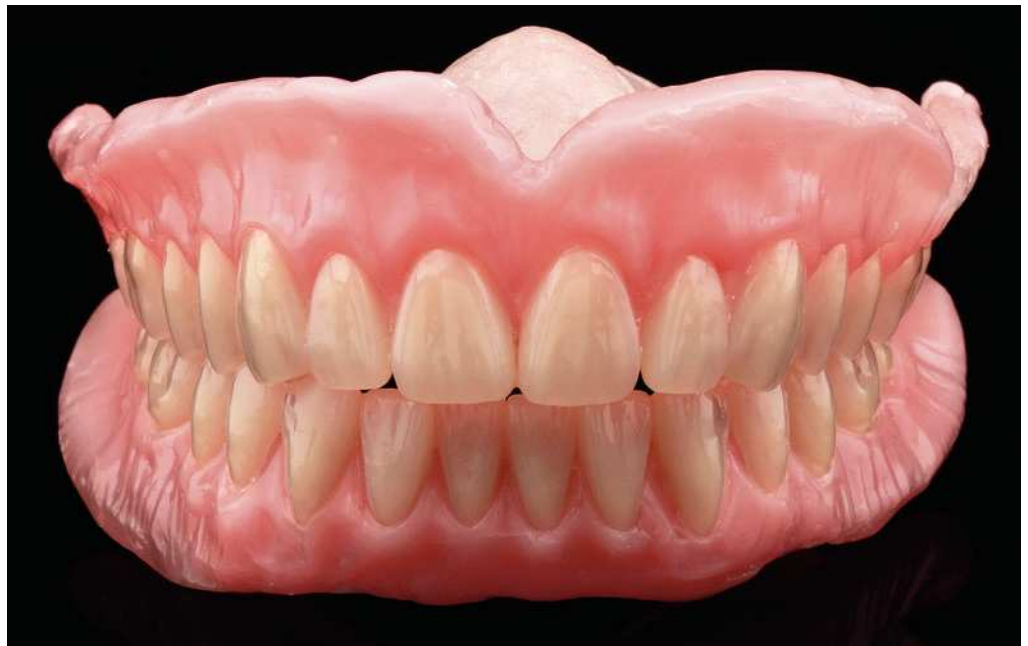

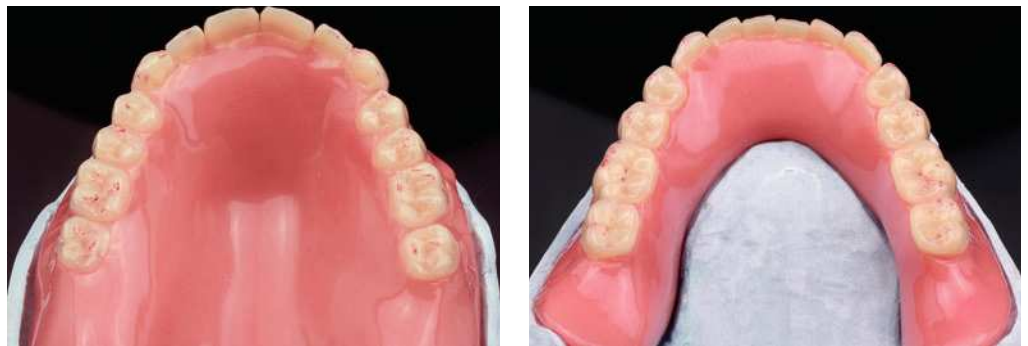Fig. 28. Vista frontal de la prueba en cera.

seguido se fijan los dientes empleando cera caliente. Una vez enfriada la cera, pueden retirarse fácilmente los elementos auxiliares de montaje presionando brevemente hacia abajo. Posteriormente se inicia el montaje de los dientes superiores.

## EL PACIENTE EDÉNTULO/PRÓTESIS COMPLETA



Figs. 29 a 32. Comprobación de los contactos de oclusión en resina.



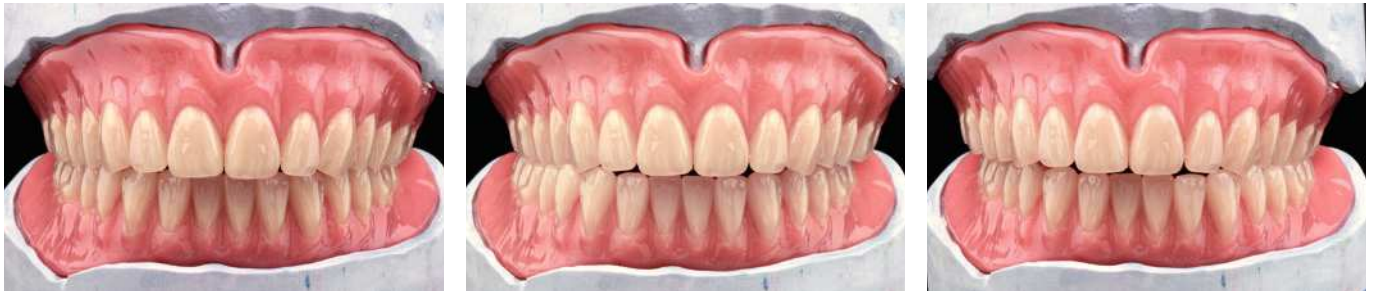Figs. 33 y 34. Un último rectificado tras el pulido.

El montaje de los dientes superiores se lleva a cabo conforme al principio de la oclusión equilibrada. Los dientes posteriores se montan rápida y eficientemente en oclusión con respecto a los dientes inferiores. Después del montaje en cera se lleva a cabo una breve comprobación del resultado del montaje. Acto seguido se completa el modelado de los maxilares superior e inferior.

La subsiguiente comprobación de la oclusión y la función arroja un resultado muy satisfactorio. Sin realizar ni tan siquiera una sola corrección de desbastado, se observan ya en la relación masticatoria central los contactos suficientes para una oclusión segura (figs. 19 a 22). Se observa un resultado igualmente positivo por lo que respecta a los movimientos laterales (figs. 23 y 24) y de protrusión (fig. 25). También en este caso existe un número suficiente de contactos sin necesidad de rectificación alguna, especialmente en las facetas de desgaste y superficies de deslizamiento ya preformadas de los dientes posteriores Veracia SA (figs. 26 y 27).

El trabajo ya está listo como montaje en cera para la prueba general en boca del paciente (fig. 28).

**Confección** Tras la prueba general en boca del paciente, ya tan solo quedan por realizar ligeras modificaciones. A continuación puede empezarse la confección de las prótesis en resina. Para la confección se utiliza el sistema de cubetas de la firma Candulor (Rielasingen-Worblingen, Alemania). Se emplea la resina estética autopolimerizable del color 34



Figs. 35 a 37. Las prótesis terminadas durante los movimientos de balanceo a izquierda y derecha, y en la oclusión céntrica.

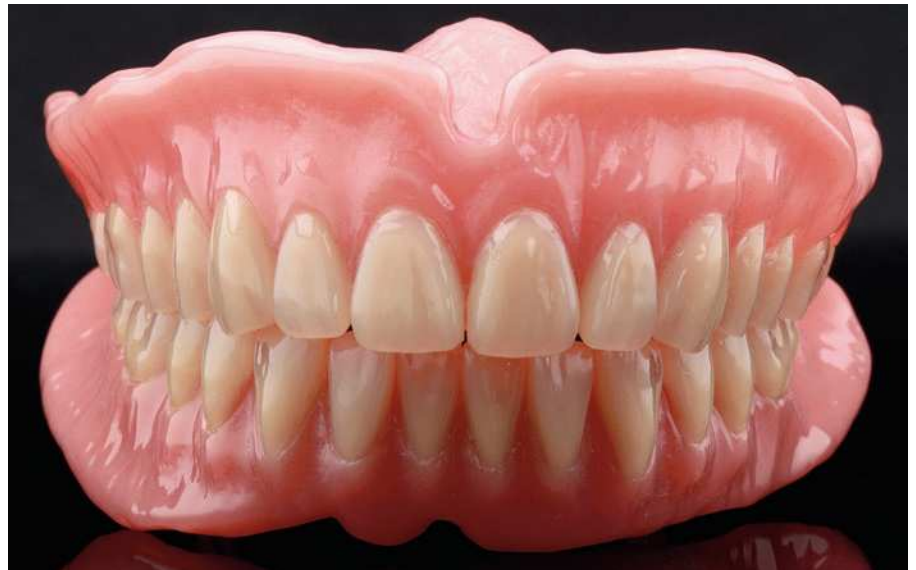
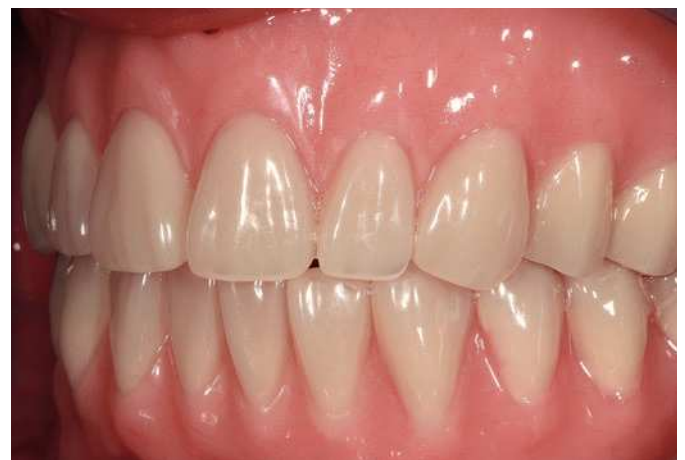
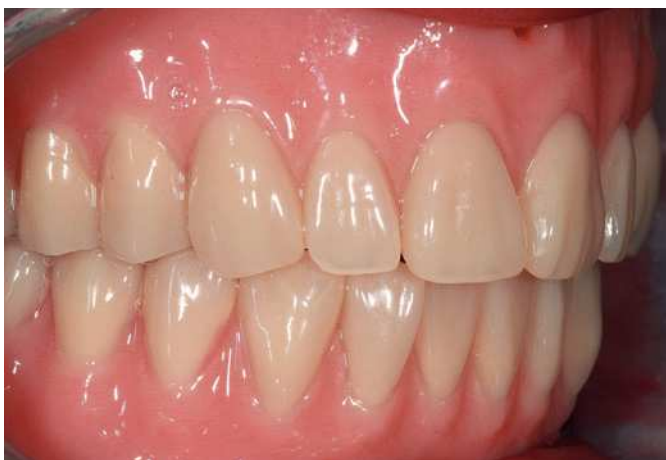Fig. 38. El acabado en plástico prótesis.



Figs. 39 y 40. La oclusión de las prótesis en boca del paciente, sin rectificadas.



# EL PACIENTE EDÉNTULO/PRÓTESIS COMPLETA

del mismo fabricante. Ya tras la polimerización de la resina y el primer acabado basto pueden encontrarse casi todos los contactos en el mismo lugar, de nuevo también aquí sin rectificado de los dientes (figs. 29 a 32).

En el siguiente paso se llevan a cabo el acabado definitivo y el pulido. Finalmente se comprueban la oclusión en su conjunto y los movimientos laterales en el articulador. Tan solo ahora se procede al rectificado definitivo de ambas prótesis, para así garantizar todos los procesos funcionales.

El trabajo en su conjunto ya está listo ahora para su colocación.

**Colocación** Las figuras 33 y 34 muestran de nuevo las prótesis tras su rectificado definitivo. Finalmente se comprueban nuevamente tanto las funciones durante los movimientos laterales (figs. 35 y 36) como los de la oclusión céntrica (fig. 37).

Una vez realizada la comprobación final, se aprecia un resultado final logrado (fig. 38). Finalmente se colocó el trabajo en boca del paciente. Tampoco in situ fue preciso realizar correcciones de desbastado (figs. 39 y 40). No obstante, en el marco de un remontaje se debería realizar alguna que otra corrección de las prótesis al cabo de un tiempo de utilización aproximado de entre dos y cuatro semanas.

**Resultado** A pesar de lo ajustado de los presupuestos en la prótesis completa, se ha creado una prótesis atractiva y funcionalmente satisfactoria. Con un montaje de los dientes racional, una función fiable y por último, pero no menos importante, un paciente agradecido y satisfecho como recompensa extra por el trabajo.

El elemento auxiliar de montaje Q3 constituye además una verdadera innovación en la prótesis completa. La combinación de los factores mencionados incrementa significativamente la eficiencia y la función del montaje. Se facilita enormemente el proceso de montaje. En este caso puede prescindirse por completo del rectificado.

**Agradecimientos** Los autores desean expresar su especial gratitud al odontólogo responsable del tratamiento, Dr. Pascal Mel de Breda, Países Bajos, por la muy agradable colaboración y su apoyo profesional.

**Correspondencia** ZTM Michael Kamprich y ZT Jennifer Caspers  
Impladens GmbH  
Am Neumarkt 5  
41564 Kaarst, Alemania  
Correo electrónico: info@impladens.de