




# Revista Clínica de Periodoncia, Implantología y Rehabilitación Oral

www.elsevier.es/piro



## TRABAJO DE INVESTIGACIÓN

# Evaluación clínica de los tejidos periodontales después del aumento de corona clínica

Israel Antonio Juárez Membreño<sup>a,\*</sup>, Ana Lagos Lagos<sup>b</sup>, José Méndez Méndez<sup>b</sup>  
y Hans Montanares Torres<sup>b</sup>

<sup>a</sup> Especialista en Periodoncia. Profesor Adjunto de la Cátedra de Periodoncia, Escuela de Odontología, Facultad de Medicina, Universidad Austral de Chile, Valdivia, Chile

<sup>b</sup> Cirujano Dentista, Escuela de Odontología, Facultad de Medicina, Universidad Austral de Chile, Valdivia, Chile

Recibido el 20 de agosto de 2013 y aceptado el 24 de marzo de 2014

### PALABRAS CLAVE

Periodoncia;  
Aumento de corona  
clínica;  
Ancho biológico

### Resumen

**Introducción:** La cirugía de aumento de corona clínica es un medio para facilitar los procedimientos de restauración con el objetivo de restablecer el ancho biológico periodontal.

**Objetivo:** Registrar la evolución clínica de los tejidos periodontales de dientes sometidos a cirugía de aumento de corona clínica durante un período de cicatrización de 6 meses.

**Material y métodos:** Se realizó un estudio observacional prospectivo, en el cual se evaluaron 25 pacientes; todos cumplieron con los criterios de inclusión y exclusión. Para evaluar la evolución de los dientes, se registró el índice gingival, índice de placa, índice PMA, recesión gingival, profundidad de sondaje y después de la cirugía, presencia de movilidad y lesión de área de furcación. Para medir la migración del margen gingival libre, se utilizó un dispositivo de acrílico. Se realizó el análisis estadístico de análisis de la varianza de un factor, margen de error del 5%, intervalo de confianza de 95%.

**Resultados:** El 84% de los pacientes fueron de género femenino, concentrándose el mayor porcentaje de pacientes entre los rangos de edad de 30 a 40 años (60%). Con respecto a los dientes intervenidos, el 76% fueron dientes posteriores, el diagnóstico más prevalente fue la categoría de diente con eliminación de caries subgingival (48%). A los 6 meses, existió ausencia total de inflamación gingival tanto en diente tratado como diente adyacente. Con respecto a la exposición coronal, medida a través de la distancia dispositivo-margen gingival libre, existió variación con la medición inicial de 4,26 mm en diente tratado y 3,90 mm en diente adyacente en relación con los 3 meses, 5,10 mm en diente tratado y 4,40 mm en diente adyacente, manteniéndose casi de forma similar a los 6 meses.

**Conclusión:** La evolución clínica de los tejidos periodontales posterior a la cirugía de aumento de corona clínica de nuestros pacientes demostró que a los 3 meses existe ausencia de inflamación gingival y en todos los casos se produjo retracción gingival de la

\*Autor para correspondencia.

Correo electrónico: juarezuach@gmail.com (I.A. Juárez Membreño).

**KEYWORDS**

Periodontics;  
 Crown lengthening;  
 Biological width

encia comparada con los datos iniciales, consideración que debe tenerse presente en el momento de la rehabilitación final del diente.

© 2014 Sociedad de Periodoncia de Chile, Sociedad de Implantología Oral de Chile y Sociedad de Prótesis y Rehabilitación Oral de Chile. Publicado por Elsevier España, S.L. Todos los derechos reservados.

---

**Clinical evaluation of periodontal tissue after crown lengthening surgery**
**Abstract**

*Introduction:* Crown lengthening is a surgical procedure performed to re-establish the periodontal biological width of the tooth for its subsequent restoration.

*Objective:* To record the clinical outcomes of the periodontal tissues subjected to crown lengthening surgery, for a period of 6 months.

*Materials and methods:* A prospective observational descriptive study was conducted on 25 patients who fulfilled the inclusion and exclusion criteria. The parameters evaluated were: gingival index, plaque index, Papillary-Marginal-Attachment (PMA) index, classification for gingival recessions probing depth and after surgery, classes of mobility and furcation classification. An acrylic device was used to measure the gingival margin migration. Statistical analysis was performed using one-way ANOVA, margin of error of 5%, and confidence level of 95%.

*Results:* Of the 25 patients, 84% were female, with the highest percentage of patients between the age ranges of 30 to 40 years (60%). As regards the teeth, 76% were back teeth, and the most prevalent diagnostic category was the removal of subgingival tooth decay (48%). At six months there was complete absence of gingival inflammation in the treated (TT) tooth, as well as in the adjacent (AD) tooth. With respect to the coronal exposure measured by the free gingival margin distance device, there was a difference between the initial measurement of 4.26 mm for the TT tooth and 3.90 mm for the AD tooth, and at three months, 5.10 mm for the TT tooth and 4.40 mm for the AD tooth, remaining almost the same at 6 months.

*Conclusion:* The clinical outcome of periodontal tissues after crown lengthening surgery on our patients showed that there is absence of gingival inflammation after 3 months, and in all cases gingival gum recession, compared to the initial data. This should be taken into account when the final restoration of the tooth is considered.

© 2014 Sociedad de Periodoncia de Chile, Sociedad de Implantología Oral de Chile y Sociedad de Prótesis y Rehabilitación Oral de Chile. Published by Elsevier España, S.L. All rights reserved.

---

**Introducción**

La cirugía de aumento de corona clínica (ACC) es un medio para facilitar los procedimientos de restauración en dientes que no son de un tamaño adecuado<sup>1,2</sup>, presentan caries subgingivales, fracturas en el ámbito cervical, condiciones que dificultan la restauración<sup>2,4</sup>, y se realiza con el objetivo de restablecer el ancho biológico periodontal<sup>3,5,6</sup>.

La longitud de la corona clínica es importante en la planificación de la restauración de un diente<sup>7</sup> y en este aspecto, la preservación del ancho biológico periodontal juega un rol relevante en la biología de los tejidos periodontales<sup>8</sup>, ya que el daño al periodonto es elevado cuando se realiza un procedimiento restaurador con márgenes subgingivales<sup>9</sup>. Las restauraciones que invaden el ancho biológico periodontal promueven la acumulación de placa bacteriana, cambios negativos en la flora subgingival, sangrado en el sondaje<sup>10</sup>, disminución significativa en bacterias grampositivas y aerobias, con un aumento significativo en la microbiota gramnegativa anaeróbica<sup>11</sup> y, finalmente, pérdida de inserción periodontal<sup>12</sup>.

A pesar de que el ACC es un tratamiento realizado en la práctica clínica, se sabe poco acerca de la evaluación de los

tejidos periodontales posterior al procedimiento<sup>13</sup> y sucede que los odontólogos corren el riesgo de no valorar la importancia en la disminución de inflamación y el logro de retracción gingival en la restauración de dientes<sup>14</sup>.

Los pocos estudios clínicos en la literatura actual sobre las modificaciones posquirúrgicas de los tejidos periodontales después del ACC reportan resultados contradictorios en el tiempo exacto de ausencia de inflamación gingival y el logro de retracción gingival<sup>2</sup>, por lo tanto, la investigación en este tema puede brindar ayuda a los profesionales de la atención odontológica cuando se enfrentan al desafío de la rehabilitación definitiva del diente<sup>15,16</sup>.

El presente estudio tiene como objetivo evaluar los tejidos periodontales después del ACC, durante un período de 6 meses en el cual se observará la higiene, los signos de inflamación y los cambios dimensionales asociados a la recesión gingival determinando en qué período de tiempo se cuenta con una cicatrización clínica de los tejidos periodontales, a través de una reducción de inflamación y exposición coronal que permita al odontólogo poseer evidencia para la culminación de los procedimientos de rehabilitación.

## Materiales y métodos

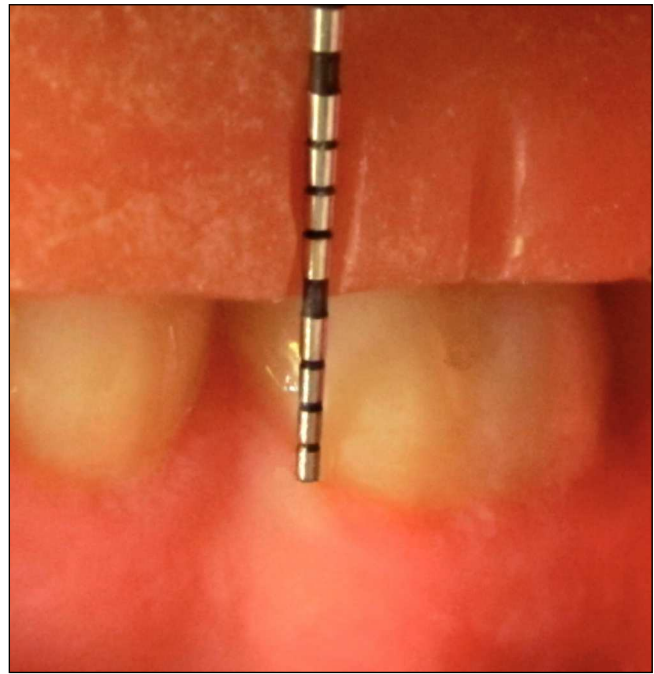
Estudio observacional descriptivo: la unidad de análisis fueron los dientes de 25 pacientes derivados a cirugía de ACC que asistieron al Pabellón de Periodoncia de la Universidad Austral de Chile durante los meses de junio a noviembre de 2012, que cumplieron con los siguientes criterios de selección: firma de consentimiento informado, adultos con clasificación de la American Society of Anesthesiologists I o II, no fumadores, de edad entre 18 y 70 años, en terapia periodontal activa y/o de mantenimiento, con adecuada encía adherida e interconsulta al Pabellón para ACC, debido a alguna de las siguientes situaciones: diente con perforación cervical, eliminación de caries subgingival, fractura subgingival, hiperplasia gingival y diente con restauración subgingival.

Se excluyeron pacientes con inasistencia a un control, tratamiento de inmunosupresores, embarazadas, dientes con movilidad clase II o III, dientes no restaurables, contraindicaciones locales o sistémicas para la cirugía, relación coronaradicular desfavorable, y los pacientes que no presentaran un estado de salud periodontal con los siguientes criterios: signos de inflamación generalizada, presencia de sacos periodontales o profundidades de sondaje  $\geq 4$  mm en el resto de la dentadura, índice de higiene oral  $< 80\%$ , dientes con lesiones de área de furcación grado 1, 2 y 3 según la clasificación de Hamps y Nyman y reabsorción ósea generalizada.

Los datos se analizaron en el *software* EpiDat 3.0 (Xunta de Galicia, España, OPS), asumiendo una población de referencia de 26 (pacientes sometidos a cirugía de preservación de ancho biológico, de junio a noviembre de 2011, Universidad Austral de Chile), con un margen de error del 5%, nivel de confianza del 95%. Se utilizó el test análisis de la varianza (ANOVA) de un factor, además de la prueba de comparaciones múltiples de Tukey. El protocolo de la investigación fue revisado y aprobado por el Comité de Ética de la Facultad de Medicina de la Universidad Austral de Chile.

Se observaron los siguientes parámetros clínicos del diente tratado (TT) y del diente adyacente (AD), previa calibración con especialista en periodoncia, realizada en pacientes no incluidos en el estudio. Los parámetros evaluados fueron: inflamación gingival a través del índice gingival (IG) de Løe y Silness<sup>17</sup>, utilizando la sonda periodontal OMS (Hu-Friedy, Chicago, Estados Unidos); estado de la encía usando el índice papilar-marginal-adherida (PMA); el índice PMA de Schour y Massler<sup>18</sup>; higiene oral mediante el índice de placa de Silness y Løe<sup>19</sup>; recesión gingival usando la clasificación de recesión gingival de Miller<sup>20</sup>; profundidad de sondaje evaluada mediante el uso de sonda periodontal Carolina del Norte 15 mm (Hu-Friedy, Chicago, Estados Unidos), y finalmente, se evaluó si después de la cirugía existió movilidad, según clasificación del doctor Carranza<sup>21</sup>, presencia de lesiones de área de furcación grado 1, 2 y 3 usando la clasificación de furcación de Hamps y Nyman<sup>22</sup>, mediante sonda periodontal Nabers (Hu-Friedy, Chicago, Estados Unidos).

Con el fin de observar discrepancias en el margen gingival, antes y después de la cirugía, se registró la distancia desde un punto de referencia fijo al margen gingival, confeccionando un dispositivo de acrílico; para ello se tomó una impresión con una cubeta RimLock (Dentsply, Santiago, Chile) y alginato Jeltrate (Dentsply, Santiago, Chile); luego se realizó el vaciado con yeso piedra (WhipMix, Exeter, Es-



**Figura 1.** Medición desde dispositivo fijo de acrílico al margen gingival libre, utilizando una sonda Carolina del Norte.

tados Unidos), con esto se obtuvo el modelo de trabajo, al cual se le aplicó vaselina sólida (Reutter, Santiago, Chile) en el sector del TT y AD, para realizar con resina acrílica de autocurado rosada (Marche, Santiago, Chile) el dispositivo, abarcando TT y AD. Posteriormente, se efectuaron en el dispositivo surcos verticales correspondientes a los 6 sitios que se debían evaluar por cada diente (mesial, medio y distal, tanto por vestibular como por palatino/lingual), utilizando un fresón de carburo de tungsteno troncocónico extremo redondeado (DongRen, Pekín, China), registrando mediante el uso de la sonda periodontal Carolina del Norte (Hu-Friedy, Chicago, Estados Unidos) la distancia entre el borde inferior del dispositivo y el margen gingival (fig. 1).

El procedimiento quirúrgico no forma parte de esta investigación, sin embargo se estandarizó para todos los dientes evaluados de la siguiente manera: incisión crevicular, levantamiento de colgajo de espesor completo, posteriormente raspado y alisado radicular, irrigando con suero fisiológico, ostectomía y osteoplastia, desde el margen dentario libre de caries (idealmente 3 mm). Para la ostectomía, se utilizó un instrumento rotatorio 0,2-0,4 de baja velocidad y la lima periodontal Schluger (Hu-Friedy, Chicago, Estados Unidos). Finalmente, se realizó una sutura simple con seda en el sitio intervenido y se colocó un apósito quirúrgico Coe-pack (GC América, Alsip, Estados Unidos) durante 7 días. Cabe mencionar que la técnica quirúrgica utilizada quedó a criterio del único periodoncista que efectuó las cirugías, ya sea a través de lo recomendado: gingivectomía o colgajo posicionado apicalmente con y sin resección ósea.

Las indicaciones posoperatorias fueron dadas de manera oral y escrita, prescribiendo una receta médica de ketoprofeno de 100 mg, 1 comprimido cada 12 h durante 3 días, y citando a cada paciente en 7 días para remover el cemento quirúrgico y suturas, además de realizar la segunda evaluación.

## Resultados

De un total de 25 pacientes, ninguno presentó más de una cirugía periodontal, y nadie presentó complicaciones durante y después de la cirugía; el 84% fueron de género femenino, concentrándose el mayor porcentaje de pacientes entre los rangos de edad de 30 a 40 años (60%). Con respecto a los dientes intervenidos, el 76% fueron dientes posteriores, el diagnóstico más prevalente fue la categoría de diente con eliminación de caries subgingival (48%) y el menos prevalente (8%) fue el diente con perforación cervical (tabla 1).

El IG demostró inflamación leve tanto en diente TT (1,10) como diente AD (0,50), manteniéndose a la semana 1,10 y 0,50, respectivamente, disminuyendo considerablemente a los 2 y 3 meses posterior a la cirugía. A los 6 meses, existió ausencia total de inflamación gingival tanto en diente TT como AD. Lo mismo sucedió con el índice de placa, que a la semana fue de 0,41 en diente TT y 0,10 en diente AD, pero

a los 6 meses alcanzó un 0,01 y un 0,00, respectivamente. Por lo tanto, podemos afirmar que el período en el cual se obtiene una reducción significativa de la inflamación es a los 3 meses, estabilizándose hasta los 6 meses posteriores a la cirugía (tabla 2).

Con respecto a la exposición coronal medida a través de la distancia dispositivo-margen gingival libre, existió variación con la medición inicial de 4,26 mm en diente TT y 3,90 mm en diente AD en relación con los 3 meses, 5,10 mm en diente TT y 4,40 mm en diente AD, manteniéndose casi de forma similar a los 6 meses. La profundidad de sondaje no presentó diferencias con respecto a la medición inicial en diente TT (2,13 mm), diente AD (2,20 mm) y medición a los 6 meses (tabla 2). Además, en ningún caso posterior a la cirugía se generó lesión de área de furcación y movilidad.

El análisis estadístico ANOVA de un factor revela una significancia estadística en todas las variables clínicas estudiadas a través del tiempo, alcanzando valores de  $p \leq 0,0002$ ; dichos datos estadísticos están presentados en la tabla 3.

La prueba de comparaciones múltiples de Tukey arrojó valores estadísticamente significativos en las mediciones del IG realizadas desde el segundo mes; el índice PMA mostró valores similares de significancia estadística. El índice periodontal expuso significancia al sexto mes (tabla 4).

**Tabla 1** Caracterización y diagnóstico clínico inicial obtenido en la investigación de aumento de corona clínica

		n	%
Género	Masculino	4	16%
	Femenino	21	84%
Dientes	Anteriores	6	24%
	Posteriores	19	76%
Edad	20-30	3	12%
	30-40	15	60%
	40-50	5	20%
	> 50	2	8%
Diagnóstico Inicial	Diente con perforación cervical	2	8%
	Diente con eliminación de caries subgingival	12	48%
	Diente con fractura subgingival	3	12%
	Diente con hiperplasia gingival	5	20%
	Diente con restauración subgingival	3	12%

## Discusión

Cuando no se logra una longitud de corona clínica adecuada pueden existir problemas en la restauración de un diente, sobre todo en la invasión del ancho biológico periodontal, por lo tanto, la cirugía de ACC facilita la restauración del diente sin que exista riesgo de inflamación de los tejidos circundantes. A pesar de la escasa literatura sobre el tema de investigación, es muy relevante la frecuencia con que se efectúan cirugías de ACC, por lo tanto, es de suma importancia para el clínico la evolución de los tejidos periodontales en el período de cicatrización.

La presente investigación demostró que los tejidos periodontales de dientes sometidos a cirugía de ACC necesitan lograr un estado de salud previo a la realización de un tratamiento definitivo. Según los resultados obtenidos, esta situación de salud periodontal se consigue en la mayoría de los casos en los 3 meses posteriores a la cirugía, momento en el cual todos los índices registrados tienen niveles mejores que antes de la cirugía, y posteriormente a los 6 meses,

**Tabla 2** Promedios generales de los parámetros medidos en los distintos controles, separados por diente tratado y diente adyacente

	Previo		1 semana		2 meses		3 meses		6 meses	
	TT	AD	TT	AD	TT	AD	TT	AD	TT	AD
IG*	1,10	0,50	1,03	0,50	0,28	0,50	0,47	0,00	0,00	0,00
IP*	0,27	0,20	0,41	0,10	0,09	0,00	0,05	0,00	0,01	0,00
DD* (mm)	4,26	3,90	5,02	4,20	5,15	4,20	5,10	4,40	5,25	4,40
PS* (mm)	2,13	2,20	-----		-----		-----		2,21	2,00

\* DD: distancia dispositivo-margen gingival libre; IG: índice gingival; IP: índice de placa; PS: profundidad de sondaje

**Tabla 3** Análisis estadístico de análisis de la varianza de un factor

	IG	PMA	IP	RV**	DD	PS
Tratamiento	< 0,0001*	< 0,0001*	< 0,0001*	< 0,0001*	0,0002*	< 0,0001*

DD: distancia dispositivo-margen gingival libre; IG: índice gingival; IP: índice de placa; PMA: índice papilar-marginal-adherida; PS: profundidad de sondaje; \*\*RV: recesión gingival.

**Tabla 4** Diferencia media del intervalo de confianza 95% analizado con la prueba de comparaciones múltiples de Tukey

	IG	PMA	IP	RV	RP	DS	PS
Control vs. 1 semana	0,07	0,32	-0,13	0,28	-0,04	-0,76	0,56
Control vs. 2 meses	0,82*	0,92*	0,18	0,36	0	-0,89	0,03
Control vs. 3 meses	1,05*	1,4*	0,22	0,36	0	-0,84	0
Control vs. 6 meses	1,1*	1,64*	0,26*	0,36	-0,04	-0,98	-0,07

\*p < 0,05.

DD: distancia dispositivo-margen gingival libre; IG: índice gingival; IP: índice de placa; PMA: índice papilar-marginal-adherida; PS: profundidad de sondaje; \*\*RV: recesión gingival.

existe ausencia total de inflamación y exposición coronal para culminar los procedimientos de restauración oral.

Con la apreciación anterior, resulta interesante la comparación con otros estudios. Especialmente a los 6 meses, cuando existe ausencia de inflamación y sangramiento al sondaje, resultado similar a los obtenidos por el doctor Smith, en donde concluye que la cirugía de ACC reduce los sitios con sangramiento al sondaje y la ausencia de saco periodontal en un período de 6 meses<sup>23</sup>.

Con respecto a la presencia de recesión posterior a la cirugía Hempton<sup>3</sup>, recomienda que el inicio del tratamiento protésico definitivo debe ser posterior a los 3 meses, ya que el margen gingival libre requiere un mínimo de 3 meses para establecer su posición vertical final. El doctor Fletcher<sup>24</sup>, por otro lado, recomienda que en áreas dentales estéticamente críticas, las recesiones deben ser observadas estrechamente en el período de cicatrización después de la cirugía ACC, tomando todos los resguardos necesarios para que sea eliminada la cantidad precisa de hueso, exponiendo la cantidad de tejido dentario necesaria, teniendo presente la migración apical del margen gingival libre que se va a producir desde el momento de la cirugía, en especial cuando se planifiquen reconstrucciones protésicas.

Es importante mencionar, que tanto los dientes TT como AD presentaron un código  $\geq$  I en la clasificación de Miller, manteniéndose a lo largo del estudio, por lo tanto, en los pacientes no se generó una recesión más grave.

Otro punto importante es el factor tiempo que influye significativamente en todas las mediciones realizadas; hay evidencia matemática de cambios morfológicos en el periodonto tratado; dicha evidencia se manifiesta clínicamente durante todo el proceso de cicatrización.

El análisis de comparaciones múltiples analizado hasta el sexto mes muestra significancia estadística en el IG desde el segundo mes, debido al proceso normal de reparación del periodonto, evidenciando una disminución de la inflama-

ción desde el segundo mes y alcanzando salud periodontal clínica al tercero; valores muy similares presenta el índice PMA, ya que manifiesta cambios biológicos regidos por el proceso normal de cicatrización del periodonto y son evidenciados en el análisis estadístico. El índice periodontal manifiesta significancia estadística al sexto mes, pero clínicamente se pudieron evidenciar valores aceptables desde el tercer mes tras la cirugía.

## Conclusión

La evolución clínica de los tejidos periodontales posterior a la cirugía de ACC demostró que a los 3 meses existe ausencia de inflamación gingival, y en todos los casos se produjo retracción gingival de la encía comparada con los datos iniciales, consideración que debe tenerse presente en el momento de la rehabilitación final del diente. Además, se sugieren futuras investigaciones por más tiempo, efectuando evaluaciones a los 9 y 12 meses, cuando los tejidos han completado su etapa de remodelado y donde se consideren, además de los parámetros clínicos de salud periodontal, el biotipo periodontal de cada paciente y el tipo de provisionalización que es fundamental para el éxito de este tipo de procedimientos.

## Conflicto de intereses

Los autores declaran que no tienen ningún conflicto de intereses en relación con los resultados publicados.

## Agradecimientos

Esta investigación está basada en una tesis realizada como requerimiento para la obtención del grado académico de

Licenciado en Odontología de la Universidad Austral de Chile, julio de 2013. Nuestros agradecimientos por haber facilitado la ayuda para realizar la investigación a la Dirección de la Escuela de Odontología de la Universidad Austral de Chile, a la Dirección del Instituto de Odontostomatología, a la enfermera encargada del pabellón de periodoncia y al personal paramédico-dental del pabellón.

## Bibliografía

- Smukler H, Chaibi M. Periodontal and dental considerations in clinical crown extension: a rational basis for treatment. *Int J Periodontics Restorative Dent.* 1997;17:465-77.
- Pontoriero R, Carnevale G. Surgical crown lengthening: a 12 month clinical wound healing study. *J Periodontol.* 2001;72:841-8.
- Hempton TJ, Dominici JT. Contemporary crown-lengthening therapy: a review. *J Am Dent Assoc.* 2010;141:647-55.
- Broadbent JM, Williams KB, Thomson WM, Williams SM. Dental restorations: a risk factor for periodontal attachment loss? *J Clin Periodontol.* 2006;33:803-10.
- Oakley E, Rhyu IC, Karatzas S, Gandini-Santiago L, Nevins M, Caton J. Formation of the biologic width following crown lengthening in nonhuman primates. *Int J Periodontics Restorative Dent.* 1999;19:529-41.
- Padbury A Jr, Eber R, Wang HL. Interactions between the gingiva and the margin of restorations. *J Clin Periodontol.* 2003;30:379-85.
- Herrero F, Scott JB, Maropis PS, Yukna RA. Clinical comparison of desired versus actual amount of surgical crown lengthening. *J Periodontol.* 1995;66:568-71.
- Gargiulo AW, Wentz FM, Orban B. Dimensions and relations of the dentogingival junction in humans. *J Periodontol.* 1961;32:261-7.
- Parma-Benfenati S, Fugazzotto P, Ruben MP. The effect of restorative margins on the postsurgical development and nature of the periodontium. Part I. *Int J Periodontics Restorative Dent.* 1985;5:30-51.
- Brunsvold MA, Lane JJ. The prevalence of overhanging dental restorations and their relationship to periodontal disease. *J Clin Periodontol.* 1990;17:67-72.
- Paolantonio M, D'Ercole S, Perinetti G, Tripodi D, Catamo G, Serra E, et al. Clinical and microbiological effects of different restorative materials on the periodontal tissues adjacent to subgingival class V restorations: 1 year results. *J Clin Periodontol.* 2004;31:200-7.
- Schätzle M, Lang NP, Ånerud Å, Boysen H, Bürgin W, Løe H. The influence of margins of restorations on the periodontal tissues over 26 years. *J Clin Periodontol.* 2000;27:57-64.
- Deas DE, Moritz AJ, McDonnell HT, Powell CA, Mealey BL. Osseous surgery for crown lengthening: a 6 month clinical study. *J Periodontol.* 2004;75:1288-94.
- Planciunas L, Puriene A, Mackeviciene G. Surgical lengthening of the clinical tooth crown. *Stomatologija.* 2006;8:88-95.
- Kolhatkar S, Mason SA, Janic A, Bhola M, Haque S, Winkler JR. Surgical crown lengthening in a population with human immunodeficiency virus: a retrospective analysis. *J Periodontol.* 2012;83:344-53.
- Lanning SK, Waldrop TC, Gunsolley JC, Maynard JG. Surgical crown lengthening: evaluation of the biological width. *J Periodontol.* 2003;74:468-74.
- Løe H, Silness J. Periodontal disease in pregnancy. I. Prevalence and severity. *Acta Odontol Scand.* 1963;21:533-51.
- Schour I, Massler M. Gingival disease in postwar Italy (1945) prevalence of gingivitis in various age groups. *J Am Dent Assoc.* 1947;35:475-82.
- Silness J, Løe H. Periodontal disease in pregnancy .II. Correlation between oral hygiene and periodontal condition. *Acta Odontol Scand.* 1964;22:121-35.
- Miller PD Jr. A classification of marginal tissue recession. *Int J Periodontics Restorative Dent.* 1985;5:8-13.
- Hallmon WW, Harrel SK. Occlusal analysis, diagnosis and management in the practice of periodontics. *Periodontol 2000.* 2004;34:151-64.
- Cohen E. Furcations. Atlas of cosmetic and reconstructive periodontal surgery. En: Cohen E, editor. Boston, USA: Editorial Lea & Febiger; 1989. p. 369-402.
- Smith DH, Ammons WF Jr, Van Belle G. A longitudinal study of periodontal status comparing osseous recontouring with flap curettage. *J Periodontol.* 1980;51:367-75.
- Fletcher P. Biologic rationale of esthetic crown lengthening using innovative proportion gauges. *Int J Periodontics Restorative Dent.* 2011;31:523-32.