

Interpretación de radiografías

Dirk Schulze, Priv.-Doz. Dr. med. dent.

(*Quintessenz*. 2009;60(11):1343-4)

Caso 641, hombre, 11 años

Granuloma de células gigantes en la mandíbula

El paciente fue remitido a nuestro centro para el estudio de una alteración en el sector anteroinferior. En la radiografía panorámica se observa una alteración ovalada de densidad de tejido blando que reabsorbe casi totalmente el diente 32 y parcialmente el diente 41 (fig. 1).

En la reconstrucción multiplanar libre de la tomografía volumétrica digital dental obtenida posteriormente y a diferencia de la radiografía panorámica se aprecian todavía fragmentos de la raíz del diente 32 (fig. 2).

La masa hipodensa tiene un diámetro de aproximadamente 1,5 cm. Además de la reabsorción de sustancias duras dentarias, se observan también reabsorciones óseas (figs. 3 y 4).

El examen histopatológico de una muestra de biopsia reveló la existencia de un granuloma de células gigantes. Esta masa forma parte de las lesiones gigantocelulares y se localiza preferentemente en la mandíbula. La implicación de los dientes en el proceso conlleva muchas veces su reabsorción. Esto facilita el diagnóstico diferencial con lesiones quísticas en las que las reabsorciones dentales son relativamente raras.

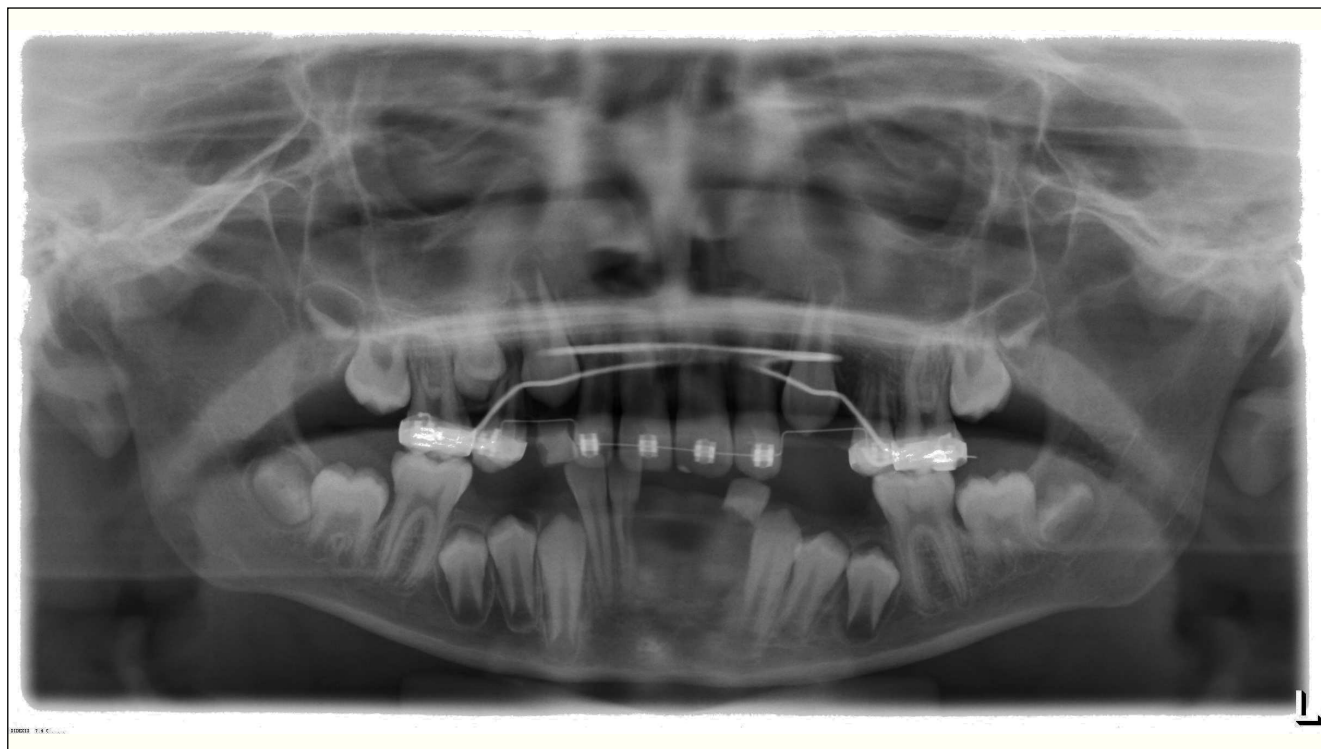


Figura 1. Radiografía panorámica.

Correspondencia: Dirk Schulze.
Clínica Universitaria de Odontología, Medicina Oral y Maxilofacial. Sección de Radiología.
Hugstetter Straße 55, 79106 Friburgo de Brisgovia, Alemania.
Correo electrónico: dirk.schulze@uniklinik-freiburg.de

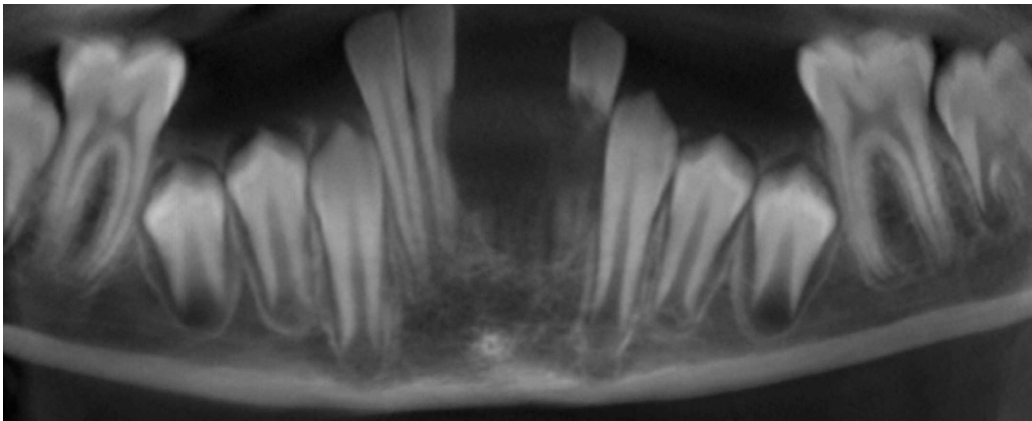


Figura 2. Tomografía volumétrica digital dental: reconstrucción panorámica.

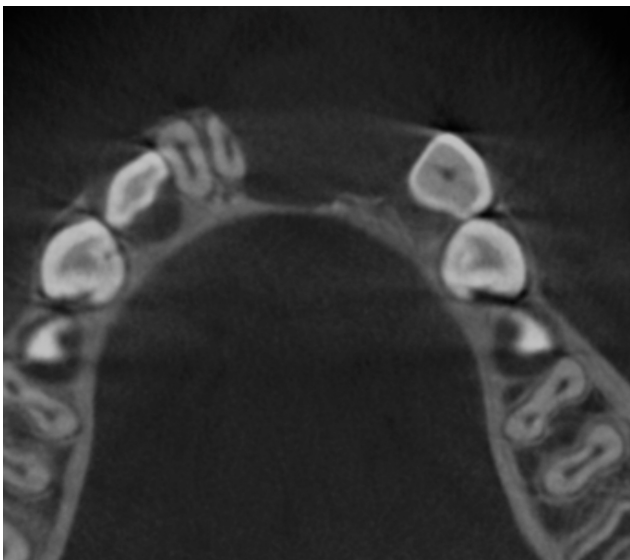


Figura 3. Tomografía volumétrica digital dental: plano axial.

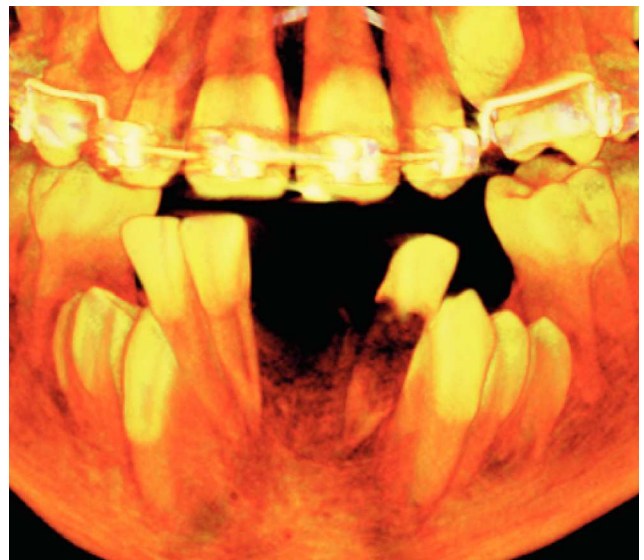


Figura 4. Tomografía volumétrica digital dental: reconstrucción 3D (técnica de representación volumétrica).