

# SÍNDROMES DE ATRAPAMIENTO NERVIOSO EN EL PIE: TÚNEL TARSIANO, TÚNEL TARSIANO ANTERIOR Y ATRAPAMIENTO DEL NERVIJO DE BAXTER

SÍNDROMES DE ATRAPAMIENTO NERVIOSO  
EN EL PIE: TÚNEL TARSIANO, TÚNEL  
TARSIANO ANTERIOR Y ATRAPAMIENTO  
DEL NERVIJO DE BAXTER

Salvador J. Guerrero Olmedo<sup>1</sup>, Manuel Coheña-Jiménez<sup>2</sup>, Pedro Montaña Jiménez<sup>2</sup>,  
Javier Perea Ramírez<sup>1</sup>, Nerea Alfonso Garcés<sup>1</sup>.

1. Grado en Podología. Universidad de Sevilla.

2. Doctor en Podología. Profesor del Departamento de Podología. Universidad de Sevilla.

## CORRESPONDENCIA

Manuel Coheña-Jiménez  
C/ Avicena, s/n. 41003 Sevilla  
E-mail: mcoheña@us.es

## RESUMEN

Los síndromes de atrapamiento nervioso conforman un conjunto de patologías que cada vez se observan con mayor frecuencia en la práctica clínica, por lo que es de gran importancia conocer su abordaje. Un síndrome de atrapamiento nervioso es el conjunto de signos y síntomas que se producen cuando una rama nerviosa es comprimida por alguna estructura anatómicas, con una etiología muy variada.

La clínica principal de todos ellos es dolor y parestesias en la localización del tejido nervioso. Para su diagnóstico disponemos de diversas maniobras y test diagnósticos, además de pruebas complementarias como la RNM y las pruebas electrofisiológicas para la confirmación del síndrome. Existen distintas vías de tratamiento que utilizaremos según las características del paciente, el trayecto nervioso afectado y la evolución del cuadro. En general, se utilizara un tratamiento conservador, como el farmacológico o médico, el ortopodológico o físico entre otros. Y emplearemos el tratamiento quirúrgico en los casos con lesiones ocupantes de espacio o cuando el tratamiento invasivo no ha resultado eficaz.

## PALABRAS CLAVE

Nervio, atrapamiento nervioso, túnel tarsiano, nervio de Baxter.

## ABSTRACT

Nerve entrapment syndromes are a set of pathologies that are more and more observed in clinical practice, so it is very important to know its approach. Nerve entrapment syndrome is the set of signs and symptoms that occur when a nerve branch is compressed by any anatomical structure with a varied etiology.

The main sign of all of them is pain and numbness in the location of the nerve tissue. We have various maneuvers and diagnostic tests for diagnosis, as well as complementary tests such as MRI and electrophysiological testing for confirmation of the syndrome. We have several means of treatment to solve it depending on the characteristics of the patient, the nervous journey that is affected and the evolution of the symptoms. Conservative treatments, such as the medical or pharmacological, physical or orthopodologic, are generally more common. Surgical treatment is used in cases with space-occupying lesions or in situations where the treatment does not work noninvasive.

## KEY WORDS

Nerve, nerve entrapment, tarsal tunnel, Baxter's nerve.

## INTRODUCCIÓN

“Un atrapamiento nervioso es un tipo de mono-neuropatía caracterizado por una lesión nerviosa y debilidad o atrofia muscular. Los nervios que pasan

sobre prominencias rígidas o atraviesan estrechos canales óseos o aponeuróticos son especialmente propensos al atrapamiento. Los signos comunes de este proceso son dolor y debilidad muscular”. Por lo tanto, los síndromes de atrapamiento nervioso son aquel complejo de signos y síntomas provocados por

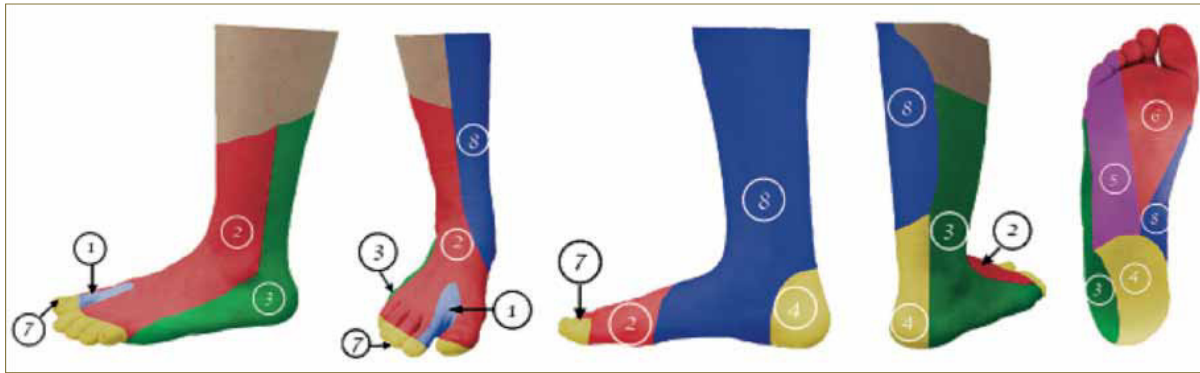


Imagen 1. Fuente propia. Inervación territorial del pie.

1. N. Peroneo profundo 2. N. Peroneo Superficial 3. N. Sural 4. N. Tibial Posterior 5. N. Plantar Lateral 6. N. Plantar Medial 7. Región dorsal de la zona periungueal inervada por ramas plantares del nervio tibial posterior 8. N. Safeno.

una causa común, en este caso afectación nerviosa, para presentar el cuadro clínico de una enfermedad o anomalía hereditaria.

El atrapamiento puede producirse a lo largo de todo el trayecto nervioso, aunque normalmente se da en los espacios estrechos, canales o desfiladeros anatómicos, por los que el nervio debe discurrir y donde es más factible la lesión traumática. Los nervios, acompañados o no de otras estructuras, sufren en dichas zonas una compresión mecánica por elementos externos o internos que puede dar lugar a lesiones de diferentes grados y por tanto a semiologías de un tipo u otro. Las dimensiones y morfología de las estructuras por las que discurre el nervio, así como la actividad del músculo, hacen que se pueda desencadenar por diversos movimientos o posturas<sup>2</sup>. El pie es una estructura con numerosas terminaciones nerviosas, procedentes del plexo lumbo-sacro<sup>3</sup>. (Imagen 1).

Existen numerosos síndromes de atrapamiento nervioso en el pie. A continuación, se clasifican desde proximal a distal, explicando brevemente su historia y definición, realizando de cada uno de ellos un análisis sobre la región anatómica donde sucede el atrapamiento, las causas que pueden producirlo, así como las manifestaciones clínicas que presentan, las cuales nos ayudarán a realizar el diagnóstico. Por último detallaremos los diferentes tratamientos de los que disponemos para resolver dicha patología.

## SÍNDROME DEL TÚNEL TARSIANO

En 1969 Keck lo describió como síndrome por compresión del nervio tibial posterior por el ligamento anular interno<sup>4-6,11-12,14</sup>. El síndrome del túnel tarsiano se trata de una neuropatía de compresión del nervio tibial posterior al descender de la pierna al pie, en el canal tibio-astragalino-calcáneo debido a un engrosamiento del ligamento anular interno junto con los músculos que incurren en dicho canal (Tibial posterior, flexor común de los dedos y flexor propio del primero).

Existen varias causas: intrínsecas o extrínsecas. Como causas intrínsecas se encuentran: Osteofitos, retináculo hipertrófico, tendinitis, tenosinovitis de los flexores, varicosidades, tumores, hemorragia secundaria a un traumatismo, insuficiencia arterial y enfermedades sistémicas. Las causas extrínsecas incluyen: traumatismo directo, zapato que comprima el pie, alteraciones biomecánicas, edema generalizado de la extremidad inferior debido al embarazo<sup>4-6</sup>.

La sintomatología principal es el dolor, principalmente a nivel plantar, debido a parestesia en forma de entumecimientos, hormigueos, quemazón o picores, que se encuentran en un 25% de forma ascendente (fenómeno de Valleix). Los signos motores excepcionales son paresias en diferentes músculos, como el abductor del primer dedo y el abductor del 5º dedo del pie<sup>4-5, 8-10,12-14</sup>. La sintomatología puede aumentar al realizar actividades durante un tiempo prolongado como puede ser estar sentado o caminar. Se encuentra una mejoría al elevar el miembro inferior<sup>4, 6, 8-10,13</sup> y descansar tras realizar mucha actividad. La evolución clínica<sup>10</sup> del cuadro se puede clasificar en 4 fases:

1. Solo encontramos los síntomas del paciente y puede existir o no signo de Tinel.
2. Pérdida sensorial.
3. Debilidad de los músculos y fase 4. Atrofia muscular.

El diagnóstico de esta patología es fundamentalmente clínico, presentándose la mayoría de los casos de manera unilateral. En la exploración se puede encontrar dolor plantar tipo quemazón a lo largo del recorrido nervioso que se manifiesta por la noche y al caminar, para reproducir los síntomas usaremos una maniobra de dorsiflexión-eversión. Se usan diferentes exámenes nerviosos para valorar tanto la sensibilidad como afectación motora. Sin embargo, la prueba clínica más importante es el Signo de Tinel, que consiste en la reproducción de la sensación dolorosa realizando una percusión sobre el recorrido nervioso. Dicho test se realiza golpeando detrás del maléolo interno (Imagen 2), si el test es positivo, el paciente percibe una sensación eléctrica que recorre todo el trayecto nervioso, llegando hasta el ALI, planta del pie, incluyendo el talón a nivel distal, y no pasando de la rodilla en la porción proximal.



Imagen 2. Fuente propia. Exploración del signo de Tinel.

Existen varias pruebas complementarias según el diagnóstico de sospecha: radiografía, TAC, RNM, Ecografía, electromiografía y pruebas de conducción nerviosa como pruebas más importantes. Además se debe realizar un correcto diagnóstico diferencial<sup>5, 8, 14</sup> con otras patologías como por ejemplo neuroma interdigital, lesión del disco intervertebral, fascitis plantar, etc.

Los tratamientos para la resolución del síndrome son variados, diferenciando un modo conservador, incluida la terapia farmacológica a través de AINEs, fármacos anticonvulsivos, antidepresivos, ISRS y en ocasiones opiáceos. Se ha demostrado también que 100mg de vitaminas B1, B6, B12 cada 12h contribuye a la disminución de los síntomas. Como tratamiento Ortopodológico se utiliza una órtesis plantar en la cual pretendemos conseguir una disminución de la caída del ALI, para ello en su realizaremos un sostén del arco interno produciendo una disminución de la elongación de las estructuras anatómicas que discurren por el túnel tarsiano. Además podremos usar la infiltración de corticoides, fisioterapia y el tratamiento físico. El tratamiento quirúrgico<sup>5, 7-8, 13-14</sup> solo se realizará si hay fracaso en el tratamiento conservador o en los casos que presente alguna compresión debido a una tumoración.

## SÍNDROME DEL TÚNEL TARSIANO ANTERIOR

En 1968 Marinacci, describe el atrapamiento del nervio peroneo profundo bajo el retináculo de los extensores inferior (Imagen 3) La compresión del nervio se encuentra también por debajo de la zona superior del retináculo, por donde cruza el tendón del extensor largo del primer dedo o bajo el tendón del extensor corto del primer dedo. Se produce en esta zona porque se trata de una localización muy desprotegida y es susceptible de recibir traumatismos o factores irritantes<sup>4-5, 13-16, 20-22</sup>.

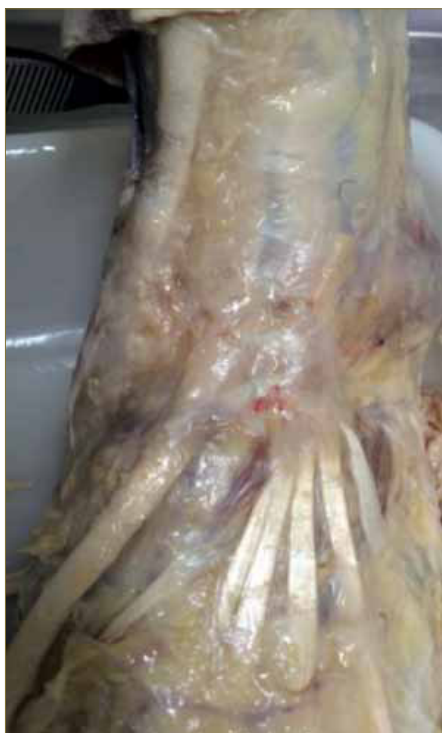

Imagen 3. Fuente propia. Diseción anatómica de la zona habitual del síndrome del túnel tarsiano anterior.

Como factores etiológicos están el zapato de tacón alto, lesiones ocupantes de espacio como serían patologías tumorales, traumatismos directos o repetidos, pie cavo, acciones continuadas de agacharse y flexionarse hacia delante (plantar flores o rezo islámico). Biomecánicamente, se encuentra descrita la supinación subastragalina como compensación del un antepie valgo con un primer metatarsiano plantar flexionado.

El paciente refiere un dolor ardiente en el dorso del pie que se irradia hacia el primer espacio interdigital. Presentan también calambres por el recorrido nervioso acompañado de parestesias o entumecimiento en el dorso del pie y en el primer espacio intermetatarsal e interdigital. En su evolución puede llegar a producir atrofia o debilidad del músculo extensor largo del primer dedo y el extensor corto de los dedos. El paciente indica que "se le cae el pie" y cansancio a la deambulación. La sintomatología se agrava con el ejercicio y ciertos movimientos como la flexión plantar de tobillo y dorsiflexión de los dedos, aliviándose la sintomatología manteniendo la posición del pie en eversión<sup>4-5, 13-22</sup>.

Para realizar un correcto diagnóstico de la patología se debe realizar una serie de exploraciones a nivel clínico apoyado con pruebas complementarias. Durante la exploración se realiza una maniobra de flexión plantar e inversión para reproducir el cuadro. Al infiltrar una pequeña dosis de anestésico o corticoides en la zona produciremos una disminución de la sintomatología que nos ayudara al diagnóstico. Del mismo modo se simulará el signo de Tinel, el cual se realiza en la zona del extensor común de los dedos, si el paciente al percudir sobre la zona percibe una descarga eléctrica de recorrido, el signo de Tinel será positivo.

Existen numerosas pruebas complementarias para realizar un diagnóstico correcto: radiografía, la RNM, la Ecografía y la electromiografía y pruebas de conducción nerviosa como pruebas más importantes. Es importante realizar un diagnóstico diferencial con ciertas patologías como serían un síndrome compartimental previo, artritis de tobillo, polineuropatía diabética, gota, enfermedad vascular periférica<sup>5, 13-17, 21-22</sup>.

El tratamiento tendrá como objetivo eliminar la posible alteración irritante del nervio. El tratamiento conservador mediante fármacos como AINEs, antidepresivos tricíclicos, antiepilépticos, suplementos vitamínicos de B1, B6, B12, cremas analgésicas o parches o incluso la inmovilización si el cuadro de dolor es agudo o persiste a pesar del tratamiento. A nivel ortopodológico: órtesis de tobillo y plantares que equilibren el pie en estática y dinámica, con un apoyo de ALI y ALE, evitando que el pie pueda tener momentos de inestabilidad y con ello la producción de esguinces. La posibilidad de utilizar infiltración de corticoides, ejercicios de fisioterapia para fortalecer la zona del tobillo, físico, osteopático y actuaciones a nivel del calzado como sería la utilización de un zapato cómodo aflojando los cordones o saltar un ojal en caso de ser esta la causa o usando una amortiguación en la lengüeta. El tratamiento quirúrgico<sup>4, 5, 13-14, 16-17, 19, 21-22</sup> es útil si fracasa el conservador. También existen casos donde se ha logrado una resolución de la patología a través de una intervención endoscópica.

## ATRAPAMIENTO DEL NERVIJO DE BAXTER

Baxter en 1984 fue el primero en describir esta patología, pudiendo ser comprimida la primera rama del nervio plantar lateral en la parte interna del talón<sup>4, 5, 23, 25-27, 31</sup>. Esta rama nace como la primera rama del nervio plantar lateral, dando inervación principalmente al abductor del quinto dedo, además del músculo flexor corto de los dedos y el cuadrado plantar<sup>22, 26</sup>.

El nervio puede estar atrapado en todo el recorrido nervioso, siendo entre el abductor del primer dedo y la tuberosidad medial del calcáneo su localización más frecuente. Sus causas más comunes son: El espolón calcáneo o pronación excesiva de retropie. Del mismo modo hay que descartar otras causas etiológicas como la fascitis plantar (en controversia por poder tratarse de un cuadro combinado), lesiones ocupantes de espacio, tendinosis del tendón de Aquiles, microtraumatismos de repetición, disfunción del tibial posterior, fracturas de calcáneo, hipertrofia del abductor del primer dedo, músculos accesorios<sup>4, 14, 22-23, 25, 27, 29</sup>.

Este proceso patológico puede aparecer cuando el paciente presente los siguientes síntomas, un dolor mantenido de carácter eléctrico, ardiente y punzante del talón, que se irradia tanto a nivel proximal, distal o lateral, pudiéndose acompañar de entumecimiento del talón a nivel plantar, siendo este mayor con la actividad física y en mayor medida por la mañana. Un signo patognomónico según Baxter y Pfeffer es el dolor entre el músculo cuadrado plantar y el abductor del primer dedo, es decir, a lo largo del recorrido nervioso, que produce una irradiación hacia el talón y tobillo<sup>13-14, 22-23, 27, 31</sup>.

El diagnóstico es primordialmente clínico, a través de una exhaustiva exploración física y un buen diagnóstico diferencial con otras patologías. Una exploración exhaustiva realizando diferentes maniobras, como la palpación en el origen del abductor o en la tuberosidad medial del calcáneo para reproducir los síntomas, así como de la fascia plantar para ver una posible asociación con una fascitis plantar, además se realizará una compresión en el talón a nivel lateral y plantar para ver si refiere dolor (Imagen 4). Se valorará la presencia de pronación del retropie, presente en exceso en los casos de atrapamiento.

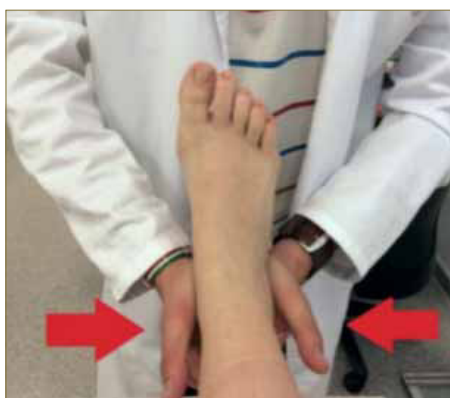

Imagen 4. Fuente propia. Valoración del dolor a través de la compresión del talón.

Se realizará un examen motor pidiendo al paciente que separe el quinto dedo del pie (imagen 5), dicha capacidad no la posee todo el mundo pero puede ayudar a realizar el diagnóstico si refiere que antes si

era posible o si es capaz de reproducirlo en el miembro contralateral. En algunos casos se han descrito insuficiencia de la flexión plantar de los dedos. El signo de Tinel: Suele ser negativo en esta patología, en este cuadro se utiliza la maniobra de Phalen para reproducir el cuadro, realizando una flexión plantar y una inversión. Como pruebas complementarias están la radiografía, TAC, RNM, ecografía, electromiografía y pruebas de conducción sensorial. Por último es preciso realizar un buen diagnóstico diferencial<sup>5, 13-14, 23, 25, 28</sup> con los diferentes tipos de talalgias.

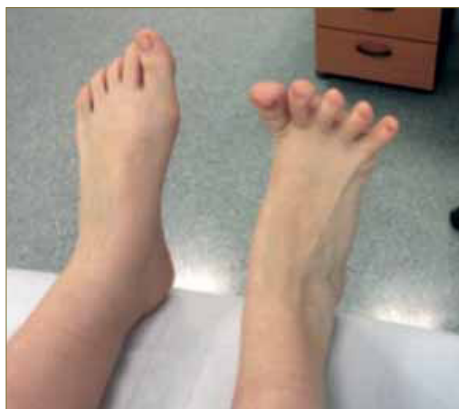

Imagen 5. Fuente propia. Examen motor para valorar la capacidad motora del abductor del quinto dedo

El tratamiento debe abordarse desde un punto de vista conservador y si fracasa realizar un abordaje quirúrgico. Como tratamiento conservador está el farmacológico y el ortopodológico, fundamental, con órtesis plantares que controlen la pronación excesiva de retropie, con un soporte del ALI, además se puede realizar una modificación de la horma del zapato o utilización de taloneras. La utilización de prótesis nocturnas también presenta un buen resultado. También se pueden indicar las infiltraciones de corticoides, fisioterapia, y tratamiento osteopático. Los pacientes que presenten un cuadro combinado con fascitis responden mejor a este tratamiento conservador, en caso de pasar unos 6-12 meses y no responder, se procede a una infiltración de corticoides y anestésico con una doble función terapéutica y diagnóstica. Al tratarse de una patología que cursa con dolor de talón, se ha descrito un algoritmo terapéutico para el tratamiento<sup>4, 5, 13, 22, 24, 25, 27-30</sup> del mismo y que debemos de tener en cuenta y seguirlo (imagen 6).

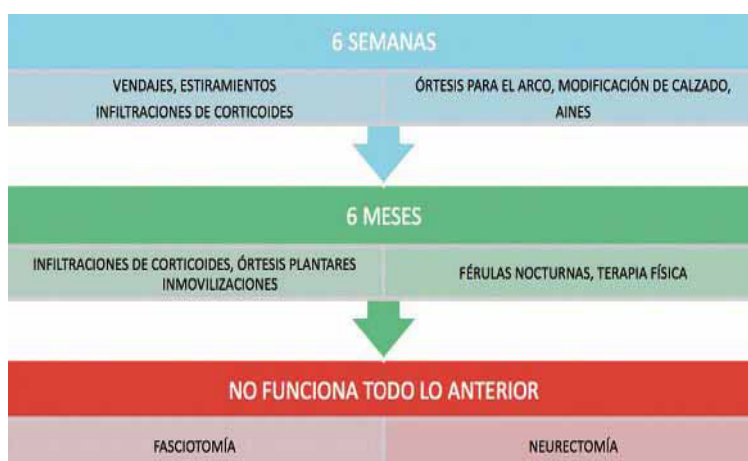

Imagen 6. Tratamiento del dolor plantar<sup>30</sup>.

## CONCLUSIONES

Los síndromes de atrapamiento nervioso son un cuadro de signos y síntomas provocados por la compresión sobre un nervio, de etiología muy variada que se ve condicionada por factores tanto internos como externos. Cada uno de los cuadros requieren la reali-

zación de una historia clínica detallada y exploración manual exhaustiva con sus maniobras correspondientes. Para la confirmación de un diagnóstico existen varias pruebas complementarias, entre las que destacan la resonancia nuclear magnética y los ultrasonidos. El tratamiento de primera elección debe de ser siempre el conservador, excepto en algunos casos, que será de tratamiento quirúrgico inmediato.

## BIBLIOGRAFÍA

1. Mosby. Diccionario Mosby de medicina y ciencias de la salud. Madrid: Harcourt Brace; 1998: 105
2. Sánchez I et al. Manual SERMEF de Rehabilitación y Medicina física. Madrid: Panamericana; 2006: 309
3. Schünke M, Schulte E, Schumacher U. Texto y Atlas de Anatomía. Anatomía General y Aparato Locomotor. Madrid: Panamericana; 2011
4. Izquierdo JO. Podología Quirúrgica. Madrid: Elsevier; 2006: 255-263
5. Ricard F, Munuera PV, Oliva A, Rodríguez C. Medicina osteopática miembro inferior. Pie y tobillo. Madrid: Escuela de Osteopatía de Madrid; 2012: 821-848
6. Ahmad M, Tsang K, Mackenney PJ, Adedapo AO. Tarsal tunne
7. Pacheco FJ, Lago A, Gago B. Patologías frecuentes en el pie y tobillo. FMC. 2012;19(10):583-92
8. Núñez-Samper M, Llanos LF. Biomecánica, medicina y cirugía del pie. Barcelona: Masson; 1997: 374-377
9. Serra J. Chapter 36 Painful entrapment disorders. Handb Clin Neurol, [On-line]. [Consultado: 12 de Marzo de 2015]. Disponible en: <http://www.sciencedirect.com/science/article/pii/S0072975206800400>
10. O SJ. Neuropathies of the foot. Clinical Neurophysiology. 2007; 118: 954–980
11. Vega J, Golano P, Martínez M, Perez-Carro L, de Prado M. Neuropatías compresivas de tobillo y pie. Bases anatómicas. Ortho-tips. 2006; 2 (4): 305-20
12. Batra N. Toma de Decisiones en el Tratamiento del Dolor, [On-line]. [Consultado: 11 de Marzo de 2015]. Disponible en: <http://www.sciencedirect.com/science/article/pii/B9788480862318500782>
13. Fabre T, Mouton A, Durandeu A. Compresiones nerviosas del tobillo y del pie. EMC. 2007; 9 (3): 1-12
14. Coughlin MJ, Mann RA, Saltzman CL. Pie y Tobillo. Madrid: Panamericana; 2007:551-571
15. Waldman SD. Atlas diagnóstico del dolor [On-line]. [Consultado: 15 de Marzo de 2015]. Disponible en: <http://www.sciencedirect.com/science/article/pii/B9788481749380501877>
16. Tennant JN, Rungprai C, Phisitkul P. Bilateral anterior tarsal tunnel syndrome variant secondary to extensor hallucis brevis muscle hypertrophy in a ballet dancer: a case report. Foot Ankle Surg. 2014; 20 (4): 56-8
17. Lui TH. Endoscopic anterior tarsal tunnel release: a case report. J Foot Ankle Surg. 2014; 53 (2): 186-8
18. Erdil M, Ozkan K, Ozkan FU, Bilsel K, Turkmen I, Senol S, et al. A rare cause of deep peroneal nerve palsy due to compression of synovial cyst - Case report. Int J Surg Case Rep. 2013; 4 (5): 515-7
19. Ng JM, Rosenberg ZS, Bencardino JT, Restrepo-Velez Z, Ciavarra GA, Adler RS. US and MR imaging of the extensor compartment of the ankle. Radiographics. 2013; 33(7):2047-64
20. Logullo F, Ganino C, Lupidi F, Peruzzi C, Di Bella P, Provinciali L. Anterior tarsal tunnel syndrome: a misunderstood and a misleading entrapment neuropathy. Neurol Sci. 2014; 35(5):773-5
21. Bernbach MR. Anterior Tarsal Tunnel Syndrome. [On-line]. [Consultado: 16 de Marzo de 2015]. Disponible en: [http://www.podiatryinstitute.com/pdfs/Update\\_Index.pdf](http://www.podiatryinstitute.com/pdfs/Update_Index.pdf)
22. Baxter D. Compressive neuropathies of the foot and ankle. Operative-techniques in sports medicine; 1994:18-23
23. Parda-Fernández JM, Rodríguez-Vázquez M. Metatarsalgias y neuropatías del pie. Diagnóstico diferencial. Rev Neurol. 2011; 52 (1): 37-44
24. Davis PF, Severud E, Baxter DE. Painful heel syndrome: results of nonoperative treatment. Foot Ankle Int. 1994; 15(10):531-5.
25. Alshami AM, Souvlis T, Coppieters MW. A review of plantar heel pain of neural origin: Differential diagnosis and management. Manual Therapy 13. 2008: 103–111
26. Dirim B, Resnick D, Özener NK. Bilateral Baxter's neuropathy secondary to plantar fasciitis. Med Sci Monit. 2010; 16(4): 50-53
27. Cione JA, Cozzarelli J, Jay C. A Retrospective Study of Radiofrequency Thermal Lesioning for the Treatment of Neuritis of the Medial Calcaneal Nerve and Its Terminal Branches in Chronic Heel Pain. The Journal of Foot & Ankle Surgery. 2009; 48 (2): 142-7
28. Hendrix C, Peter G, Garbalosa JC, Blume P, DosRemedios E. Entrapment Neuropathy: The Etiology of Intractable Chronic Heel Pain Syndrome. The Journal of Foot & Ankle Surgery. 1998; 37 (4): 273-9
29. Chundru U, Liebeskind A, Seidelmann F, Fogel J, Franklin P, Beltran J. Plantar fasciitis and calcaneal spur formation are associated with abductor digiti minimi atrophy on MRI of the foot. Skeletal Radiol. 2008; 37:505–10
30. Thomas JL et al. The Journal of Foot & Ankle Surgery. 2010; 49: 1–19
31. Baxter DE, Pfeiffer GB. Treatment of chronic heel pain by surgical release of the first branch of the lateral plantar nerve. Clin Orthop Relat Res. 1992; (279): 229-36
32. Sarrafians K, Keliklar A. Sarrafian's Anatomy of the foot and ankle: descriptive, topographic, functional. Philadelphia: Lippincott Williams & Wilkins; 2011