

SÍNDROME COMPARTIMENTAL Y SÍNDROME DE SUDECK SECUNDARIO A FRACTURA DE TALÓN. COMPENSACIONES ORTOPODOLÓGICAS EN UN CASO CLÍNICO

Dra. Raquel García De La Peña¹, Dr. Salomón Benhamú Benhamú², Encarnación Cortés Jerónimo³, Dr. Gabriel Gijón Noguerón⁴.

1. Asistente Honorario del Departamento de Podología de la Universidad de Sevilla.
2. Profesor del Departamento de Podología de la Universidad de Sevilla.
3. Diplomada en Podología.
4. Profesor del Departamento de Enfermería y Podología de la Universidad de Málaga.

CORRESPONDENCIA

Raquel García de la Peña
Centro Docente de Fisioterapia y
Podología. Universidad de Sevilla.
C/ Avicena S/n Sevilla

SÍNDROME COMPARTIMENTAL
Y SÍNDROME DE SUDECK SECUNDARIO
A FRACTURA DE TALÓN. COMPENSACIONES
ORTOPODOLÓGICAS EN UN CASO CLÍNICO

RESUMEN

El presente artículo trata sobre las compensaciones ortopodológicas realizadas en un caso clínico (hombre de 42 años de edad) donde confluyen secuelas secundarias a una fractura de calcáneo, complicadas con un síndrome compartimental y con un síndrome de Sudeck (distrofia simpático refleja). El síndrome compartimental se manifiesta mediante la aparición de palidez, dolor, presión, palidez, parálisis y/o ausencia de pulsos. El síndrome de Sudeck, por la alteración del sistema simpático, se caracteriza principalmente por el dolor, la limitación funcional y el cambio de coloración de la piel.

Describimos el tratamiento ortopodológico instaurado en el caso, mediante soportes plantares termoconformados con objeto de dotar mayor estabilidad y amortiguación subtalar, así como el proceso de confección de la ortesis de silicona para tratar la intensa estabilización flexora desarrollada como mecanismo de compensación digital.

PALABRAS CLAVE

Síndrome compartimental, Síndrome de Sudeck, Distrofia simpático refleja.

ABSTRACT

This article is about the compensation orthopedic carried out in a clinical case (man of 42 years of age) where confluent secondary sequelae to a calcaneus fracture, complicated with a compartment syndrome and with a syndrome of Sudeck (dystrophia sympathica). Compartment syndrome is significantly by the appearance of paleness, pain, pressure, paleness, paralysis and/or absence of pulses. The syndrome of Sudeck, by an alteration of the sympathetic system, it is mainly characterized by pain, functional limitations and the discoloration of the skin. We describe the treatment orthopedic established in the case, using brackets thermoconformed plantar in order to provide greater stability and cushioning subtalar, as well as the process of the clothing of the orthoses silicone to treat intense flexor stabilization mechanism developed as digital compensation.

KEY WORDS

Compartment syndrome, Sudeck Syndrome, Dystrophia sympathica.

INTRODUCCIÓN

Las fracturas producidas por un traumatismo severo conllevan un proceso fisiológico de recuperación que no está exento de complicaciones, algunas de las cuales pueden ser el daño tendinoso – muscular, el síndrome de aplastamiento, la sección de un paquete vasculo – nervioso o el síndrome com-

partimental, entre otras^{1,2}.

Por otra parte, las técnicas de tratamiento para inmovilizar la zona afecta también suponen un riesgo intrínseco que se puede traducir en la aparición de una infección, en el retardo de consolidación de la fractura, la producción de una pseudoartrosis o un cuadro de rigidez articular, o un síndrome de Sudeck^{1,3,4} (distrofia simpático refleja o síndrome regional doloroso complejo).

El caso clínico del presente artículo reúne algunas de dichas complicaciones al producirse, tras una fractura de calcáneo⁵, un síndrome compartimental asociado a un síndrome de Sudeck. Debemos contemplar los procesos morfofuncionales de adaptación que el pie desarrolla ante las consecuencias que dichas entidades clínicas provocan, cuyo resultado son las secuelas biomecánicas de las que son objeto los tratamientos ortopodológicos que se instauran.

a) Síndrome compartimental.

Se define como el aumento de presión en un espacio osteofibroso cerrado que ocasiona la reducción del flujo sanguíneo y la perfusión tisular del mismo, lo que ocasiona dolor isquémico y que puede lesionar los tejidos en el interior del compartimento⁶.

Las causas que pueden producirlo son diversas, siendo las más frecuentes las fracturas (abiertas o cerradas), los traumatismos por aplastamiento o atrapamiento, yesos o vendajes demasiado apretados y las escaras circunferenciales por quemaduras.

En el pie su prevalencia es relativamente alta tras fracturas (especialmente en las de calcáneo, al darse en un 10% de los casos⁷ así como tras luxaciones de Lisfranc.

Clásicamente, las manifestaciones clínicas se describen como las 6 «P» (por sus siglas en inglés)^{6,8,9}:

- **Parestesias (Paresthesias)**. Es el primer síntoma en aparecer, sin embargo es difícil de interpretar y puede deberse a una isquemia muscular, nerviosa, un fenómeno antiálgico o una combinación de los tres. Sin tratamiento progresarán hacia la hipoestesia o anestesia.
- **Dolor (Pain)**. Desde un punto de vista clínico, el principal síntoma referido es el dolor. Aparece pocas horas después del traumatismo. Se caracteriza por un dolor intenso, descrito como punzante o profundo, que se incrementa con la extensión pasiva de la musculatura implicada¹⁰. El dolor se acompaña de tensión en la zona, hinchazón y alteraciones sensitivas distales. No cede con analgésicos.
- **Presión (Pressure)**. Se aprecia dureza a la palpación el compartimento, que está tenso y caliente, y la piel acartonada y brillante. Es el signo más precoz.
- **Palidez (Pallor)**. Es un signo tardío. La piel está fría y endurecida, y el test de relleno capilar es prolongado (> 3 segundos). Su aparición es rara, ocurriendo cuando el flujo arterial está muy disminuido.
- **Parálisis (Paralysis)**. Signo tardío. Se produce un movimiento débil o ausente de las articulaciones dístales y/o ausencia de respuesta a la estimulación neurológica directa (daño mio-neural irreversible).
- **Ausencia de pulsos (Pulselessness)**. Los pulsos periféricos son palpables a menos que exista una lesión arterial. La ausencia es un signo tardío, verificado clínicamente por la palpación directa y por la ausencia de doppler audible.

El diagnóstico es básicamente clínico, con ayuda de la exploración física. En ocasiones el cuadro clínico puede ser dudoso o la exploración equívoca o difícil de realizar. En estos casos debe medirse la presión intracompartimental, utilizando para ello los monitores de presión, conectados a un catéter, o los dispositivos portátiles de fácil manejo y precisión.

Una presión intracompartimental inferior a 10mm Hg se considera normal⁶.

El tratamiento de elección es la descompresión quirúrgica mediante fasciotomías (valores superiores a 30 mm Hg en la presión intracompartimental o diferencias entre la presión compartimental y la presión diastólica inferiores a 30 mm Hg). En el pie, los abordajes se realizarán generalmente mediante dos incisiones longitudinales dorsales localizadas entre 1º - 2º y entre 4º - 5º metatarsianos para acceder a los compartimentos del antepié, y una incisión medial para la descompresión de los compartimentos calcáneo, medial, superficial y lateral¹⁰.

b) Síndrome de Sudeck (distrofia simpático refleja).

La distrofia simpático refleja es un trastorno complejo, el cual se denomina Síndrome de Sudeck cuando se limita a tobillo y pie³. Los traumatismos son la causa precipitante más común (50%), teniendo en cuenta que en un 25% de los casos es de etiología desconocida. La mejor manera de describirla es comparándola con el daño a un nervio o a un tejido que no sigue un patrón de cicatrización normal¹¹. Por razones desconocidas, el sistema simpático permanece alterado o hiperactivo después de la lesión¹². No existe ninguna prueba de laboratorio para diagnosticarla¹³, por lo que se deben evaluar todos los síntomas y signos presentes.

El dolor se caracteriza por ser de una intensidad desproporcionada a la magnitud del daño^{3,4}, incluso debido al mínimo estímulo o roce, como el de la ropa (se describe como severo, constante, profundo y quemante^{14,15}).

La piel puede aparecer brillante, seca o con descamación. Las uñas en la extremidad afectada están quebradizas, creciendo rápido al principio y con enlentecimiento progresivo en fases evolutivas. El crecimiento rápido de las uñas es un signo patognomónico¹¹. La actividad simpática anormal (cambios vasomotores) puede asociarse con manifestaciones de piel caliente o fría al tacto. Se pueden producir cambios de coloración de la piel, temperatura e incluso hiperhidrosis.

En muchos casos está presente una induración localizada alrededor de la región dolorosa. Suele asociarse una dificultad para efectuar cualquier movimiento, ya que el mismo reproduce el dolor³. A nivel radiológico pueden apreciarse signos puntuales de desmineralización ósea¹³.

La duración de este síndrome varía. En muchos casos el dolor continúa como mínimo dos años, pero en algunos casos es indefinido. Algunos pacientes tienen períodos de remisión y exacerbación. Los períodos de remisión pueden durar semanas, meses o años¹¹.

Para su tratamiento, es fundamental la movilización activa de la extremidad afecta. El tratamiento farmacológico va encaminado a atenuar el dolor producido por el movimiento de dicha región^{11,13}.

DESCRIPCIÓN DEL CASO CLÍNICO

Se trata de un hombre de 42 años que acude a consulta refiriendo dolor agudo en el pie derecho (tobillo, talón así como en el pulpejo de los dedos).

1) Antecedentes relacionados con el cuadro clínico.

El cuadro clínico referido está relacionado por un traumatismo producido hacía un año, debido a una caída en bicicleta. Como consecuencia de la misma, se produjo dos fracturas en el pie derecho, concretamente a nivel del maléolo peroneal así como en el calcáneo. El tratamiento inicial para dichas fracturas fue la inmovilización local de mediante una férula de escayola.

Transcurridos 4 días desde la caída, se produjo un cuadro de síndrome compartimental en el pie afecto. Se procedió a la descompresión quirúrgica mediante la realización de fasciotomías (Fig. 1 - 3).

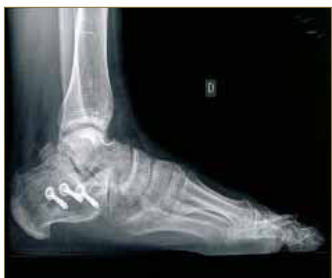

Figura 1: Proyección radiológica lateral. Fijación ósea en fractura de calcáneo.

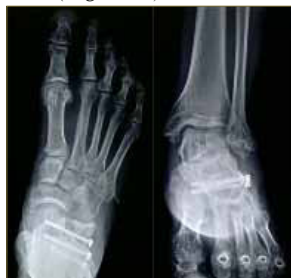

Figura 2: Proyección radiológica dorsoplantar y de Walter Müller.

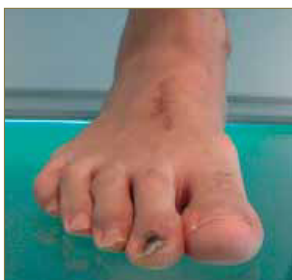

Figura 3: Cicatriz en zona dorsal del antepié.

Una vez mejoradas las condiciones locales tras dicho procedimiento quirúrgico, fue intervenido de la fractura de calcáneo, mediante fijación con osteosíntesis, tal y como se aprecian en las imágenes de las diferentes proyecciones radiológicas¹⁶ (Fig. 4 y 5). Durante el tratamiento rehabilitador mediante fisioterapia, fue diagnosticado de Síndrome de Sudeck (distrofia simpático refleja), la cual le ha ocasionado, entre otros síntomas, la parestesia referida a nivel del primer dedo derecho.

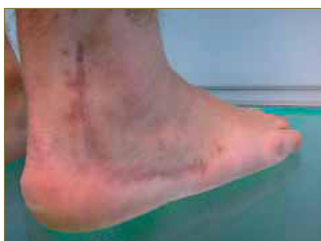

Figura 4: Cicatriz en zona retromaleolar externa y lateral del pie.

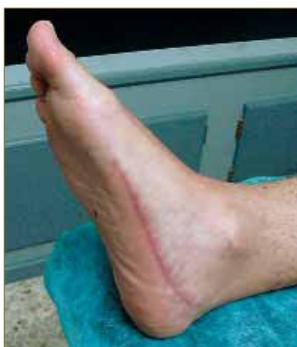

Figura 5: Cicatriz en zona medial del pie.

2) Aplicación del protocolo de exploración.

Sometemos al paciente al protocolo de valoración biomecánica para valorar el estado articular, muscular y funcional actual tras el episodio traumático sufrido así como la sintomatología referida.

A nivel articular, los parámetros hallados son los siguientes:

- Patrón rotador¹⁷ externo de ambos miembros inferiores (Derecho: 22° Rotación interna / 62° Rotación externa; Izquierdo: 45° Rotación interna / 70° Rotación externa).
- El pie izquierdo mantiene los rangos articulares normales.

- Sin embargo, el pie derecho (pie afecto) presenta:
 - Flexión dorsal limitada (6° rodilla extendida / 10° rodilla flexionada) (Fig. 6)

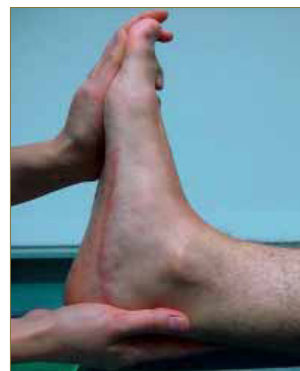

Figura 6: Valoración del rango de flexión dorsal del tobillo derecho.

- Limitación en la movilidad de la articulación subastragalina, con dolor referido a la inversión.
- Antepié varo
- Primer radio dorsalflexionado
- Hallux limitus (38° de extensión de la 1ª articulación metatarsofalángica: de 8° a 46°)

El resultado de la valoración muscular es normal, a excepción del músculo cuadrado de Silvio^{18, 19}, el cual es insuficiente en el pie derecho (Fig. 7).

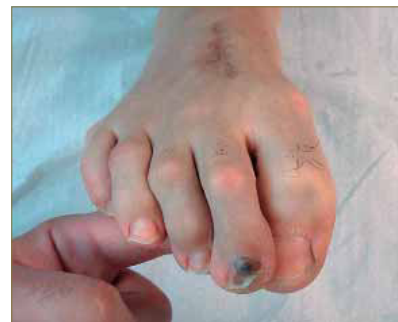

Figura 7: Insuficiencia del músculo cuadrado de Silvio.

En bipedestación podemos apreciar tibias varas²⁰ asociadas a retropié valgus, comportamiento pronatorio más acusado en el pie izquierdo (PRCA 2° valgo derecho / PRCA 9° valgo izquierdo) (Fig. 8 y 9).

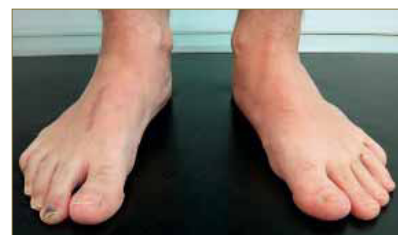

Figura 8: Comportamiento en valgo del pie izquierdo.

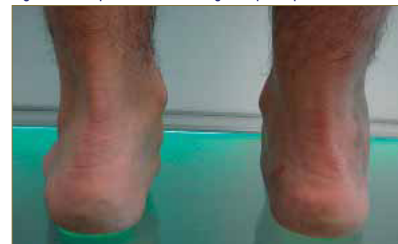

Figura 9: Valoración de la posición de los retropiés.

En dinámica se mantiene la actitud pronatoria observada en bipedestación, al apreciar una pronación muy marcada y mantenida en toda la fase del paso del

pie izquierdo. Sin embargo, el pie derecho presenta un mayor comportamiento en varo, con un choque de talón bastante intenso en varo²¹, escasa pronación durante todo el ciclo de la marcha y una evidente estabilización flexora¹⁵ en la fase de medio apoyo²² (Fig. 10).

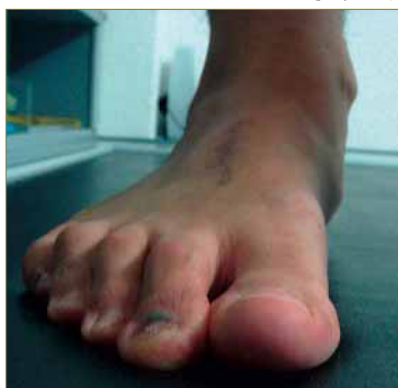

Figura 10: Comportamiento digital durante la estabilización flexora .

La valoración de la huella en el banco de marcha (Fig. 11) y el estudio computerizado de las presiones plantares (Fig. 12), tanto en estática como en dinámica, ponen de manifiesto la insuficiencia del primer metatarsiano²³ del pie derecho, factor etiológico principal apreciado del hallux limitus²⁴, asociado al comportamiento derivado del antepié varo.

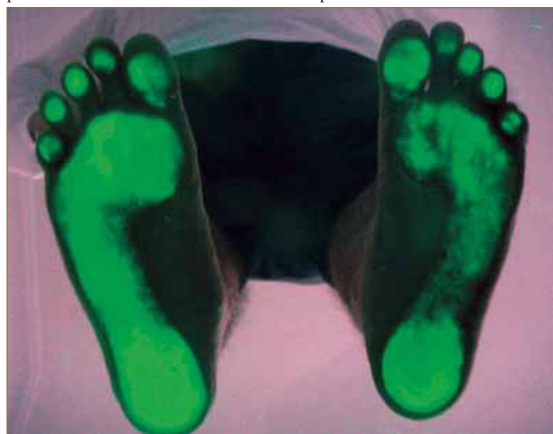

Figura 11: Huellas plantares. Insuficiencia del primer radio derecho con mayor área de apoyo en pulpejo del 1º dedo derecho por hallux limitus.

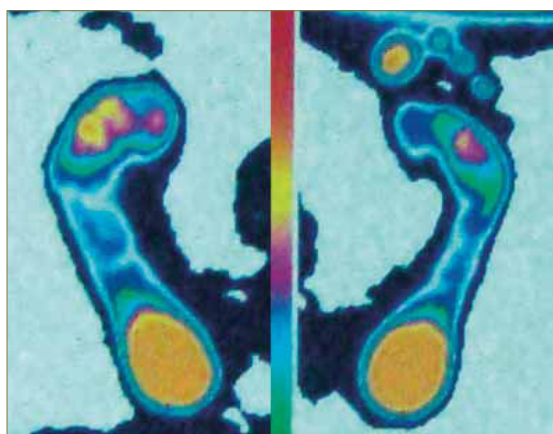


Figura 12: Estudio computerizado de la huella plantar en estática.

Al referir parestesia, decidimos aplicar al paciente el test de valoración sensitiva mediante el monofilamento de Semmes - Weinstein 5.07^{25, 26} (Fig. 13), el diapasón de Rydel Seiffer^{27, 28} (Fig. 14) así como con el neurotensiómetro^{29, 30} (Fig. 15), evidenciando los resultados de dichas pruebas clínicas la presencia de falta de sensibilidad táctil a nivel del primer radio.

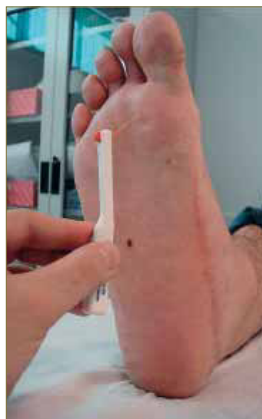

Figura 13: Valoración de la sensibilidad táctil con monofilamento de Semmes Weinstein 5.07.

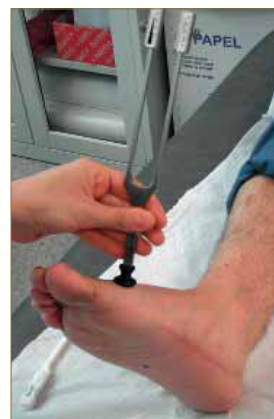

Figura 14: Exploración mediante el diapasón de Rydel Seiffer.

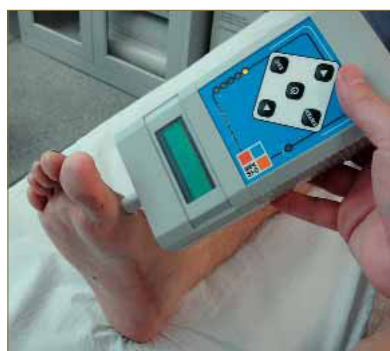

Figura 15: Aplicación del neurotensiómetro para valorar la sensibilidad vibratoria.

3) Estado actual. Valoración morfo-funcional.

Una vez realizadas las maniobras exploratorias correspondientes y contrastadas con las radiografías aportadas por el paciente, decidimos correlacionar los hallazgos clínicos observados con la sintomatología referida.

El dolor referido a nivel de tobillo derecho se localiza a nivel supramaleolar externo y provoca incluso cojera de forma puntual. Dicho síntoma se achaca, junto con el dolor subtalar^{31, 32} (bursitis subcalcánea), al comportamiento en varo del retropié²¹, limitado en movimiento tanto en la articulación tibioperoneoas-tragalina como en la ASA, secundario a las fracturas, además de por la propia afectación ósea como consecuencia de la fractura de calcáneo.

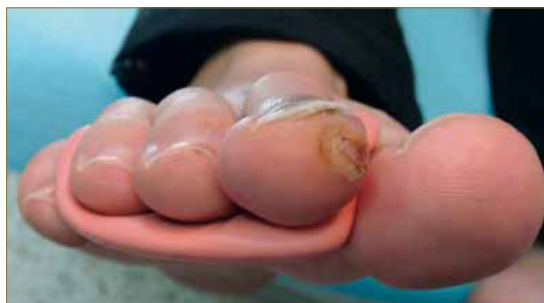

Figura 16: Visión anterior de la artesis de silicona. Ampolla en pulpejo 2º dedo derecho.

La sintomatología referida a nivel del pulpejo de los dedos se debe a la presión que la zona distal digital soporta debido al mecanismo de compensación desarrollado (estabilización flexora). Por sí solo justifica dicha dolencia así como la patogénesis de las frecuentes flictenas (Fig. 16) que el paciente padece en el día a día. De forma paralela, la insuficiencia del

músculo cuadrado de Silvio produce la desviación en adducción de los dedos al realizarse la flexión de los mismos¹⁸ (Fig. 7), algo que se desarrolla de forma intensa durante la fase de medio apoyo²² debido a la estabilización flexora. Dicha compresión y fricción es mayor aún en la zona interdigital, actuando como factor etiológico de dichas lesiones dérmicas¹⁹.

Esta insuficiencia muscular, asociada a la dorsiflexión del primer metatarsiano³³, favorece la presencia del 2º dedo supraductus incipiente en el pie derecho, mostrando signos clínicos secundarios derivados de dicha leve deformidad, como es el hematoma subungueal que presenta en el 2º dedo (Fig. 3).

4) Tratamiento ortopodológico.

El objetivo principal del tratamiento ortopodológico es el de dotar de mayor amortiguación³⁴ la zona subtalar del pie derecho, al presentar la bursitis subcalcánea. De forma secundaria, nos planteamos estabilizar ambos retropiés mediante la disminución del estrés varo en el derecho y el control del valgo en el caso del pie izquierdo.

Para ello realizamos la toma de moldes en espuma fenólica³⁵, realizando una carga relajada con maniobra de descenso del 1º metatarsiano en el pie derecho (Fig. 17). En el pie izquierdo optamos por las maniobras combinadas de contención de la pronación y extensión de la 1ª articulación metatarsofalángica (Fig. 18).

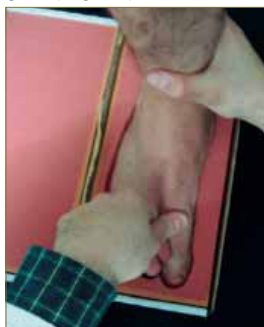

Figura 17: Toma de moldes en espuma fenólica. Carga relajada y descenso del primer metatarsiano pie derecho.

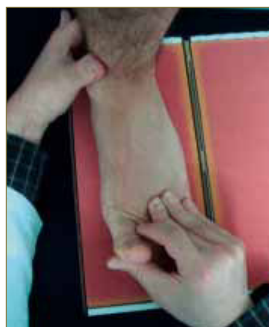


Figura 18: Contención de la pronación y extensión de la 1ª articulación metatarsofalángica.

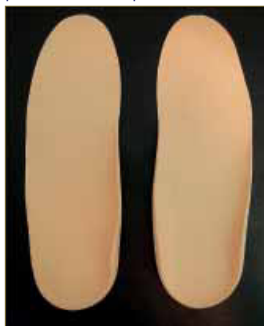

Figura 19: Visión anterior de los soportes plantares termoconformados.

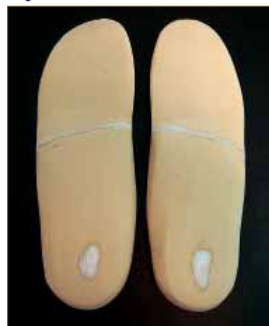

Figura 20: Visión posterior de los soportes plantares termoconformados.

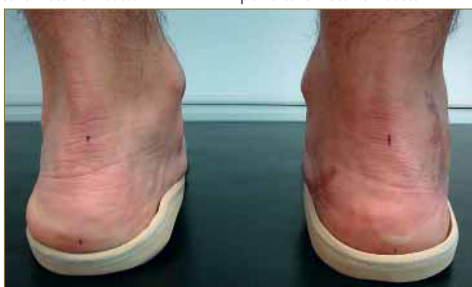

Figura 21: Prueba del tratamiento ortopodológico.

Se realizaron soportes termoconformados, siendo los materiales empleados en su confección: resina termomoldeable 2,36 de 1,8 mm, cubierta de EVA de 4 mm de 40 Shore A, taloneras integradas de porón 37 (Guillén) de 3mm y relleno de EVA de 5 mm de 40 Shore A 38 (Podociencia) (Fig. 19 - 21).

Una vez confeccionados los soportes plantares e incorporados al calzado, procedemos a realizar un tratamiento para la garra flexora mediante Ortesiología digital.

El objetivo del tratamiento es prevenir la instauración de una garra flexora^{39, 40}, disminuir la presión soportada a nivel plantar de los dedos así como mejorar la alineación de los mismos, atenuando la fuerza adductora del flexor largo y no rectificadora debido a la insuficiencia del músculo cuadrado de Silvio^{18, 19, 39}. De forma secundaria, pretendemos disminuir la aparición de las ampollas que el paciente desarrolla a nivel plantar e interdigital¹⁹.

Para ello optamos por la silicona tipo masilla⁴¹, ya que necesitamos volumen para llevar a cabo los objetivos planteados. Seleccionamos una dureza de 30 Shore A 38 y confeccionamos una ortesis compuesta por una barra subdigital y anclajes a nivel del 1º y 4º espacio interdigital 42 (Fig. 16 y 22 - 26).



Figura 22: Ortesis de silicona con buen relleno de la zona subdigital.

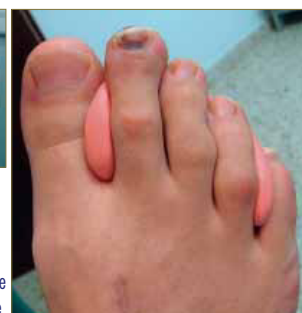

Figura 23: Visión dorsal de la ortesis de silicona adaptada al pie.

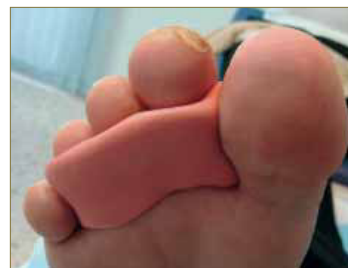

Figura 24: Visión plantar de la ortesis de silicona adaptada al pie.

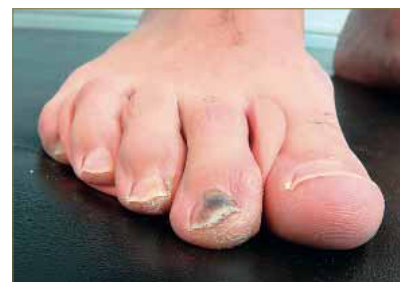

Figura 25: Comportamiento digital en carga con la ortesis de silicona aplicada.

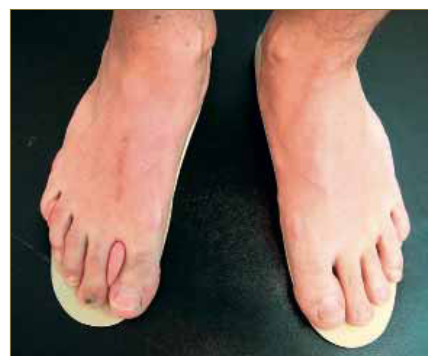

Figura 26: Aplicación de los soportes plantares y de la ortesis de silicona.

La adaptación a ambos tratamientos ha sido óptima, quedando pendiente valorar la aplicación de un apoyo en 1º metatarsiano^{23, 43} derecho o un ángulo de antepié varo, según evolución de la sintomatología y comportamiento apreciado del soporte plantar en dicha zona.

CONCLUSIONES

El síndrome compartimental, relativamente frecuente en fracturas de calcáneo, es una complicación que debe ser sospechada ante la aparición de los signos y síntomas de palidez, dolor, presión, palidez, parálisis y/o ausencia de pulsos, en cuyo caso la actuación terapéutica debe ser rápida, siendo la fascio-

tomías la técnica de elección.

El síndrome de Sudeck, por la alteración del sistema simpático, se caracteriza principalmente por el dolor y el cambio de coloración de la piel, siendo la movilización precoz del segmento afecto el principal valedor de su óptima recuperación.

Los tratamientos de Ortopodología y de Ortesiológica digital nos permiten adecuar de forma personalizada los objetivos terapéuticos planteados ante las secuelas postraumáticas que un paciente presente, que no siempre se deben a un único patrón patomecánico sino que son el resultado de multitud de factores intrínsecos (estado articular y muscular, aspectos morfológicos, hábitos funcionales) y extrínsecos no controlados (traumatismos, procedimientos quirúrgicos, complicaciones durante en el proceso de recuperación) sumados a la propia adaptación de los tejidos en el día a día.

BIBLIOGRAFÍA

1. Jiménez MD, Benhamú S, Cintado R, García R. Pie talo funcional asociado a fractura de calcáneo. A propósito de un caso. *Salud del Pie*, 2011; 27 (1): 36 – 42.
2. Cortés E, Álvarez E, Barrueto A, Agredano M, Ortega AB, Jiménez AM, et al. Fracturas postraumáticas en mediopié. Caso clínico comparativo: polipropileno versus resinas de poliéster. *Salud del pie* 2010; 1: 30 – 4.
3. Lafuente G, Limón D, Mayo A, Sali M, Sali N, Sánchez L. Kinesiotaping y control biomecánico en Síndrome de Sudeck: A propósito de un caso. *Podología Clínica* 2011; 12 (4): 112 – 7.
4. Sánchez V, Manzanero V, García DM, Ares F. Síndrome del dolor regional complejo. Aportación de la medicina biorreguladora a su tratamiento. *Podoscopio* 2013; 1(58): 1131 – 43.
5. Guerrero A, Benhamú S, Martínez L, Fernández L, Domínguez G, García R. Fractura de calcáneo. A propósito de un caso. *Rev Esp Podol* 2004; 15 (3): 142 – 6.
6. Dalmau A, Franco R, Codina D, Vega J. Síndrome compartimental agudo en el pie. *Rev Esp Cir Ortop Traumatol* 2011; 55 (3): 235 – 40.
7. Gutiérrez P. Síndrome compartimental del pie secundario a fractura del calcáneo. A propósito de un caso. *Rev Ortop Traumatol*. 1992; 36: 209 – 12.
8. Schepsis AA, Gill SS, Foster TA. Fasciotomy for exertional anterior compartment syndrome: is lateral compartment release necessary? *Am J Sports Med*. 1999; 27: 430 – 5.
9. Olson SA, Glasgow RR. Síndromes compartimentales agudos en los traumatismos del miembro inferior. *J Am Acad Orthop Surg (Ed Esp)*. 2006; 5: 1 – 9.
10. Núñez-Samper M, Dalmau A. Complicaciones y Secuelas. En: Núñez-Samper M, Llanos LF, editores: *Biomecánica, Medicina y Cirugía del Pie*. Barcelona: Ed. Masson; 2007. p. 659 – 78.
11. Fornós B, López FE, Ciriza A, López D. Síndrome de Sudeck (distrofia simpática refleja). *Semergen* 2008; 34 (9): 455 – 8.
12. Bandyk DF, Jonson BL, Kirkpatrick AF, Novotny ML, Back MR, Schmach DC. Surgical sympathectomy for reflex sympathetic dystrophy syndromes. *J Vas Surg*. 2002; 35: 269 – 77.
13. Cuenca C, Flores MI, Méndez KV, Barca I, Alcina A, Villena A. Síndrome doloroso regional complejo. *Rev Clin Med Fam* 2012; 5 (2): 120 – 9.
14. Frutos S, Ruiz M. Síndrome de dolor regional complejo tipo 1 o distrofia simpática refleja. En: Ruiz M. *Manual práctico de dolor*. Madrid: Apolonio Morales; 2003. p. 142 - 52.
15. Rodrigo MD, Perena MJ, Serrano P, Pastor E, Sola JL. Síndrome del dolor regional complejo. *Rev Soc Esp Dolor*. 2000; 7: 78 - 97.
16. Mahillo R, Munuera PV, Ramos J, González S. Estudio comparativo de distintas técnicas radiográficas en el pie. *Podología clínica* 2008; 9 (2): 68 – 71.
17. Lafuente G, Domínguez G, Munuera PV, Reina M. Patrón rotador de la extremidad inferior: concepto, valores normales y relación con el ángulo de la marcha y con la movilidad del primer dedo. *Rev Esp Podol* 2005; 1 (16): 6 - 12.
18. Benhamú S, García R, Martínez L, Cañuelo JA. Insuficiencia del músculo cuadrado de Silvio. *Rev Esp Podol* 2008; 19 (4): 158 – 63.
19. García R, Benhamú S, Domínguez G, Martínez L, Cañuelo JA. Frecuencia de los factores etiológicos del heloma interdigital del 4º espacio. *Rev Esp Podol* 2010; 21 (1): 6 – 25.
20. Lafuente G, Munuera PV, Ramos J, Ramos J, Reina M, Lafuente B. Signos clínicos visuales de pronación en estática y en dinámica. *Podología Clínica* 2008; 9 (2): 42 – 7.
21. Sancho R. Retropié varo: A propósito de un caso. *Rev Esp Podol* 2010; 21 (5): 190 - 6.
22. Jiménez R, Gómez MM, Dapuerto D, Escribano SM. Estudio articular del miembro inferior durante la fase de apoyo de la marcha. *Rev Esp Podol* 2012; 23 (3): 108 - 10.
23. Jiménez R, Gómez MM, Dapuerto D, Escribano SM. Exploración articular del primer radio. *Rev Esp Podol* 2009; 20 (2): 70 – 4.
24. Parrilla V, Orejana AM, Méndez, Martínez A, Moreno FJ, Sardón S, et al. Hallux limitus funcional y asociaciones clínicas. *Rev Esp Podol* 2011; 22 (5): 190 – 4.
25. Feng Y, Schlösser FJ, Sumpio BE. The Semmes Weinstein monofilament examination as a screening tool for diabetic peripheral neuropathy. *J Vasc Surg* 2009; 50 (3): 675 – 82.
26. Nishide K, Nagase T, Oba M, Oe M, Ohashi Y, Iizaka S, et al. Ultrasonographic and thermographic screening for latent inflammation in diabetic foot callus. *Diabetes Res Clin Pract* 2009; 85 (3): 304 – 9.
27. Padrós C, De Planell E, Moliné C, Álvarez G. Evaluación de un nuevo método diagnóstico de la Neuropatía Diabética. *Rev Esp Podol* 2012; 23 (3): 96 – 101.
28. García R, Munuera PV, Benhamú S, Martínez L, Jiménez MD. Valoración termográfica podal en pacientes con diabetes. *Podología Clínica* 2012; 13 (2): 38 – 48.
29. Krämer HH, Rolke R, Bickel A, Birklein F. Thermal thresholds predict painfulness of diabetic neuropathies. *Diabetes care* 2004; 27 (10): 2386 - 91.
30. Armstrong DG, Lavery LA, Wunderlich RP, Boulton AJM. Skin temperatures as a one-time screening tool do not predict future diabetic foot complications. *J Am Podiatr Med Assoc* 2003; 93 (6): 443 - 7.
31. Oller A, Oller E, Oller J. Diagnóstico diferencial de las tarsalgias y de las plantagias. *Podología Clínica* 2010; 11 (4): 112 – 20.
32. Domínguez G, Palomo I, Castillo JM, Fernández LM. Tratamiento físico de las talalgias. *Rev Esp Podol* 2003; 14 (3): 133 - 7.
33. Munuera PV, Domínguez G, Palomo I, Lafuente G. Effects of rearfoot – controlling orthotic treatment on dorsiflexion of the hallux in feet with abnormal subtalar pronation. A preliminary report. *J Am Podiatr Med Assoc* 2006; 96 (4): 283 – 9.
34. González A, Oliva N, García P. Tratamiento ortopodológico en lesiones de motociclismo. *Podología Clínica* 2007; 8 (4): 120 – 5.
35. Benhamú S, González R, Martínez L, Munuera P, Guerrero A, Fernández L. Protocolo de toma de moldes en espuma fenólica. *Rev Esp Podol* 2004; 15 (4): 184 – 94.
36. Vázquez P. estudio comparativo de materiales termoconformables. *El Pie* 2003; 23 (3): 148 – 54.
37. Guillén ML. Ortesis para el tratamiento del dolor producido por los espaldones plantares del calcáneo. *Rev Esp Podol* 2013; 24 (3): 122 – 36.
38. Benhamú S, Munuera PV, Domínguez G, Lafuente G. Cuantificación de la dureza de los materiales de uso ortopodológico. Aplicación del durómetro. *Podociencia* 2006; 4: 2 – 5.
39. Becerro R, Angulo MT, López M, Ropa JM, Losa ME. Síndrome de deformidad digital: patomecánica e indicaciones quirúrgicas. *Podoscopio* 2001; 1 (14): 3 – 16.
40. Bustos MJ, Fernández D, García EM. Patomecánica de radios centrales. *Salud del pie* 2004; 32: 26 – 9.
41. Benhamú S, García R, Cañuelo JA, Domínguez G. Variabilidad de la dureza de las siliconas a lo largo del tiempo de catalización. *Rev Esp Podol* 2010; 21 (4): 154 – 7.
42. Levy AE, Cortés JM. *Ortopodología y aparato locomotor*. Barcelona: Masson; 2003. p. 255 – 81.
43. Munuera PV. *El primer radio*. Biomecánica y Ortopodología. Santander: EXA; 2009.