

# FIJACIÓN DE OSTEOTOMÍAS CAPITALES CON ÁCIDO POLILÁCTICO (PLLA)

Jesús Báez Torres<sup>1</sup>, José Luís Salcini Macias<sup>2</sup>, Rafael González Úbeda<sup>3</sup>, José Francisco Salcini Márquez<sup>4</sup>, Andrés López del Amo Lorente<sup>5</sup>, Joaquín Páez Moguer<sup>6</sup>.

1. Diplomado en Podología.
2. Dr. Profesor colaborador Universidad de Sevilla.
3. Diplomado en Podología. Máster en Biomecánica y ortopodología de la Universidad de Sevilla. Postgrado Patomecánica Universidad de Barcelona.
4. Diplomado en Podología. Máster en Biomecánica y ortopodología de la Universidad de Sevilla.
5. Diplomado en Podología y Fisioterapia. Postgrado Patomecánica Universidad de Barcelona.
6. Profesor asociado de podología de la Universidad de Málaga. Postgrado Patomecánica Universidad de Barcelona.

## CORRESPONDENCIA

Jesús Báez Torres  
C/General García  
de la Herrán, 34  
San Fernando, 11100 Cádiz.  
e-mail: jbaeztorres@hotmail.es

## RESUMEN

El uso de material reabsorbible toma cada día mayor importancia en la cirugía del pie. El ácido poliláctico es el material que presenta mayor fortaleza, por lo que es el más utilizado. Su biodegradación total requiere un periodo de 16 a 24 meses. Una aguja de 10 cm de longitud con dos diámetros posibles; 1,5mm y 2.0mm. Este material presenta características similares a las del hueso, por lo que no se conoce casos de rechazo a cuerpo extraño con esta presentación del material. Este artículo presenta las características principales, metodología de aplicación, ventajas e inconvenientes, así como, los resultados obtenidos de 25 procedimientos, realizando fijaciones de diferentes osteotomías a nivel capital y digital.

## PALABRAS CLAVE

Osteotomías, Acido Poliláctico (PLLA), Arthrodesis.

## ABSTRACT

The use of absorbable material takes more important in the surgery of the foot. Polylactic acid is the material that has greater strength, making it the most used. Their total biodegradation requires a period of 16-24 months. A needle 10 cm long with two possible diameters, 1.5 mm and 2.0mm. This material similar to bone, so there is no known cases of rejection of foreign body with this presentation of the material. This article presents the main features, implementation methodology, advantages and drawbacks, as well as, the results of 25 procedures, performing osteotomy fixations at different capital and digital osteotomy.

## KEY WORDS

Osteotomy, Polylactic acid (PLLA), Arthrodesis.

## INTRODUCCIÓN

El ácido poliláctico (PLLA) es un copolímero termoplástico, monocristalino, de alta resistencia mecánica, de plasticidad térmica, maleable y biodegradable<sup>1</sup>.

Pertencen al grupo de los ácidos poli-alfa hidróxidos, estos ácidos los encontramos como com-

ponentes naturales, pero son llevados a laboratorios para ser sintetizados e incorporarlos a cosméticos<sup>1</sup>.

Posee las mejores propiedades de fortaleza, por lo que es el material reabsorbible más usado. Esta fortaleza la pierde lentamente, el 25% en los 3 primeros meses y el 100% al año, pero su biodegradación total requiere 16 y 24 meses<sup>1, 2, 3</sup>.

La degradación ocurre en dos fases, una primera fase mediante hidrólisis y una segunda fase por fa-

gocitosis de los fragmentos de los macrófagos, que convierte los restos de polímeros en agua y dióxido de carbono. A medida que el material se reabsorbe, el espacio ocupado se rellena de tejido conectivo para posteriormente convertirse en hueso. Gracias a la degradación lenta que presenta; disminuyen las reacciones a cuerpo extraño. Algunos de los factores que influyen en la tasa de degradación son la identidad química del polímero, su peso molecular, la proporción cristalina, el tamaño y forma del implante<sup>1,2</sup>.

En 1995 empezaron a utilizarse tornillos y agujas de ácido poliláctico en los EE.UU. Pihlajamki empezó a utilizar agujas de PLLA en osteotomías Austin<sup>1, 4, 5</sup>, y Chicchinelli et al. documentaron por primera vez el uso de tornillos de PLLA en osteotomías proximales de I metatarsiano y artrodesis de la interfalángica del I dedo<sup>6,7</sup>.

A lo largo de todo este tiempo y con los resultados obtenidos de dichos estudios, los autores no describen casos de reacciones a cuerpo extraño<sup>1,3</sup>. Posteriormente, Bucholz realizó un estudio específico en cuanto a complicaciones por inflamación en el que se observó 1 caso de cada 83 pacientes<sup>1,7,8</sup>. Rokkanen observó la formación de fístula en el 0,4% de los casos<sup>9,10</sup>.

## APLICACIONES

El uso de agujas de P.L.L.A. se presentan en un Kit compuesto por; el Predrill o medidor (aguja de metal de 10cm de longitud marcadas a espacios de 1cm), el impactador o embutidor, y la aguja de ácido poliláctico (aguja de 10cm de longitud y dos diámetros posibles, 1,5mm y 2mm; esta última presenta la punta de metal para poder ser introducida con menos dificultad). Una característica importante que presenta la aguja es su flexibilidad y resistencia. (Fig.1)

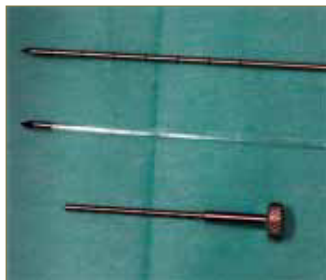

Figura 1.

## TÉCNICA DE FIJACIÓN

### Osteotomías capitales

Se realiza la osteotomía y se fija con una aguja Kirschner (Aguja K) para evitar movimiento de la osteotomía. Seguidamente se introduce el Predrill en la dirección de máxima estabilidad de la osteotomía; sin la necesidad de perforar la cortical. A continuación, se retira el Predrill y se introduce la aguja de Ácido Poliláctico por el canal realizado previamente, hasta llegar a la cortical plantar. (fig.2) Más tarde se retira la aguja K, se comprueba que la fijación de la osteotomía es estable y se corta la aguja de Ácido Poliláctico sin que sobresalga de la cortical del hueso. (Fig.3) (En las fijaciones de osteotomías tipo Akin, a nivel de la primera falange el procedimiento es igual que el anterior).

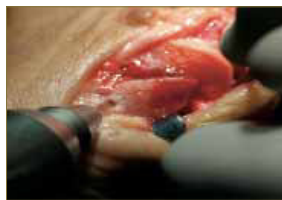

Figura 2.

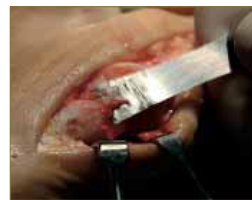

Figura 3.

En osteotomías en radios menores, tipo Weil, se fija colocando una aguja K ligeramente proximal a los puntos de fijación final con la aguja de poliláctico. Se realiza un predrill perpendicular al metatarsiano y aplicamos la primera aguja de poliláctico, a continuación se realiza un segundo predrill distal al primero discretamente oblicuo de proximal a distal en este caso perpendicular a la osteotomía capital.

### Artrodesis digitales

Una vez expuesta la cabeza de la falange proximal y reseccionada su carilla articular, se introduce el predrill a nivel de la cabeza hasta llegar a la base de la falange sin sobrepasarla. A continuación, se realiza el mismo procedimiento a nivel de la falange media, desde su base hasta la cabeza siendo importante en este caso medir la cantidad de aguja introducida. (fig.4) Posteriormente se introduce la aguja de ácido poliláctico a nivel de la falange proximal, y medimos la cantidad exacta que va a ser introducida a nivel de la base de la falange media (fig.5). Una vez obtenida dicha medida, procedemos a cortar la aguja con alicata Rusky, dejando un bisel en la punta de la aguja. (fig.6) Para finalizar, ayudándonos de un porta, introducimos la aguja en la base de la falange media y se procede a la impactación de ambas falange. Es importante, tener medida la cantidad exacta que va a ser introducida en la falange. (fig.7) (fig.8)(fig.9)

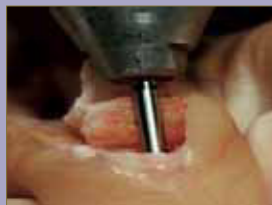

Figura 4.

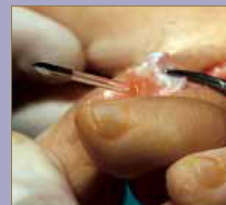

Figura 5.

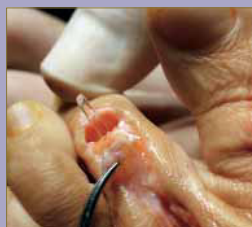

Figura 6.

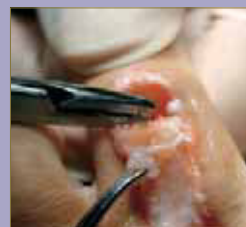

Figura 7.

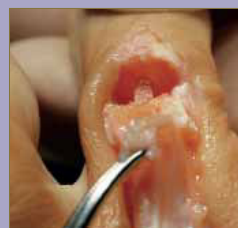

Figura 8.

	INCONVENIENTES
<b>Radiotransparente</b>	Técnica más compleja
<b>Sin necesidad de ser retirada</b>	Precio elevado
<b>No produce desmineralización</b>	
<b>Características elásticas similares a las del hueso</b>	
<b>Resultados clínicos equivalentes al metal con menos complicaciones</b>	
<b>Reabsorción con reemplazamiento de hueso</b>	

Figura 9.

## INDICACIONES

- Fijaciones de osteotomías metatarsales.
- Artrodesis digitales sin limitación de movimiento de la interfalángica distal.
- Fijación de fracturas.

## COMPLICACIONES

- Luxación de la osteotomía por desplazamiento de la aguja.
- No unión.
- Fístula en el trayecto de la aguja.
- Rechazo o reacciones al P.L.L.A.

## OBJETIVOS

- Conocer el método de aplicación de las agujas de PLLA, características, ventajas e inconvenientes.
- Valorar los resultados obtenidos tras la realización de 25 procedimientos.

## MATERIAL Y MÉTODO

El estudio realizado corresponde a casos/control, la muestra fue de 23 pacientes procedentes de clínicas privadas del área clínica de podología de la Universidad de Sevilla. El 91,3% mujeres, 8,7% varones con una edad media de 60 años.

En 25 osteotomías fijadas con agujas de PLLA se aplicaron, el 68% fueron agujas de 1.5mm frente al 32% de 2.0mm.

Se realizaron tres tipos de fijaciones; Artrodesis digitales (79,5%), Osteotomías capitales (Austin, Reverdin, fijaciones distales de Scarf) (15,4%), y fijaciones (Akin) (5,1%). (fig.10)

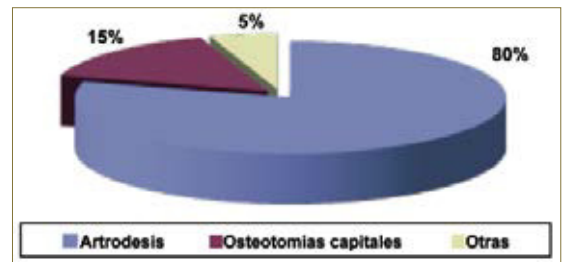


Figura 10.

## RESULTADOS

Todos los procedimientos evolucionaron favorablemente a excepción de dos casos, en uno de ellos se creó un trayecto fistuloso, y en el otro caso se produjo una luxación de la osteotomía por traumatismo durante el postoperatorio.

## CONCLUSIONES

En cuanto a implantes reabsorbibles, el PLLA es el más utilizado como método de fijación, disminuye las complicaciones y presenta menor porcentaje de infección e inflamación<sup>1</sup>. Hoy en día la utilización de materiales reabsorbibles en aquellas osteotomías que lo permitan, y que presenta las mismas garantías de fijación que otros sistemas que dejan material metálico en el interior del paciente, nos permite evolucionar en sistemas de osteosíntesis más acorde con la demanda social.

Al ser una aguja flexible, nos permite dejar una garra funcional intraoperatoria. Gracias al método de aplicación empleado, la articulación interfalángica distal no queda artrodesada manteniendo toda su funcionalidad. Evitamos dejar material de osteosíntesis en el exterior, por lo que presenta una mayor comodidad para el paciente y evitamos las posibles complicaciones como la infección.

## BIBLIOGRAFÍA

1. McGlamry's. Foot and ankle Surgery. Philadelphia (Pa): Lippincot & Wilkins, 2004.
2. Nobuyuki Tanaka M.D, Kazuya Hirose M.D, et al. Usefulness of Bioabsorbable Thread Pins after Resection Arthroplasty for Rheumatoid Forefoot Reconstruction. Foot & Ankle International 2004; 25 (7)
3. Kazuya Sugimoto M.D, Yoshinori Takakura M.D, et al. Fixation of Mitchell's Osteotomy Using a PLLA Screw. Foot & Ankle International, 2003; 24 (4)
4. Pihlajamaki H, Bostman O, Hirvensalo E, Tormala P, Rokkanen P. Absorbable pins of self-reinforce poly-L-lactic acid for fixation of fractures and osteotomies. J. Bone Joint Surg, 1992; 74-B:853-857.
5. Bostman OM, Pihlajamaki HK. Late foreign-body reaction to an intraosseous bioabsorbable polylactic acid screw. A case report. J. Bone Joint Surg 1998; 80A:1791-1794.
6. Cicchinelli L, Carter SR. McGlamry's comprehensive textbook of Foot and Ankle surgery. 3ª ed. cap 3, Biomaterials, 2001: p 51-63
7. Bucholz RW, Henry S, Henley BM. Fixation with bioabsorbable screws for the treatment of fractures of the ankle. J. Bone joint surg, 1994;76(A): 319-324.
8. Blaiser RD, Bucholz RW, Cole WG, Johnson LL, Makela EA. Bioresorbable implants: applications in orthopaedic surgery. Instr. Course. J. Bone Joint Surg. Lect. 1996; 531-546.
9. Bostman OM, Pihlajamaki HK, Partio EK, Rokkanen P. Clinical biocompatibility and degradation of polylevolutide screws in the ankle; Clin. Orthop, 1995;320:101-109.
10. Bostman OM, Paivarinta U, Partio E, Vasenius J, Manninen M, Rokkanen P. Degradat-on and tissue replacement of an absorbable polyglycolide screw in the fixation of rabbit femoral osteotomies. J. Bone Joint Surg, 1992;74A: 1021-1031.