

○ ARTÍCULO ORIGINAL

## Biopsias de íleon terminal con apariencia endoscópica normal y anormal: valor diagnóstico en las diferentes indicaciones clínicas

*Terminal ileum biopsies with normal and abnormal endoscopic appearance: Diagnostic value in different clinical indications*

Sergio Félix Ibarra, Óscar Edmundo Díaz-de León Salazar, Miguel E. Escobar, Roberto Ramos-González, Esmeralda Herrera-Trujillo, Giovanni Avelar, Víctor M. Paz-Flores, Juan M. Blancas-Valencia, Alejandro Membrillo-Romero, Óscar Hernández-Mondragón, Beatriz Castañeda-Romero.

### Resumen

**Introducción:** El rendimiento diagnóstico de las biopsias del íleon terminal (IT) no está establecido, y es bajo en pacientes no seleccionados, particularmente en pacientes con ileoscopia normal.

**Objetivo:** Correlacionar la frecuencia de alteraciones histológicas en biopsias ileales, con las indicaciones clínicas y su apariencia endoscópica.

**Material y métodos:** Estudio retrospectivo, realizado en el Hospital de Especialidades Centro Médico Nacional Siglo XXI, en el cual analizamos todas las ileocolonoscopias con biopsias del IT, en un periodo de cinco años. Los datos se recolectaron del Servicio de Endoscopia Gastrointestinal y Patología. Se excluyeron menores de 18 años, pacientes con biopsias en sitios de anastomosis o sólo de la válvula ileocecal y quienes presentaban información incompleta o extrañada, tanto endoscópica como histológica.

### ○ Abstract

**Background:** The diagnostic yield of biopsies of the terminal ileum is not established and is low in unselected patients.

**Aim:** To correlate the frequency of histologic abnormalities in ileal biopsies with clinical indications and ileoscopic appearances.

**Material and methods:** Retrospective study conducted in this academic center, which we analyzed all ileocolonoscopies with ileal biopsies over a period of five years. Data were collected from Gastrointestinal Endoscopy Department and Pathology Department. We excluded patients younger than 18 years, patients with biopsies from anastomotic sites or only from the ileocecal valve, also patients with incomplete or missing data, both endoscopically or histologically.

**Results:** A total 230 adult patients were included (median age 51.8 years, 66.9% female and 33.04% men). The most common clinic indication for ileocolonoscopy was chronic diarrhea (53.91%) and history or suspicion of inflammatory

Servicio de Endoscopia Gastrointestinal, Hospital de Especialidades "Dr. Bernardo Sepúlveda G.", Centro Médico Nacional Siglo XXI. México D.F., México.

**Correspondencia:** Dr. Óscar Edmundo Díaz de León Salazar. Cuauhtémoc N° 330, Colonia Doctores, Delegación Cuauhtémoc, C.P. 06720, México D.F., México. Teléfono: 5627 6900, ext. 21318. Correo electrónico: oscar diazdeleon@hotmail.com

**Resultados:** Un total 230 pacientes adultos fueron incluidos (mediana de edad 51.8 años, 66.9% mujeres y 33.04% hombres). La indicación más común fue la diarrea crónica (DC) (53.91%) y la historia o sospecha de enfermedad inflamatoria intestinal (EII) (17.82%). La ileoscopia fue normal en el 66.08%. Pacientes con historia o sospecha de enfermedad de Crohn (EC), hemorragia gastrointestinal (HGI), y aquellos evaluados por anormalidad de imagen, presentaron la más alta proporción de ileoscopia anormal (73.34%, 80% y 100%, respectivamente). En general, más del 93% a 95% de los pacientes con impresión ileoscópica normal, la histología no aportó un diagnóstico específico, excepto en pacientes con historia o sospecha de EC (25% de anormalidades histológicas). La ileoscopia anormal en general, en más del 50% fue asociada con significativamente mayor valor diagnóstico histológico específico, sobre todo en pacientes evaluados por EC.

**Conclusión:** Biopsias de IT rara vez provee información clínicamente relevante, en pacientes con ileoscopia normal. En contraste, las biopsias de IT con ileoscopia anormal hasta en la mitad de los pacientes pueden ofrecer importante valor diagnóstico.

**Palabras clave:** Histopatología, biopsia de íleon, valor diagnóstico, ileoscopia, íleon terminal, México.

*bowel disease (IBD) (17.82%). The ileoscopy was reported as being normal in 66.08% patients. Patients with a history or suspected Crohn's disease (CD), gastrointestinal bleeding (GB) and those evaluated by imaging abnormality had the highest proportion of abnormal ileoscopy (73.34%, 80% and 100%, respectively). Overall, 93% to 95% of patients with normal ileoscopy impression did not provide a specific diagnosis, except in patients with a history or suspected CD (25% of histological abnormalities). Abnormal ileoscopy overall, more than 50% was associated with significantly higher specific histological diagnostic value especially in patients evaluated for CD.*

**Conclusions:** *Biopsies from the endoscopically normal ileum rarely provide clinically relevant diagnostic information. In contrast, half of the adult patients with an endoscopically abnormal ileum have significant histopathologic findings in ileal biopsies.*

**Keywords:** *Histopathology, Ileal biopsy, diagnostic value, ileoscopy, terminal ileum, Mexico.*

## Introducción

La intubación del íleon terminal (IT) durante la colonoscopia fue primero reportada en 1972,<sup>1</sup> y actualmente, la mayoría de los expertos recomiendan siempre intentar su intubación en la colonoscopia. Biopsias del IT son principalmente recomendadas para la evaluación y sospecha de enfermedad inflamatoria intestinal (EII), ciertas infecciones, diarrea crónica (DC) y anormalidades localizadas por imagen radiológica. Por razones terapéuticas es importante distinguir entre causas inflamatorias y no inflamatorias, e identificar pacientes con EII. La ileocolonoscopia es actualmente el procedimiento de elección en estos casos, porque provee la extensión y gravedad de la enfermedad, además las biopsias del IT incrementan el campo diagnóstico. En contraste, parece no razonable realizar ileoscopia con biopsia en todos los pacientes en otras indicaciones clínicas, como por

ejemplo DC sin sangre o dolor abdominal. Esto incrementa el número de procedimientos y el tiempo del mismo, además en los estudios reportados, la mayoría de las biopsias suelen ser normales o no diagnósticas, sobre todo en pacientes con ileoscopia normal.<sup>2</sup>

Estudios previos han reportado una mucosa normal en aproximadamente el 80% de todas las biopsias, y en hasta el 95% de aquellas tomadas de íleon endoscópicamente normal. El valor diagnóstico ha sido reportado desde 0.3% a 39.8%.<sup>3,4</sup> Esto ha llevado a cuestionar el valor de la ileoscopia, y sugieren que las biopsias deben ser obtenidas sólo en escenarios clínicos seleccionados.<sup>2,5,6</sup> Por lo tanto, nosotros revisamos 230 pacientes con ileocolonoscopia y biopsias del IT pertenecientes a nuestra Institución, para determinar su valor diagnóstico.

El objetivo del presente estudio es determinar el valor diagnóstico de la biopsia de IT, en las diferentes indicaciones clínicas y apariencia ileoscópica.

## Material y métodos

Se llevó a cabo un estudio retrospectivo en el Hospital de Especialidades “Dr. Bernardo Sepúlveda G.” del Centro Médico Nacional Siglo XXI, Instituto Mexicano del Seguro Social, México D.F. Las colonoscopias y las biopsias fueron interpretadas por un grupo de endoscopistas y patólogos, quienes han alcanzado un alto nivel de uniformidad diagnóstica. No hubo contacto con los pacientes, ni entre los médicos patólogos y endoscopistas. La única forma de comunicación entre los médicos fue el breve resumen clínico, que se reporta en el formato de solicitud de biopsia convencional. Ese breve resumen incluye la indicación de la colonoscopia, los síntomas clínicos del paciente y la impresión diagnóstica.

### Fuente de datos

La información fue recolectada de la base de datos del Servicio de Endoscopia Gastrointestinal y del Servicio de Patología. Estos datos incluyen un breve resumen clínico, hallazgos endoscópicos y reporte de histología de cada biopsia. Recolectamos los datos de pacientes adultos que se sometieron a ileocolonoscopia con biopsias del IT, durante el periodo comprendido entre febrero de 2007 hasta abril de 2012. Los siguientes grupos fueron excluidos: menores de 18 años, pacientes con biopsias en sitios de anastomosis o sólo de la válvula ileocecal y quienes presentaban información incompleta o extraviada, tanto endoscópica como histológica.

### Indicaciones para colonoscopia

Las siguientes indicaciones para colonoscopia fueron evaluadas: DC, historia o sospecha de EII (enfermedad de Crohn -EC- y colitis ulcerosa -CU-), escrutinio de cáncer de colon, dolor abdominal, anemia, hemorragia gastrointestinal (HGI) (melena, hematoquezia o sangre oculta en heces positivas), hallazgo anormal localizado por imagen radiológica.

### Categorías diagnósticas

Para nuestro estudio, una ileoscopia anormal fue considerada cuando una o combinación de los siguientes criterios fueron incluidos en el reporte de colonoscopia:

- 1) Ileítis (hiperemia, friabilidad, granularidad, erosiones y/o úlceras).

- 2) Erosiones y úlceras sin otros datos de inflamación.
- 3) Otras anomalías (nodularidad, estenosis, pólipos y tumores).

Los siguientes diagnósticos histológicos fueron considerados:

- 1) Histología no diagnóstica: mucosa sin alteraciones o complicaciones, incluyendo los casos con prominentes folículos linfoides, ileítis aguda inespecífica (infiltración del epitelio con neutrófilos, con arquitectura de las vellosidades normal), ileítis crónica (infiltrado mixto de la lámina propia, sin distorsión de la arquitectura de las vellosidades, presencia o no de metaplasia pseudopilórica), úlcera o erosiones inespecíficas.
- 2) Histología diagnóstica: linfocitosis intraepitelial (definido como > 20 de agregados linfocíticos), adenoma, otros hallazgos histológicos significantes con morfología asociada a patología específica (neoplasias o infecciones, ileítis por reflujo, enfermedad celíaca, EC).

## Resultados

Un total de 230 pacientes fueron incluidos al análisis. La población en estudio la componen 154 mujeres (66.90%) y 76 hombres (33.04%), la mediana de edad fue de 51.8 años (rango 18-90). La indicación clínica más común fue la DC (53.91%) y la historia o sospecha de EII (17.82%) con CU y EC, aconteciendo en el 11.30% y 6.52%, respectivamente. El dolor abdominal como tercera indicación clínica más común (7.39%), estreñimiento crónico y alteraciones localizadas por imagen, como las menos comunes (2.17% y 0.86%, respectivamente).

La ileoscopia fue normal en 152 pacientes (66.08%) y anormal en 78 pacientes (33.9%). La ileítis endoscópica (o sus hallazgos descritos) fue el diagnóstico más frecuente con 31 pacientes (39.74%), seguido de nodulaciones en 23 pacientes (29.48%) y úlceras en 21 pacientes (26.92%). Los hallazgos menos frecuentes fueron pólipo en dos pacientes (2.56%) y un tumor en un paciente (1.28%). En la **Tabla 1** se muestra la impresión endoscópica en general, de cada una de las indicaciones clínicas evaluadas. Pacientes con EC, HGI y aquellos evaluados por alteraciones localizadas por imagen radiológica, presentaron la más alta proporción de ileoscopia anormal (73.34%, 80% y 100%, respectivamente), seguido por los pacientes en escrutinio de cáncer (50%), anemia (40%)

○ **Tabla 1.** Hallazgos endoscópicos por indicación clínica en pacientes con biopsias del íleon terminal.

Indicación clínica	n (%)	Apariencia normal	%	Apariencia anormal	%
Diarrea crónica	124(53.9)	92	74.19	32	25.81
EII	31(17.8)				
CU	26	17	65.38	9	34.62
EC	15	4	26.66	11	73.34
Dolor abdominal	17(7.39)	13	76.47	4	23.53
Escrutinio	14	7	50	7	50
HTD	10	2	20	8	80
Anemia	10	6	60	4	40
Pérdida de peso	7	5	71.42	2	28.58
Estreñimiento	5	3	60	2	40
Imagen anormal	2	0	0	2	100
Total	230	66%		33.9%	

EII: Enfermedad Inflamatoria intestinal; CU: Colitis Ulcerosa; EC: Enfermedad de Crohn; HTD: Hemorragia de tubo digestivo.

y estreñimiento (40%). Pacientes con dolor abdominal y DC presentaron el menor porcentaje de anomalía en IT (23.53% y 25.81%, respectivamente).

### Correlación histopatológica con los hallazgos endoscópicos

En la **Figura 1A** se muestra que más del 93% a 95% de los pacientes con impresión ileoscópica reportada como normal, la histología no aporta un diagnóstico específico; excepto en pacientes con historia o sospecha de EC, hasta en un 25% se observan anomalías en la histología, así como lo fue en un paciente (20%) con pérdida de peso, donde el resultado fue un linfoma.

En contraste, un IT endoscópicamente anormal fue asociado significativamente con un mayor valor diagnóstico histológico específico de una enfermedad, 55% para historia y sospecha de EC, 50% para pacientes evaluados por anomalía localizadas por imagen radiológica y pérdida de peso, en donde el diagnóstico fue un adenocarcinoma y EC, respectivamente. En pacientes evaluados por DC un diagnóstico histológico específico fue en el 25%, y 37% en pacientes evaluados por HGI.

La anomalía histológica no diagnóstica para una enfermedad específica más común independientemente de la apariencia endoscópica fue la ileítis

crónica inespecífica (69%), seguida de la hiperplasia de folículos linfoides (12.5%) e ileítis aguda inespecífica (8.5%), sólo en un 10% de las biopsias fue reportada como normal o sin alteraciones. En la **Tabla 2** observamos que EC fue el diagnóstico histológico específico más frecuente (44%), seguida por ileítis por reflujo (12%) y enteropatía eosinofílica (12%).

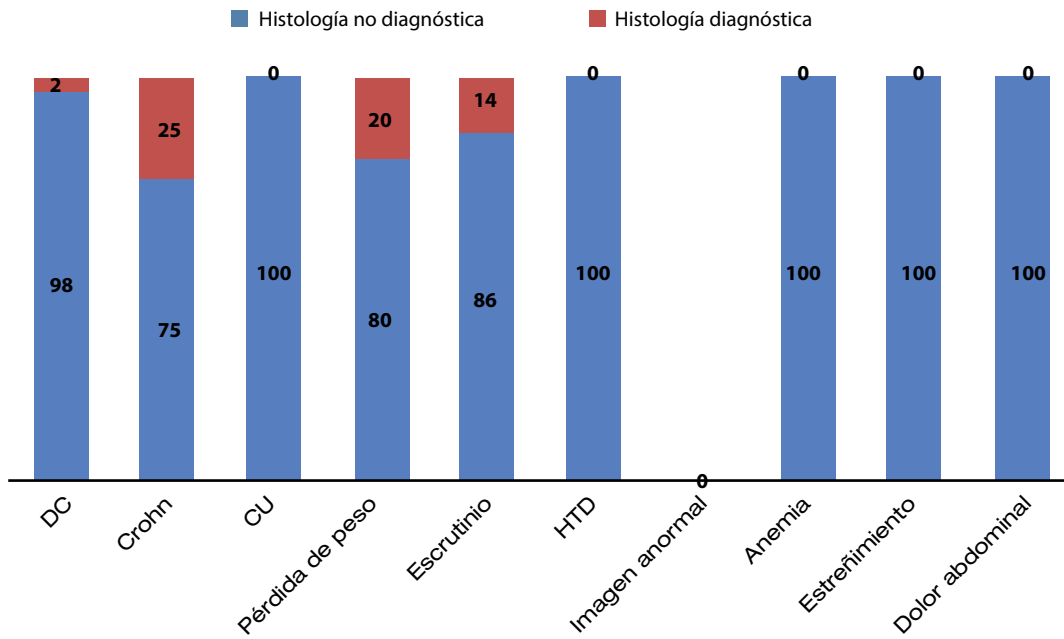
### Discusión

Varios autores consideran una colonoscopia incompleta si no se realiza una ileoscopia, y la consideran un importante procedimiento adjunto, especialmente en pacientes con sospecha o establecida EII y DC,<sup>4,7</sup> por lo cual han recomendado intentar siempre su intubación. Otros autores no están de acuerdo en realizarla en todos los pacientes de manera rutinaria, argumentando no ser costo-efectiva.<sup>6,8</sup> La tasa de anomalías histológicas reportadas en pacientes con ileoscopia normal es particularmente baja, alrededor del 5%.<sup>5</sup> Sin embargo en nuestro medio, la solicitud de colonoscopia con ileoscopia y biopsia de IT independientemente de su apariencia endoscópica normal, se ve con mucha frecuencia en la práctica diaria, sobre todo en la evaluación de pacientes con DC e historia o sospecha de EII. Por lo que, el bajo valor diagnóstico reportado en la literatura de la biopsia de IT con ileoscopia normal, ha tenido poca influencia



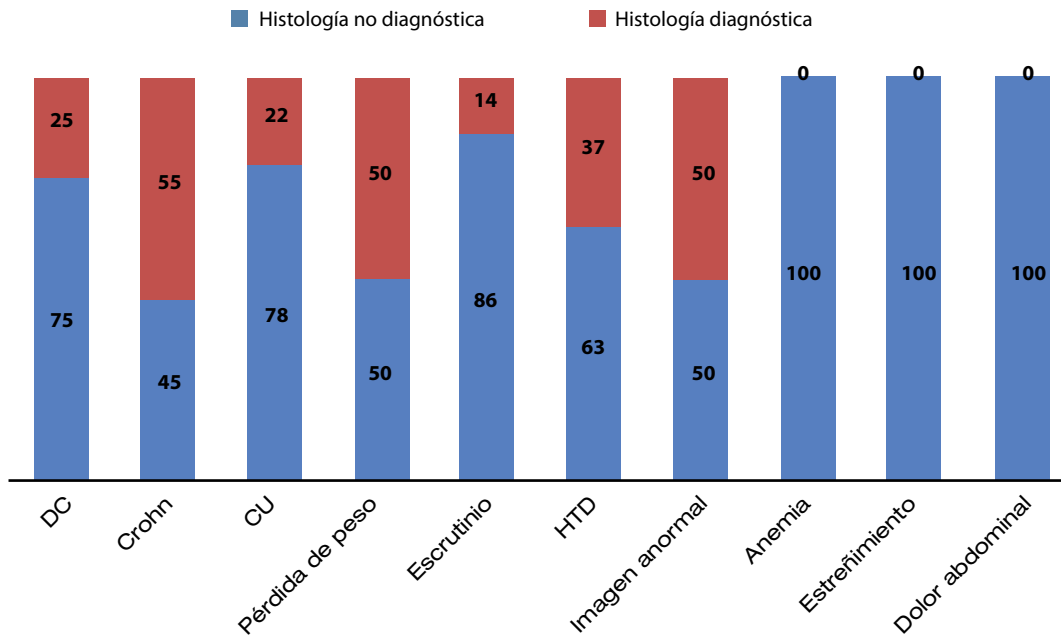
○ **Figura 1.** Valor diagnóstico en porcentaje (%) de las biopsias de ileon terminal, de acuerdo a la indicación clínica en pacientes con ileoscopia. **A)** normal y **B)** anormal.

A



DC: diarrea crónica; CU: colitis ulcerosa; HTD: hemorragia de tubo digestivo.

B



DC: diarrea crónica; CU: colitis ulcerosa; HTD: hemorragia de tubo digestivo.



○ **Tabla 2.** Diagnósticos histológicos específicos en pacientes con ileoscopia y biopsia de íleon terminal, y su relación con la apariencia endoscópica.

Diagnóstico	Número de casos (%)	Apariencia endoscópica Normal (8%), Anormal (92%)
Enfermedad de Crohn	11 (44)	110
Ileítis por reflujo	3 (12)	3
Enteropatía eosinofílica	3 (12)	12
Enteropatía por AINES	2 (8)	2
Linfoma	2 (8)	11
Enfermedad del injerto contra el huésped	1 (4)	1
Enfermedad celíaca	1 (4)	1
Adenocarcinoma	1 (4)	1
Adenoma tubular	1 (4)	1

AINES: antiinflamatorios no esteroideos.

en nuestra práctica diaria principalmente en pacientes con DC. Por otro lado, en nuestro Centro la proporción de anomalías histológicas no diagnósticas independientemente de la apariencia endoscópica es muy alta, tal como se muestra en los resultados, predominando la ileítis crónica inespecífica (69%), ileítis aguda inespecífica (8.5%), siendo la histología diagnóstica sólo en 25 pacientes (10.8%) y sobre todo, en pacientes con ileoscopia anormal (92%), como podemos observar en la **Tabla 2**. En la **Figura 1A** y **1B**, cuando estratificamos a los pacientes con ileoscopia normal, observamos como en pacientes con DC sólo se obtuvo una histología diagnóstica en el 2%, y excepto en pacientes con historia o sospecha de EC, se obtuvo un porcentaje de hasta el 25%. En la mayoría de las otras indicaciones clínicas, la histología no proporcionó claves para alguna etiología específica. En pacientes con ileoscopia anormal, nuevamente la EC tuvo mayor prevalencia (55%), pero en general hubo mayor proporción de histología diagnóstica cuando la ileoscopia fue anormal. Estos hallazgos están de acuerdo con la literatura médica publicada, indicando

que el IT se afecta en el 50% a 80% de los pacientes con establecida EC.<sup>9,10</sup>

Similar a estudios endoscópicos previos, nuestros hallazgos apoyan la conclusión de que las biopsias de IT son de mayor valor en pacientes evaluados por conocida o sospecha de EII (sobre todo en EC), o con estudio de imagen radiológico anormal. Biopsias de un IT con apariencia endoscópica normal es improbable que aporte una gran información diagnóstica, y puede ser evitada salvo en pacientes con alta sospecha de EC. Lo contrario pasa cuando la ileoscopia es anormal, biopsias de IT pueden ser muy útiles en el diagnóstico como adjunto a la colonoscopia y al escenario clínico del paciente.

En conclusión, los resultados de este estudio muestra que las biopsias de IT rara vez proporcionan información clínicamente relevante en pacientes con ileoscopia normal. En contraste, las biopsias de IT con ileoscopia anormal pueden ofrecer importante valor diagnóstico.

### Conflicto de intereses

Los autores declaran no tener ningún conflicto de intereses.

### Financiamiento

Los autores no recibieron patrocinio para llevar a cabo este estudio.

### Referencias

1. Nagasako K, Yazawa C, Takemoto T. Biopsy of the terminal ileum. *Gastrointest Endosc* 1972;19:7-10.
2. Geboes K. The Strategy for Biopsies of the Terminal Ileum Should Be Evidence Based. *Am J Gastroenterol* 2007;102:1090-1092.
3. Cherian S, Sing P. Is routine ileoscopy useful? An observational study of procedure times, diagnostic yield, and learning curve. *Am J Gastroenterol* 2004;99:2324-239.
4. Zwas FR, Bonheim NA, Berken CA, et al. Diagnostic yield of routine ileoscopy. *Am J Gastroenterol* 1995;90:1441-1443.
5. McHung JB, Appelman HD, MaKenna BJ. The Diagnostic Value of Endoscopic Terminal Ileum Biopsies. *Am J Gastroenterol* 2007;102:1084-1089.
6. Yoong KK, Heymann T. It is not worthwhile to perform ileoscopy on all patients. *Surg Endosc* 2006;20:809-811.
7. Fillietaz S, Juillerat P, Arditi C, et al. Appropriateness of colonoscopy in Europe (EPAGEII). Chronic diarrhea and knock inflammatory bowel disease. *Endoscopy* 2009;41:218-226.
8. Jeong SH, Lee KJ, Kim YB, et al. Diagnostic value of terminal ileum intubation during colonoscopy. *J Gastroenterol Hepatol* 2008;23:51-55.
9. Bjornsson S, Johannsson JH. Inflammatory bowel disease in Iceland, 1990-1994: a prospective, nationwide, epidemiological study. *Eur J Gastroenterol Hepatol* 2000;12:31-38.
10. Michetti P, Juillerat P, Mottet C, et al. Mild-to-moderate active luminal Crohn's disease. *Digestion* 2007;76:92-98.