



○ ARTÍCULO ORIGINAL

Experiencia preliminar con enteroscopia de un solo balón en pediatría

Preliminary experience with single balloon enteroscopy in pediatrics

Jorge Landaeta, Carla Dias, María Rodríguez, Clotty Urdaneta, Eliana González

Resumen

Introducción: La enteroscopia de un solo balón (ESB) es una técnica endoscópica diseñada para explorar y tratar la patología del intestino delgado. Existe poca información en la literatura con el uso de esta técnica en pediatría. **Objetivo:** Se presentan los resultados preliminares de la experiencia de los autores con la ESB en niños. El objetivo fue evaluar la aplicabilidad, seguridad y eficacia de la ESB en población pediátrica.

Métodos: A partir de marzo de 2008, se inició el estudio prospectivo de la aplicabilidad, seguridad y eficacia de la ESB en esta población. Se incluyeron a todos los niños con sospecha de enfermedades del intestino delgado y con indicación de ESB. Se utilizó el enteroscopio Olympus SIF-180Q (200cm de largo, 9.2 mm de diámetro externo y un canal de trabajo de 2.8mm) acoplado a un sobretubo de silicón de 132 cm de largo y 13.2mm de diámetro externo con un balón en el extremo distal y desechable. El balón se infla con una Unidad de Control Olympus (modelo MAJ 1440). Se incluyeron dieciséis pacientes (nueve mujeres y siete hombres) con una mediana de edad de 13.8 (intervalo siete a 18 años). Todos los procedi-

Abstract

Introduction: Single balloon enteroscopy (SBE) is an endoscopic technique designed to evaluate and treat small bowel pathology. There are few data on pediatric experience with (SBE) in the published literature.

Aim: The authors present the preliminary experience of SBE in pediatrics. The aim of our study was to evaluate the applicability, safety and efficacy of SBE in pediatrics.

Methods: In March 2008, we began a prospective study on the applicability, safety and efficacy of SBE in this population. Children with suspected small bowel disease, who required deep enteroscopy, were enrolled. The Olympus SIF-180Q enteroscope [200 cm length, 9.2 mm outer diameter (OD), and 2.8 mm working channel] was coupled with a 132 cm long, 13.2 mm OD single use silicon overtube, which has a balloon at the distal end. The balloon is operated with Olympus balloon control unit (MAJ 1440). Sixteen patients (9 females and 7 males) with a median age (range) of 13.8 (7-18) years were examined. All procedures (18 procedures) were performed under anesthesiologist-assisted sedation.

Results: Nine (50%) examinations were done by the oral approach and nine (50%) by the rectal approach. Mean duration was 43 ± 22 minutes (range 15-120). The main indication was obscure gastrointestinal bleeding (68.8%).

mientos (18 en total) fueron realizados bajo sedación administrada por anestesiólogo.

Resultados: Se llevaron a cabo nueve procedimientos a través de la vía oral y nueve por vía rectal. La duración promedio fue de 43 ± 22 minutos (rango 15-120). La principal indicación fue por hemorragia obscura (68.8%). Otras indicaciones fueron: Síndrome de Peutz-Jeghers en tres pacientes (18.8%), poliposis en un paciente (6.3%) y sospecha de linfoma ileal en un paciente (6.3%). Se encontraron anomalías en 75% (12 pacientes): pólipos (cinco), GIST (dos), Hiperplasia Nodular linfoide (dos), divertículo de Meckel (uno), enteropatía por parásitos (uno) y hemorragia activa (uno). La sensibilidad diagnóstica fue de 66.6% y 39% de los casos fueron terapéuticos incluyendo tres polipectomías; el Divertículo de Meckel y los GIST fueron tratados quirúrgicamente. Se utilizó fluoroscopia en un caso. No se presentaron complicaciones durante o después de los procedimientos.

Conclusión: La ESB parece ser un método seguro y altamente eficaz para el estudio de la patología del intestino delgado. La ESB tiene alta sensibilidad diagnóstica y permite la intervención terapéutica frecuentemente.

Palabras clave: Enteroscopia monobalón, Peutz-Jeghers, Hemorragia de origen desconocido, divertículo de Meckel, enteroscopia en niños, Venezuela.

Introducción

El intestino delgado en los niños, es asiento de muchas enfermedades congénitas y adquiridas. Las enfermedades del intestino delgado han sido de difícil diagnóstico tanto en los niños como en los adultos.¹ El intestino delgado ha sido un área relativamente inexplorada del tracto gastrointestinal debido al acceso endoscópico limitado. Las principales dificultades para su examen son su longitud (360 cm a 600 cm en el adulto) y su anatomía tortuosa en la cavidad abdominal. Aunque la enteroscopia de sonda (*sonde enteroscopy*) y la de empuje (*push enteroscopy*) han sido utilizados para diagnosticar y tratar las enfermedades del intestino delgado, la primera requiere mucho tiempo sin posibilidad de toma de biopsias (y no se encuentra disponible en la actualidad) y, la segunda se limita a la evaluación hasta el yeyuno proximal. La enteroscopia intraoperatoria era la única opción terapéutica para lesiones profundas en el intestino delgado.² El

Other indications were Peutz-Jeghers syndrome in 3 patients (18.8%), polyposis in 1 patient (6.3%) and suspicion of ileal lymphoma in 1 patient (6.3%). In 12 patients (75%), abnormal finding were detected: Polyps (5), GIST (2), Nodular Lymphoid Hyperplasia (2), Meckel diverticulum (1), parasitic infectious enteropathy (1) and active bleeding (1). Diagnostic yield was 66.6% and 39% were therapeutic: 3 polyps were removed; Meckel diverticulum (1) and all the GIST (2) were treated surgically. Fluoroscopy was used in one (1) patient. No complications occurred during or after the SBE procedures.

Conclusion: *SBE demonstrated a high diagnostic yield and frequently provided useful therapeutic intervention. It appears to be a safe and effective method of performing deep enteroscopy in children with suspected small bowel pathology.*

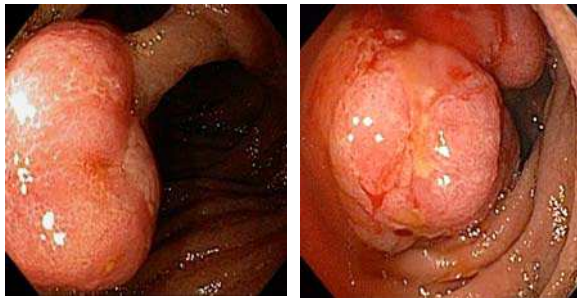
Keywords: *Enteroscopy, single-balloon, children, Peutz-Jeghers, Meckel diverticulum, Venezuela.*

nuevo siglo dio la bienvenida a herramientas más útiles: la cápsula endoscópica; y en 2001, la posibilidad de realizar terapia endoscópica en el intestino a través del sistema de la enteroscopia asistida por balón y con la enteroscopia de doble balón (EDB), descrita por Yamamoto y colaboradores.³ Más recientemente, la Olympus Medical Systems desarrolló el sistema de enteroscopia de un solo balón (ESB). Con la enteroscopia asistida por balón (EAB), es posible la visualización con alta resolución de todos los segmentos del intestino delgado y la realización de procedimientos terapéuticos como hemostasia, polipectomía, dilatación con balón, así como pancreato-colangiografía retrógrada endoscópica (ERCP) en pacientes con anatomía modificada.⁴

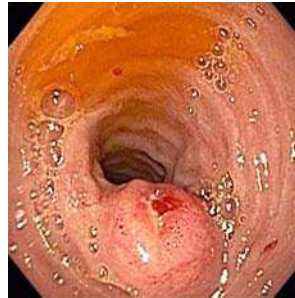La bibliografía biomédica ha informado acerca de la seguridad y eficacia de este procedimiento en la población adulta; sin embargo las publicaciones en la misma, en pacientes pediátricos, son limitadas. Dado el gran número de enfermedades conocidas



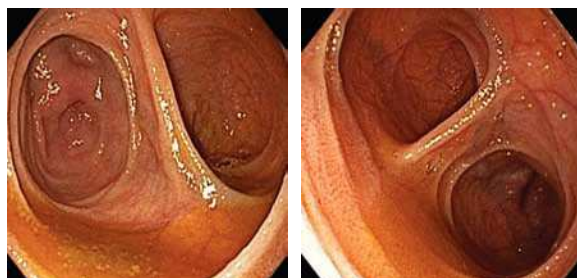
○ Figura 1. Pólipos.



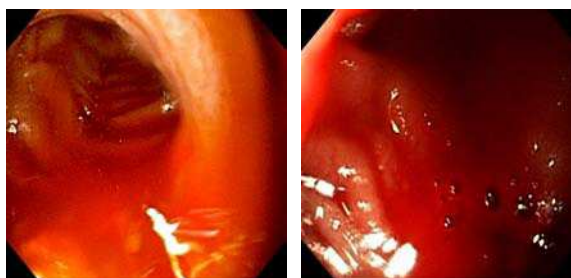
○ Figura 2. GIST.



○ Figura 3. Divertículo de Meckel.



○ Figura 4. Sangrado activo.



que se ubican en el intestino delgado en niños, muchos de los cuales son similares a los encontrados en los adultos, está plenamente justificado el uso de la enteroscopia asistida por balón, con lo que se ofrece la posibilidad de diagnóstico y terapéutica con el mismo procedimiento.¹ Así, el objetivo de este estudio fue evaluar la aplicabilidad, la seguridad y la eficacia de La ESB en pediatría.

Métodos

En marzo de 2008 se inició un estudio prospectivo de ESB en pediatría, aprobado por la revisión del Comité de Ética de la Policlínica Metropolitana. Todos los representantes de los pacientes firmaron un consentimiento informado para el examen. Se incluyeron todos los niños con sospecha de enfermedad de intestino delgado que requerían la realización de enteroscopia asistida por balón único, misma que fue realizada usando sistema de enteroscopio Olympus SIF-180Q, con longitud de trabajo de 200 cm y total de 230 cm; diámetro en el extremo distal de 9.4 mm; un sobretubo con diámetro exterior de 13.2 mm, longitud de trabajo de 132 cm, un balón en su extremo distal y una unidad controladora del balón que se infla o desinfla con aire (presión gama de ajuste: - 6.0 a + 6.0 mmHg).

Todos los niños con sospecha de enfermedad del intestino delgado que fueron incluidos, tenían estudios previos de gastroscopias o colonoscopias que no aclaraban el origen de sus motivos de consultas. Se les indicó ayuno previo de 12 horas. En los estudios realizados por vía retrógrada se les indicó preparación con polietilenglicol. Todos los procedimientos (18) se realizaron con sedación profunda (propofol) asistida por anestesiólogo y con monitoreo de saturación O₂, frecuencia cardíaca y presión arterial.

Resultados

Dieciséis pacientes fueron evaluados, nueve niñas (56.3%). El rango de edad varió de siete a 18 años de edad (media de 13.8 años de edad y peso promedio 39.8 kg). La indicación principal fue hemorragia digestiva de origen oscuro 11 (68.8%). Otras indicaciones fueron: Síndrome Peutz-Jeghers en tres pacientes (18.8%), poliposis en un paciente (6.3%) y sospecha de linfoma en íleon en un paciente (6.3%) (Tabla 1). Nueve procedimientos (50%) fueron realizados por vía oral (anterógrada) y nueve (50%) por vía rectal (retrógrada); de los cuales, dos fueron combinados (oral y anal). El tiempo medio para la vía oral y anal fue de 43 ± 22 minutos (15 a 120 minutos).



○ **Tabla 1.** Indicaciones para ESB.

Indicaciones	n	%
Sangrado GI Oscuro	11	68.8
Síndrome Peutz-Jeghers	3	18.8
Poliposis	1	6.3
Sospecha de Linfoma en Íleon	1	6.3
Total	16	100

El rendimiento diagnóstico se logró en 66.6% de los casos: cinco pólipos (**Figura 1**), dos GIST (**Figura 2**), dos casos de hiperplasia linfoide nodular, un divertículo de Meckel (**Figura 3**), una enteropatía infecciosa parasitaria y un caso de sangrado activo (**Figura 4**) (**Tabla 2**). El rendimiento terapéutico 39% casos. Tratamiento endoscópico: se realizó en 16.7% de los casos. Fueron realizadas tres polipectomías. El divertículo de Meckel y todos los GIST, fueron tratados quirúrgicamente (**Tabla 3**). La fluoroscopia se utilizó en un paciente. No hubo complicaciones durante o después de los procedimientos de ESB.

Discusión

La amplia gama de patologías que tienen asiento en el intestino delgado del niño siguen representando un reto para el gastroenterólogo cuando se enfrenta a ellas.¹

En el pequeño número de casos donde la patología se limita al intestino delgado más allá del alcance de la endoscopia convencional; la cápsula endoscópica, enteroscopia de doble balón y enteroscopia de un solo balón han sido recientemente empleadas.²

Hay poca data en experiencia en pediatría con el uso de la enteroscopia asistida por balón en la bibliografía.⁵ Un pequeño estudio Chino, informó en forma de resúmenes, el uso de EDB en 14 niños y sugirió que era seguro y eficaz, con un rendimiento diagnóstico de 86%.⁶ Leung señaló que EDB fue realizada en 26 niños y adultos jóvenes (cinco menores de 10 años; 10 fueron de entre 11 a 20 años y 11 fueron de entre 21 a 29 años) y no se encontraron serias complicaciones, concluyendo que la EDB era útil y segura.⁷

○ **Tabla 2.** Hallazgos Endoscópicos.

Hallazgos	n (%)
Pólipos	5 (27.8)
GIST	2 (11.1)
Hiperplasia Nodular Linfoide	2 (11.1)
Divertículo Meckel	1 (5.6)
Enteropatía Parasitaria Infecciosa	1 (5.6)
Sangrado Activo	1 (5.6)
Normal	6 (33.4)

○ **Tabla 3.** Distribución de los pacientes de acuerdo con la terapéutica.

Tratamiento	n	%
Ninguno	11	61.1
Polipectomía	3	16.7
Quirúrgico	3	16.7
Médico	1	5.6

Thomson y colaboradores² realizaron 14 procedimientos con EDB en 14 niños con edad promedio de 12.9 años (rango 8.1 a 16.7) y Nishimura y colaboradores⁵ realizaron 92 procedimientos en 48 pacientes con edad media de 12.2 (4 a 18 años). En nuestro estudio incluimos niños con un rango de edad entre siete a 18 años, similar a lo señalado en la bibliografía.

Como lo demostrado por otros autores, la ESB permite intubación profunda intestino delgado y permite toma de biopsias e intervención terapéutica así como: polipectomía, uso de dispositivos térmicos, dilatación, y extracción de cuerpo extraño.

En nuestro estudio la mayor indicación fue sangrado digestivo oscuro, con 11 pacientes (61.1%), lo cual difiere con lo informado en la bibliografía. Thomson y colaboradores informaron Síndrome de Peutz-Jeghers (cinco de 14 pacientes) como su principal indicación.² Nishimura y colaboradores,⁵ tuvieron como indicación principal estenosis de una anastomosis biliar postrasplante (23 de 48 pacientes), aunque similar a lo informado en la bibliografía venezolana.¹

El rendimiento diagnóstico fue similar que otros autores, lo que representa 66.6% de los 16 casos y el



tratamiento endoscópico se realizó en 16.7%. En una serie de Nishimura y colaboradores,⁵ el rendimiento diagnóstico con EDB fue del 65% (31 de los 48 pacientes) y en una serie de Moreels y colaboradores⁸ el rendimiento diagnóstico fue de 93% (13 de los 14 pacientes).

En nuestro estudio, no ocurrieron complicaciones durante o después de la ESB. Las complicaciones han sido informadas en con EDB, incluyendo perforación intestinal, pancreatitis e íleo paralítico.⁹⁻¹¹ Nishimura y colaboradores,⁵ refirieron un caso de sangrado pospolipectomía, pero otras complicaciones, como la perforación y pancreatitis, no se observaron. Thomson y colaboradores,² mencionaron una complicación en su grupo de niños, inherente a la intervención quirúrgica que se le realizó durante EDB intraoperatoria. Moreels,⁸ así como Liu y colaboradores,¹² no informaron complicaciones en sus respectivos estudios.

Conclusión

La enteroscopia de un solo balón demostró un alto rendimiento y frecuentemente provee intervención terapéutica útil. Parece ser un método seguro y eficaz

de realización de enteroscopia profunda en la población pediátrica con patología sospechosa del intestino delgado.

Referencias

1. Gonzalez I, Landaeta J, Narvaez MG, et al. Enteroscopia de doble balón en niños: Aplicabilidad del método, posibilidades diagnósticas y terapéuticas en enfermedades del intestino delgado. *GEN* 2008;62:17-20.
2. Thomson M, Venkatesh K, Elmalik K, et al. Double balloon enteroscopy in children: Diagnosis, treatment, and safety. *World J Gastroenterol* 2010;16:56-62.
3. Ospina-Nieto J, Villamizar-Suárez J. Enteroscopia de un balón. Una nueva herramienta para la evaluación gastrointestinal. *Rev Colomb Gastroenterol* 2009;24:241-247.
4. Semrad CE. Small Bowel Enteroscopy: Territory Conquered, Future Horizons. *Curr Opin Gastroenterol* 2009;25:110-115.
5. Nishimura N, Yamamoto H, Yano T, et al. Safety and efficacy of double-balloon enteroscopy in pediatric patients. *Gastrointest Endosc* 2010;71:287-294.
6. Xu CD, Deng CH, Zhong J, et al. Application of double-balloon push enteroscopy in diagnosis of small bowel disease in children. *Zhonghua Er Ke Za Zhi* 2006;44:90-92.
7. Leung YK. Double balloon endoscopy in pediatric patients. *Gastrointest Endosc* 2007;66:S54-S56.
8. Moreels TG, Mensink P, Kuipers EJ, et al. Small bowel evaluation by double-balloon enteroscopy in pediatric patients: results of two university hospital endoscopy units. *Gastrointest Endosc* 2009;69:AB172.
9. Ohmiya N, Yano T, Yamamoto H, et al. Diagnosis and treatment of obscure GI bleeding at double balloon enteroscopy. *Gastrointest Endosc* 2007;66:S72-S77.
10. Kaffes AJ, Siah C, Koo JH. Clinical outcomes after Double balloon enteroscopy in patients with obscure GI bleeding and a positive capsule endoscopy. *Gastrointest Endosc* 2007;66:304-309.
11. Attar A, Maissiat E, Sebbagh V, et al. First case of paralytic intestinal ileus after double balloon enteroscopy. *Gut* 2005;54:1823-1824.
12. Liu W, Xu C, Zhong J. The diagnostic value of double balloon enteroscopy in children with small bowel disease: report of 31 cases. *Can J Gastroenterol* 2009;23:635-8.

