



► Imágenes clínicas

Paciente diabético con glaucoma neovascular en estadio de ángulo abierto

Diabetic patient with neovascular glaucoma in open angle stage

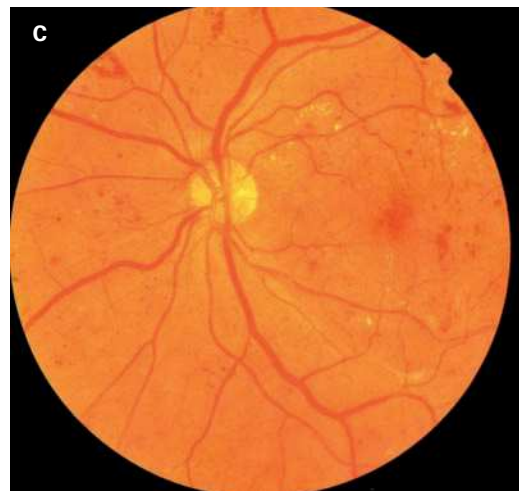
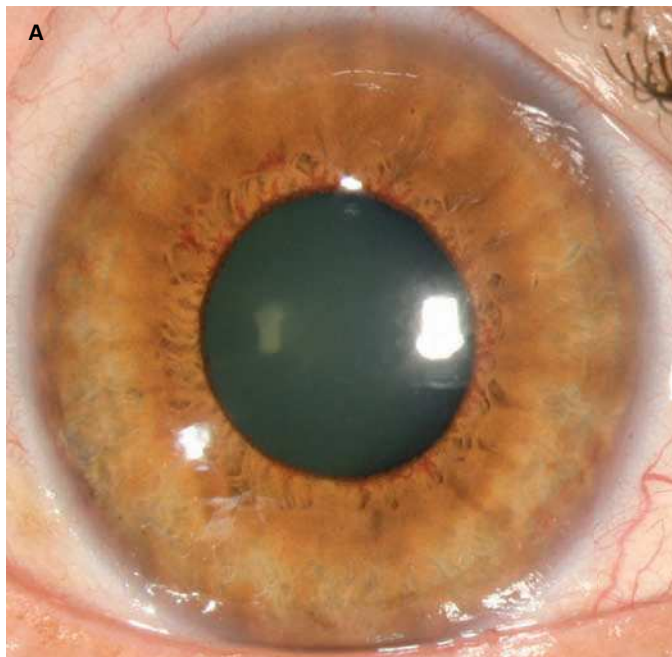
Mauricio Turati-Acosta

Asociación para Evitar la Ceguera en México.



Caso fotográfico de paciente diabético con glaucoma neovascular (GNV) en estadio de ángulo abierto (**Figuras 1A, 1B y 1C**).

► **Figura 1.** Se presentan fotos clínicas de segmento anterior donde se aprecia la rubeosis iridis A), en la gonioscopia neovascularización del ángulo de la cámara anterior B) y en fondo de ojo retinopatía diabética C).



Correspondencia: Mauricio Turati Acosta Camino a Santa Teresa # 1055, Col. Héroes de Padierna, CP 10700, México, DF. Teléfono: 51351527. Correo electrónico: mturati@gmail.com