

**CASO CLÍNICO**

# Síndrome de lóbulo medio

## *Middle lobe syndrome*

Araceli Carrillo-Muñoz,<sup>1</sup> Jennifer Escobar-Alvarado,<sup>2</sup> Raúl Cícero-Sabido,<sup>3</sup> Carlos Núñez Pérez-Redondo.<sup>4</sup>

### Resumen

El síndrome de lóbulo medio (SLM) fue descrito por primera vez por Brock en 1937, como un fenómeno obstructivo por nodos peribronquiales que comprimen el bronquio del lóbulo medio en pacientes con tuberculosis. Actualmente se considera un síndrome clínico radiológico de curso crónico caracterizado por atelectasias o diversos grados de neumonitis y bronquiectasias, recurrente o crónica secundario a compresión por nodos linfáticos peribronquiales de origen infeccioso o neoplásico. Se presenta un caso de SLM por tuberculosis con las tres alteraciones, se incluyen imágenes tomográficas y broncoscópicas.

**Palabras clave:** Síndrome de lóbulo medio, calcificación ganglionar, tuberculosis, México.

### Abstract

*The middle lobe syndrome (MLS) was described for the first time by Brock in 1937 as an obstructive condition due to enlargement of the peribronchial lymph nodes in tuberculous patients. At present time the MLS is considered a clinical and radiologic syndrome with a chronic course, characterized by chronic or recurrent middle lobe atelectasis or as pneumonitis and/or bronchiectasis. Although physiopathology is the same, other etiologies than tuberculosis are now included in this syndrome such as neoplastic and different infectious diseases. We describe a case of MLS caused by M. tuberculosis with bronchoscopic findings and CT scan images.*

**Keywords:** Middle lobe syndrome, nodal calcification, tuberculosis, Mexico.

1 Residente de tercer año de la Especialidad de Neumología.

2 Residente del Curso de alta especialidad: Endoscopia del Aparato Respiratorio.

3 Investigador SNI. Facultad de Medicina de la UNAM.

4 Jefe de Broncoscopia y Quirófano de Neumología.  
Servicio de Neumología y Cirugía de Tórax Dr. Alejandro Celis, Hospital General de México, SSA.

Correspondencia: Dra. Araceli Carrillo Muñoz. Unidad 406. Dr. Balmis No. 148 Col. Doctores, Del. Cuauhtémoc C.P. 06726, México D.F. Teléfono 2789 2000. Extensión, 1370.

Correo electrónico: [araceli.integra@hotmail.com](mailto:araceli.integra@hotmail.com).

## Introducción

El síndrome del lóbulo medio se considera una entidad clínico-radiológica de curso crónico, caracterizado por obstrucción del bronquio del lóbulo medio.<sup>1</sup> En 1937, Brock<sup>2</sup> lo describió por primera vez como un fenómeno obstructivo por nodos linfáticos peribronquiales que comprimen el bronquio del lóbulo medio en pacientes con tuberculosis. En 1948 Graham, Burford y Mayer describieron 12 pacientes con neumonitis no tuberculosa y atelectasia de lóbulo medio, que más tarde denominaron “Síndrome del lóbulo medio”. Desde entonces, poco se ha añadido a la comprensión de esta entidad.<sup>2-10</sup>

Este síndrome está caracterizado por atelectasia, neumonitis y/o diversos grados de bronquiectasias recurrentes o crónicas del lóbulo medio a causa de procesos obstructivos bronquiales de origen intra y extraluminales o por inflamación primaria; puede ser sintomático o asintomático.<sup>3-9</sup> La propensión al colapso del lóbulo medio (LM) se explica por sus características anatómicas como son: a) Su origen es estrecho en comparación con el de otros lóbulos, b) Está rodeado de nodos linfáticos cuyo aumento de tamaño puede producir compresión extrínseca, c) El LM está separado de las cisuras de los lóbulos superior e inferior con una deficiente ventilación colateral desde las zonas vecinas, d) Es un bronquio largo, con cierto grado de angulación antes de su bifurcación y e) Es de calibre menor que el de bronquios de otros lóbulos pulmonares. Los procesos patológicos que afectan los nodos peribronquiales, ocasionan cambios intrínsecos de la pared bronquial y bronquiectasias que pueden afectar sus ramificaciones periféricas.<sup>4-10</sup>

Existen diversos procesos benignos y malignos implicados de los primeros predominan los de origen infeccioso y de éstos, la tuberculosis; con relativa frecuencia, el asma bronquial produce obstrucción intraluminal por hipersecreción de moco.<sup>4</sup>

Se presenta el caso de una paciente adulta con síndrome de lóbulo medio, se señalan los hallazgos relevantes de las manifestaciones clínicas, aspectos de imagenología y broncoscópicas.

## Presentación del caso

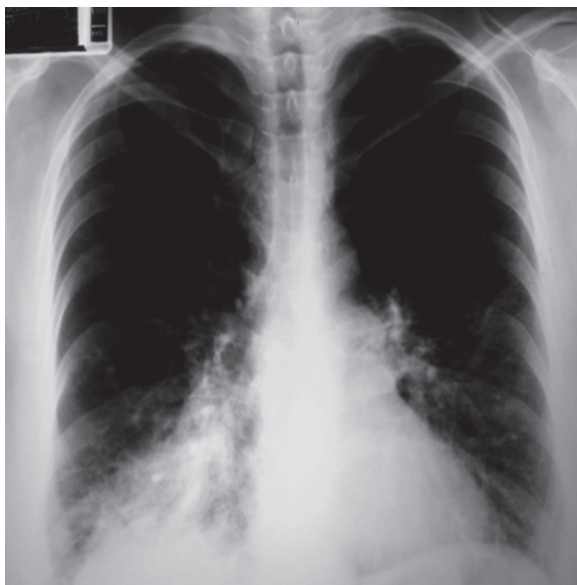Mujer de 51 años de edad con tos crónica de 10 años de evolución, expectoración purulenta en moderada cantidad, ocasionalmente hemoptoica, pérdida de peso de 5 kg en los últimos tres meses. En la exploración física se encontró disminución de los ruidos

respiratorios en región infraescapular derecha. La presencia de BAAR en tres series y prueba de PPD previas a su ingreso fueron negativas. Sus exámenes de laboratorio sin alteraciones. Telerradiografía de tórax con opacidad heterogénea localizada en región basal interna derecha (**Figura 1**). La tomografía de tórax de alta resolución (TACAR), muestra calcificaciones nodulares en región parahiliar y subcarinal y área de consolidación basal derecha (**Figuras 2 y 3**). La broncoscopia mostró cambios evidentes de bronquitis aguda y crónica y obstrucción completa del bronquio de lóbulo medio por compresión extrínseca (**Figura 4**); se tomó biopsia de la carina interlobar entre LM y lóbulo inferior con sangrado abundante (30 mL aproximadamente), se encontraron BAAR+ en lavado bronquial, *Mycobacterium tuberculosis* positivo en cultivos MGIT960 y Lowenstein-Jensen. El resultado histopatológico de la biopsia bronquial solo destacó alteraciones inflamatorias inespecíficas. Se instituyó tratamiento antituberculoso con isoniazida, rifampicina, pirazinamida y etambutol (TAES), se le propuso tratamiento quirúrgico, resección de lóbulo medio, pero la paciente no lo aceptó.

## Discusión

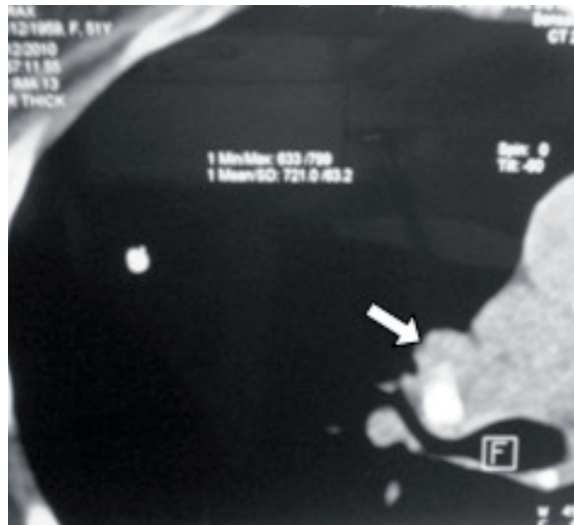
El síndrome de lóbulo medio ocurre en todas las edades pero es más común en niños y en mayores de 50 años. Los hombres son más afectados (0.2% vs. 0.1%). Se han documentado atelectasias en el lóbulo medio en ausencia de obstrucción; Inner y colaboradores<sup>5</sup> estudiaron la ventilación colateral del lóbulo medio afectado, concluyendo que es el resultado de una ventilación colateral limitada en comparación con otros lóbulos. Las referencias consultadas señalan enfermedades inflamatorias benignas como la etiología más común (47%), los tumores malignos en 22%, bronquiectasias 15%, tuberculosis 9%, tumores benignos 2%, aspiración 2% y en otros casos, sin precisar la frecuencia, no se encuentra la etiología.<sup>6</sup> Si bien el objetivo primordial en el manejo de estos casos es la prevención, debe tenerse especial cuidado en las medidas para evitar o controlar rápidamente las bronquiectasias, cuya presencia tiene por regla, resultados clínicos desfavorables. La cirugía está justificada cuando por biopsia se demuestra la presencia de neoplasia y los estudios de extensión tumoral la apoyan, persistencia de bronquiectasias o enfermedad inflamatoria localizada. A lóbulo medio que no cede a tratamiento conservador.

» **Figura 1.** Tele-radiografía de tórax PA con opacidad heterogénea en región basal interna derecha. Signo de la silueta.



Los síntomas suelen ser inespecíficos, lo que retrasa el diagnóstico, incluso puede ser asintomático en 25% de los casos. La presentación clínica más frecuente es tos crónica y producción de esputo mucopurulento o hemoptoico que están en relación con el grado de inflamación y/o infección, otros síntomas son fiebre, anorexia y puede presentarse hemoptisis. Los signos y síntomas dependen de la rapidez del cierre bronquial, del porcentaje de pulmón afectado y de si existe una infección asociada, en la auscultación pueden encontrarse sibilancias unilaterales. La presencia de bronquiectasias favorece el sangrado, la evolución crónica y el mal pronóstico. Parte del diagnóstico se basa en los hallazgos de la radiografía de tórax, donde se observa signo de la silueta, la radiografía lateral muestra una opacidad con tendencia mayor o menor a ser homogénea si predomina ya sea la atelectasia o neumonitis y heterogénea si predominan las bronquiectasias, es generalmente triangular, que va del margen cardiaco posterior a la pared torácica anterior. Se recomienda realizar una tomografía de alta resolución de tórax para el diagnóstico de bronquiectasias, este estudio tiene 25% de falsos negativos y 1% de falsos positivos.<sup>7</sup>

» **Figura 2.** TACAR de tórax: corte axial, ventana para mediastino. Calcificaciones hiliares nodulares relacionadas a adenopatías. Unidades Hounsfield 1588. (Flecha) Nódulo calcificado de 0.5 cm en segmento cuatro.

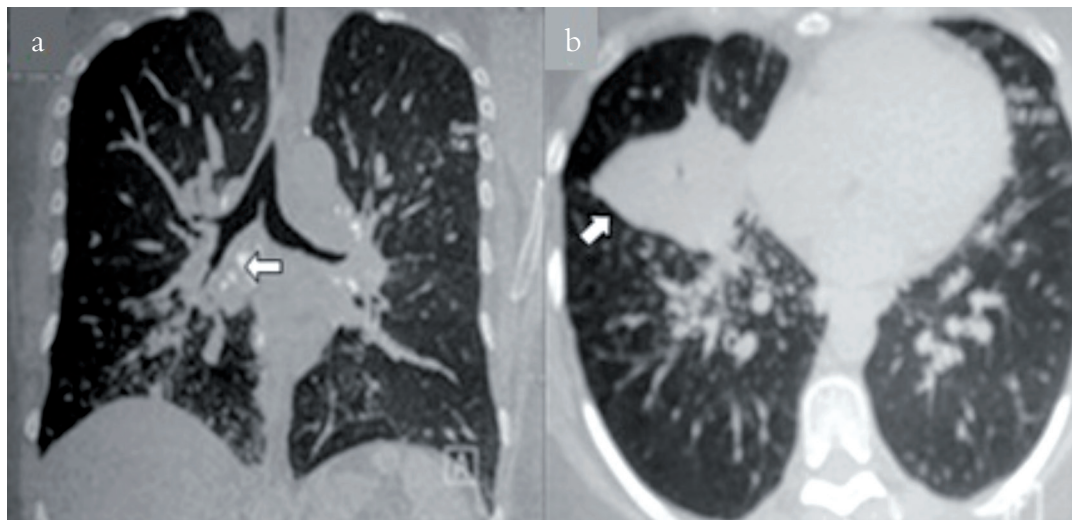


La broncoscopia está indicada para diagnóstico y de ser posible, tratamiento. Las muestras obtenidas por lavado, cepillado y biopsias, se envían a estudio de bacteriología e histopatológico. Algunos casos, como en los tumores y cuerpos extraños, el procedimiento puede ser terapéutico. La asociación de infección demostrada por cultivo está estrechamente en relación a la duración y gravedad de los síntomas situación que sugiere que el proceso infeccioso tiene un papel patológico en la perpetuación de las alteraciones.

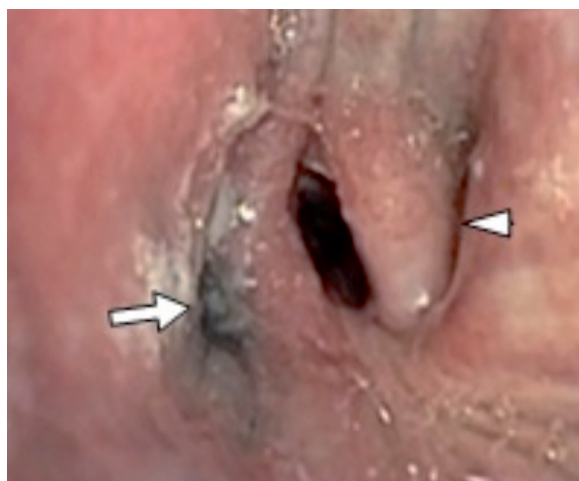El diagnóstico de tuberculosis se sospecha por síntomas como tos persistente e inexplicable con expectoración por 15 días o más, astenia, pérdida de peso, fiebre, diaforesis nocturna, anorexia y hemoptisis que no responde a antimicrobianos. Es indispensable demostrar la presencia de BAAR por tinción de Ziehl-Neelsen (ZN) pero los cultivos de Lowenstein-Jensen y MGIT960 son los indicados para confirmar el diagnóstico.

Pueden ser útiles otras pruebas para apoyar el diagnóstico, como reacción de tuberculina positiva (PPD), la aspiración con aguja fina de las lesiones pueden revelar células inflamatorias crónicas principalmente células epitelioides y células gigantes de

» **Figura 3.** a) TACAR tórax, corte coronal. Elevación del hemidiafragma derecho, adenopatías calcificadas (flecha), en región basal imágenes en árbol en gemación. b) Corte axial, Imagen hiperdensa en la proyección del lóbulo medio (flecha).



» **Figura 4.** Imagen bronoscópica. Obstrucción completa de lóbulo medio, (Flecha) Edema y engrosamiento de las carinas interlobar inferior e intersegmentaria, compresión extrínseca de segmento 6. (Punta de flecha). No permite el paso de broncoscopio de 6 mm.



Langerhans, las pruebas de biología molecular, como la reacción en cadena de polimerasa (PCR) positiva, son también de utilidad.<sup>8,9</sup>

En el caso que presentamos se realizó prueba de la tuberculina como parte del protocolo de estudio, no hubo reacción positiva, la literatura reporta hasta

25% de resultados falsos negativos en enfermos tuberculosos.<sup>9</sup>

El tratamiento depende de la etiología desde medicamentos antituberculosos, antimicrobianos y broncodilatadores, la higiene bronquial como fisioterapia postural e hidratación adecuada es útil. En todos los casos se recomienda la broncoscopia sobre todo si la atelectasia o neumonitis no se resuelven localizada a lóbulo medio que no ceden a tratamiento conservador o sangrado con erosión demostrable de la luz, la exploración bronoscópica es muy útil antes de considerar el tratamiento quirúrgico.<sup>10</sup>

El caso presentado cumple con la mayoría de las características señaladas en la literatura, fue posible demostrar la obstrucción por radiología y broncoscopia. Las lesiones características presentes en este caso, explican la ausencia en la exploración física y radiológica de un síndrome completo de atelectasia o condensación.

La imagen bronoscópica confirma la obstrucción bronquial. También se demostró afección de otros nodos linfáticos en otros sitios tanto por broncoscopia como por TACAR. Una vez confirmado el diagnóstico, se inició tratamiento antituberculoso con buena evolución.

## » Conclusiones

Se confirmó la presencia de las tres características del síndrome de lóbulo medio: atelectasia,

bronquiectasias y neumonitis en diversos grados, así como por broncoscopia y TACAR.

## Referencias

1. Díaz-Atencio V. El síndrome de lóbulo medio: una entidad a considerar. *Rev Hospital Niño (Panamá)* 2007;23:127-130.
2. Culiner MM. The right middle lobe syndrome, a non-obstructive complex. *Dis Chest* 1966;50:57-66.
3. Priftis KN, Mermiri D, Papadopoulou A, et al. The role of timely intervention in middle lobe syndrome in children. *Chest* 2005;128:2504-2510.
4. Mejía-Lozano P, Pérez-Ortiz E, Puchaes-Manchón C. Síndrome de lóbulo medio. *Emergencias* 2009;21:475.
5. Inners CR, Terry PB, Traystman RJ, Menkes HA. Collateral ventilation and the middle lobe syndrome. *Am Rev Respir Dis* 1987;118:305-10.
6. Gupta PP, Gupta KB, Agarwal D. Middle lobe syndrome due to tuberculous etiology: A series of 12 cases. *Indian J Tuberc* 2006;53:104-108.
7. Young K, Asperstrand F, Kolbenstvedt A. High resolution CT and bronchography in the assessment of bronchiectasis. *Acta Radiol* 1991;32:439-441
8. Estándares para la atención de la tuberculosis en México, NOM-006-SSA2-1993 para la prevención y control de la tuberculosis en la atención primaria a la salud.
9. Caminero LJA. Guía de la Tuberculosis para Médicos Especialistas. En "Diagnóstico de Infección Tuberculosa". Prueba de la Tuberculina. UICTER Paris-Francia; 2003. pp 60-76.
10. Robert J. Albo and Orville F. Grimes. The middle lobe syndrome: A clinical study. *Dis Chest* 1966;50:509-518.