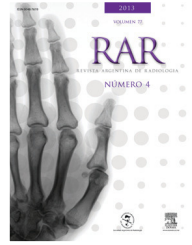




RAR




MUSCULOESQUELÉTICO / CASO CLÍNICO

Sinostosis cuneo-metatarsiana bilateral: presentación de un caso

J.J. Masquijo

Departamento de Ortopedia y Traumatología Infantil, Sanatorio Allende, Córdoba, Argentina


Recibido septiembre de 2012; aceptado marzo de 2013



Resumen Las sinostosis tarsales son uniones fibrosas, cartilaginosas u óseas entre dos o más huesos del tarso, que modifican la biomecánica del pie y pueden producir dolor. Reportamos el caso de un paciente pediátrico con metatarsalgia bilateral al que se le diagnosticó una fusión ósea completa entre la base del cuneiforme intermedio y el segundo metatarsiano en ambos pies. Al respecto, existen escasos reportes en la literatura.

Las sinostosis cuneo-metatarsianas deben ser consideradas entre los diagnósticos diferenciales de la metatarsalgia en niños.

© 2012 Sociedad Argentina de Radiología. Publicado por Elsevier España, S.L. Todos los derechos reservados.



Bilateral cuneometatarsal synostosis: A case report

Abstract Tarsal coalitions are fibrous, cartilaginous or bony unions between two or more tarsal bones that change the biomechanics of the foot and can cause pain. We report the case of a pediatric patient with bilateral metatarsalgia, who was diagnosed with a complete osseous coalition between the second metatarsal base and the second cuneiform. There are few reports in the literature.

Cuneo-metatarsal synostosis should be considered in the differential diagnosis of metatarsalgia in children.

© 2012 Sociedad Argentina de Radiología. Published by Elsevier España, S.L. All rights reserved.

*Autor para correspondencia.

Correo electrónico: javimasquijo@yahoo.com.ar (J.J. Masquijo).

