



## Caso clínico

## Neumotórax espontáneo en una nadadora profesional

## Spontaneous pneumothorax in a professional swimmer

Juan Sebastian Theran León<sup>a,\*</sup>, Laura Yibeth Esteban Badillo<sup>b</sup> y Miguel Fernando Garcia Brilla<sup>b</sup><sup>a</sup> Universidad Autónoma de Bucaramanga, Bucaramanga, Colombia<sup>b</sup> Universidad de Santander, Bucaramanga, Colombia

Una paciente femenina de 25 años que practica natación a nivel de competición de alto rendimiento, acude a urgencias por presentar un dolor torácico en el hemitórax izquierdo de una hora de evolución, acompañado de disnea súbita. Niega algún antecedente traumático. En la exploración física presenta: temperatura de 36°, tensión arterial de 170/98 mmHg, frecuencia cardíaca de 90 latidos por minuto, frecuencia respiratoria FR 20 y saturación de oxígeno del 70%. Se encuentra consciente y orientada. Presenta palidez mucocutánea, está sudorosa, taquipneica y sin desviación traqueal. La auscultación cardíaca rítmica sin soplos audibles y la auscultación pulmonar con disminución del murmullo vesicular en el hemitórax izquierdo; el abdomen y las extremidades sin alteraciones. El electrocardiograma con ritmo sinusal, sin alteraciones de segmento ST, sin cambios de repolarización, el segmento PR y el segmento QT dentro de los límites, sin descenso del segmento PR. Resultados de laboratorio: el hemograma, la bioquímica y los gases venosos sin hallazgos significativos. Las enzimas cardíacas dentro de la normalidad. En la radiografía de tórax se observa una retracción pulmonar centrípeta, formando una imagen de muñón pulmonar en el hemicampo izquierdo compatible con neumotórax izquierdo (fig. 1).

Tras la estabilización de la paciente y el control del dolor, se coloca un tubo de drenaje pleural. Se consigue una mejoría clínica y la resolución del cuadro.

El neumotórax es la entrada de aire en el espacio pleural, el pulmón pierde contacto con la interior del pecho, lo que provoca que el pulmón no pueda expandirse<sup>1</sup>. La prevalencia anual de neumotórax espontáneo oscila entre 39 y 66 por cada 100.000 personas, mientras que la prevalencia de hospitalización por neumotórax espontáneo osciló entre 18 y 36 por cada 100.000 personas<sup>2</sup>. En el neumotórax espontáneo primario no se puede identificar una enfermedad pulmonar subyacente. El neumotórax espontáneo secundario, que afecta con mayor frecuencia a los ancianos, se observa más a menudo en los pacientes con enfermedad pulmonar obstructiva crónica, pero también con enfermedad pulmonar intersticial, neumonía, neoplasias malignas y otros trastornos<sup>3</sup>. Aunque existen muchas opciones para el manejo del neumotórax espontáneo, tradicionalmente, la pleurodesis con compuestos químicos se considera segura y eficaz para los pacientes con neumotórax que padecen una fuga de

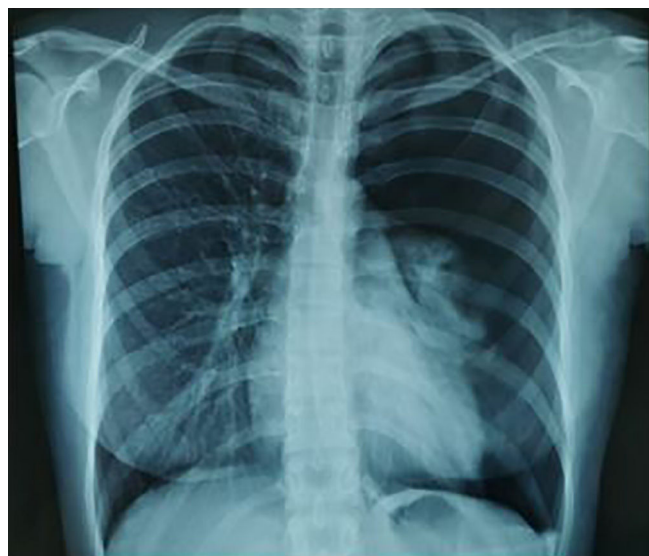


Figura 1. Radiografía de tórax simple postero-anterior.

aire persistente. Para el tratamiento de neumotórax espontáneo, la pleurodesis con la malla o membrana de biomaterial es fácil, segura y rentable; sin embargo, el manejo depende del estado del paciente, la experiencia del médico y la disponibilidad de esos tratamientos<sup>4</sup>.

## Conflicto de intereses

Los autores declaran no tener ningún conflicto de intereses.

## Bibliografía

1. Imran JB, Eastman AL. Pneumothorax. JAMA. 2017;318(10):974 En línea, consultado 10-Ago-2021. Disponible en: <https://jamanetwork.com/journals/jama/fullarticle/2653738>.
2. Kim D, Jung B, Jang BH, et al. Epidemiology and medical service use for spontaneous pneumothorax: a 12-year study using nationwide cohort data in Korea. BMJ Open. 2019;9(10) En línea, consultado 10-Ago-2021. Disponible en: <https://pubmed.ncbi.nlm.nih.gov/31662355/>.

\* Autor para correspondencia.

Correo electrónico: [jtheran554@unab.edu.co](mailto:jtheran554@unab.edu.co) (J. S. Theran León).

3. Ichinose J, Nagayama K, Hino H, et al. Results of surgical treatment for secondary spontaneous pneumothorax according to underlying diseases. *Eur J Cardiothorac Surg*. 2016;49(4):1132–6. En línea. consultado 10-Ago-2021. Disponible en: <https://pubmed.ncbi.nlm.nih.gov/26156944/>.
4. Chen KC, Chen PH, Chen JS. New options for pneumothorax management. *Expert Review of Respiratory Medicine*. 2020;14(6):587–91. En línea. consultado 10-Ago-2021. Disponible en: <https://www.tandfonline.com/doi/abs/10.1080/17476348.2020.1740090>.