



Imágenes

Celulitis odontógena de presentación atípica

Atypical odontogenic cellulitis

Manuel Tejero-Mas^{a,*}, Alba Palmerín-Donoso^b, Francisco Buitrago-Ramírez^a
y Ana Margarita Cantero-Macedo^b

^a Medicina Familiar y Comunitaria, Centro de Salud La Paz, Badajoz, España

^b Medicina Familiar y Comunitaria, Centro de Salud Valdepasillas, Badajoz, España

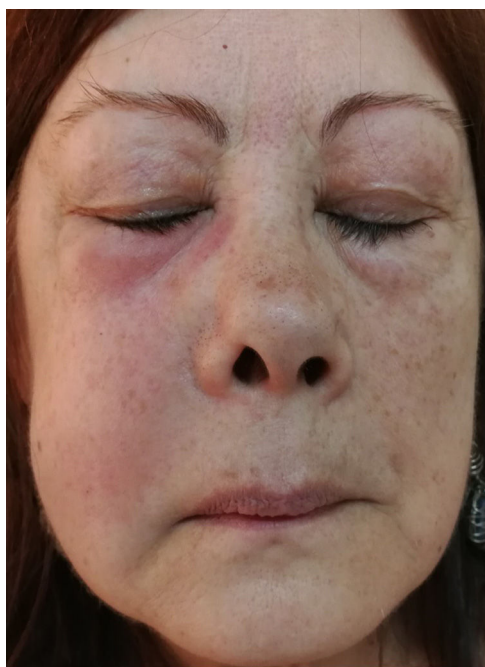

Figura 1. Edema en hemicara derecha con eritema y discreto aumento de temperatura acompañante. Se observa afectación palpebral incipiente.

Paciente mujer de 62 años de edad con antecedentes de micosis fungoide en remisión y fibromialgia, que consulta vía urgente por presentar edema en hemicara derecha, indoloro, de apenas horas de evolución (fig. 1). Se encuentra afebril, sin clínica catarral previa. En la exploración física, destaca el edema de partes blandas de predominio en pómulo derecho asociado a eritema y discreto aumento de la temperatura local, siendo el resto de la exploración normal.

Además, antes de acudir a nuestra consulta, la paciente fue valorada por un odontólogo, sin detectarse piezas dentarias en mal estado o datos sugerentes de enfermedad periodontal. Ante la sospecha de celulitis facial, aunque de origen indeterminado, se decide pautar antibioterapia con seguimiento evolutivo.

La progresión clínica no es favorable pese al tratamiento antibiótico; 3 días después, existen signos inflamatorios más significativos y oclusión parcial del ojo derecho (fig. 2). La paciente continúa sin dolor y no presenta diplopía ni alteraciones en la motilidad ocular. Sin embargo, en la exploración física se aprecia inflamación no fluctuante del vestíbulo de la hemiarcada dentaria superior derecha, por lo que se deriva a la paciente a urgencias hospitalarias para la realización de una tomografía computarizada (TC) urgente (fig. 2), en la que se detecta un absceso de pequeño tamaño (6 × 16 × 23 mm) adyacente a la pared anterior del seno maxilar con extensión al reborde anterior del maxilar superior, que se trata mediante la colocación de un drenaje intraoral. Posteriormente, se realiza una endodoncia programada de la pieza dentaria responsable.

El origen más frecuente de las infecciones sobre tejidos profundos de la cabeza y el cuello es el odontógeno¹, aunque entre el 60 y el 80% de los procesos infecciosos con afectación orbitaria proceden de los senos paranasales². La celulitis afecta tanto a la piel como al tejido celular subcutáneo, y puede progresar rápidamente, generando complicaciones tanto locales como sistémicas³. Existe una especial tendencia a las celulitis en edades extremas de la vida, así como en pacientes diabéticos e inmunodeprimidos³.

Cuando existe afectación palpebral, la pérdida de la agudeza visual, la proptosis y la limitación de la movilidad del ojo sugieren afectación retroseptal^{2,4} que, al no estar presentes en nuestra paciente, permitieron la realización de tratamiento ambulatorio inicial. La celulitis postseptal puede aparecer por extensión de una celulitis preseptal y complicarse con una trombosis del seno cavernoso o una meningoencefalitis⁴, siendo determinante para evitar dichas complicaciones la realización de un buen diagnóstico diferencial y la antibioterapia precoz.

La sinusitis aguda, cuya causa más frecuente es el resfriado común, también puede presentarse como eritema o edema

* Autor para correspondencia.

Correo electrónico: mtejeromas@gmail.com (M. Tejero-Mas).

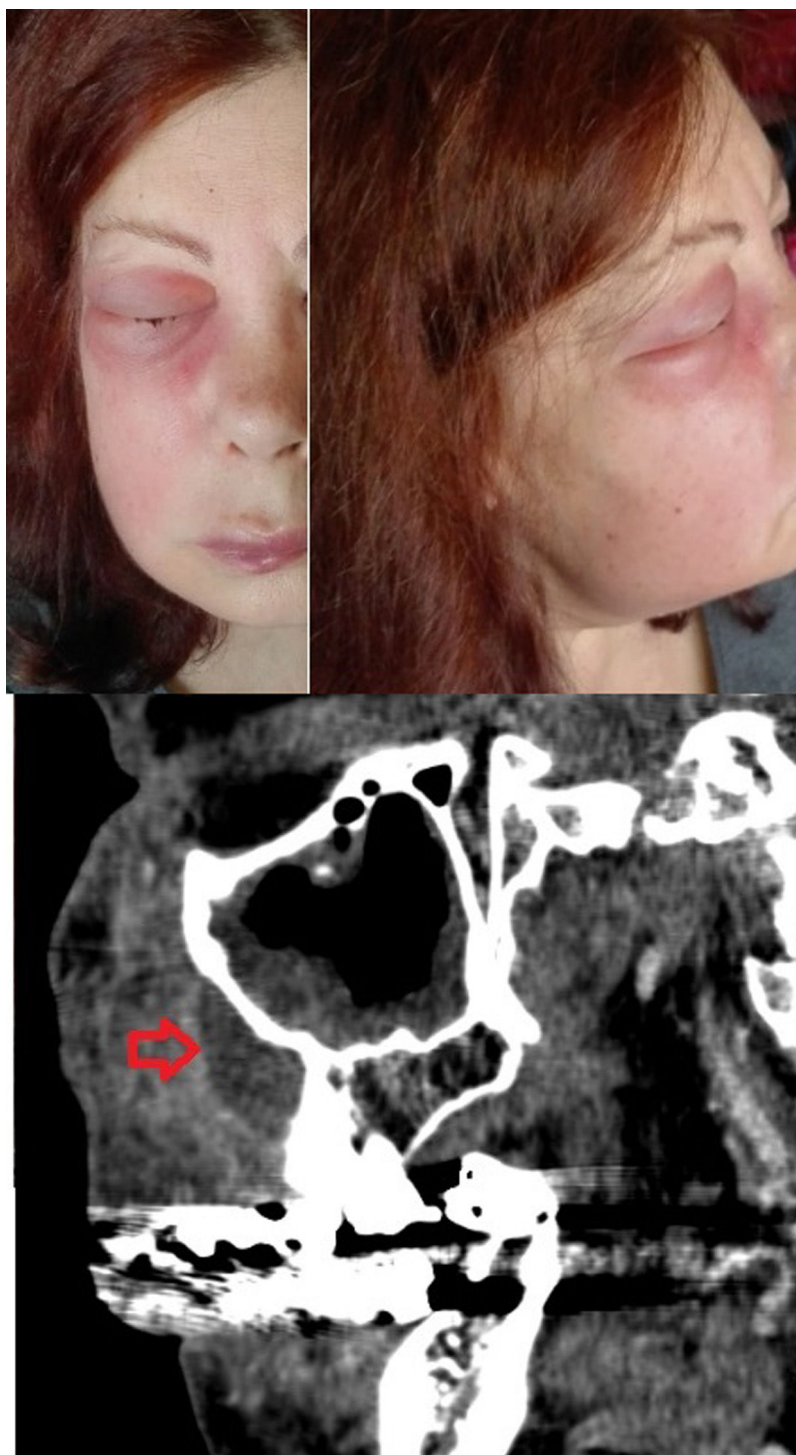


Figura 2. Existe progresión del edema y de los signos inflamatorios locales, sobre todo a nivel palpebral, dado que la piel de los párpados es muy fina y elástica. La flecha roja marca la localización del absceso odontógeno en la tomografía computarizada.

facial, aunque suelen existir otros síntomas asociados (rinorrea purulenta, dolor facial, congestión nasal, hiposmia)². Aunque el diagnóstico diferencial entre sinusitis vírica o bacteriana es complejo, la persistencia de síntomas más de una semana, la fiebre alta o los signos inflamatorios cutáneos sugieren etiología bacteriana².

En las celulitis odontógenas son habituales tanto el dolor como los síntomas constitucionales (fiebre, escalofríos y malestar general)^{3,5}, ausentes en la paciente, probablemente enmascarados por la toma crónica de fármacos con función analgésica y

antipirética (tapentadol y paracetamol), prescritos para el control sintomático de su fibromialgia.

Un 10% de los antibióticos prescritos en España se deben a infecciones odontógenas⁵. Los fármacos de elección son las penicilinas, aunque en alérgicos puede emplearse la clindamicina o la claritromicina^{1,5}. El tratamiento antibiótico está indicado en los abscesos periodontales de inmunodeprimidos o en pacientes con fiebre y/o tumefacción intraoral⁵.

Si la infección odontógena presenta datos de extensión a espacios parafaríngeos (celulitis rápidamente progresiva, afectación del

estado general o fiebre alta, trismus, dificultad respiratoria, deglutoria o fonatoria) o se trata de un paciente inmunodeprimido, estará indicada la derivación hospitalaria⁵.

Bibliografía

- 1 Fernández TM, González RP, Mardones MM, Bravo AR. Complicaciones severas de infecciones odontogénicas. *Rev Med Clin Condes* 2014;25:529–33.
- 2 Bonilla Parra D, Fuentes Cabrera JF, Navarrete Álvaro M, Mateo Monfort A, Moya Morales JR, Puiggrós Casas A, et al. Urgencias rinosinuales. En: Navarrete Álvaro M, ed. *Manual de Urgencias en ORL para médicos de Atención Primaria*. 1.a ed. Barcelona: Grupo Menarini; 2013. p. 7-28.
- 3 Moreno J, Martínez A, Jiménez S. Celulitis facial en paciente anciano. A propósito de un caso. *Semergen* 2010;36:358–61.
- 4 Murillo Paz G, Buitrago Conde F. Patología de los anexos oculares. En: Maldonado López M, Pastor Jimeno J, editores. *Guiones de Oftalmología. Aprendizaje Basado En Competencias*. 2.a ed. Madrid: McGraw-Hill/Interamericana; 2012. p. 139–52.
- 5 Robles Raya P, Javierre Miranda A, Moreno Millán N, Mas Casais A, de Frutos Echániz E, Morató Agustí M. Manejo de las infecciones odontogénicas en las consultas de atención primaria: ¿antibiótico? *Aten Primaria* 2017;49:611–8.