

Imagen en medicina

Aneurisma de aorta abdominal gigante

Giant abdominal aortic aneurysm



Lara Torres*, Alejandro Delgado, Ángel López y Octavio de la Torre

Servicio de Cirugía Vasculard, Hospital Universitario Nuestra Señora de la Candelaria, Santa Cruz de Tenerife, Tenerife, España

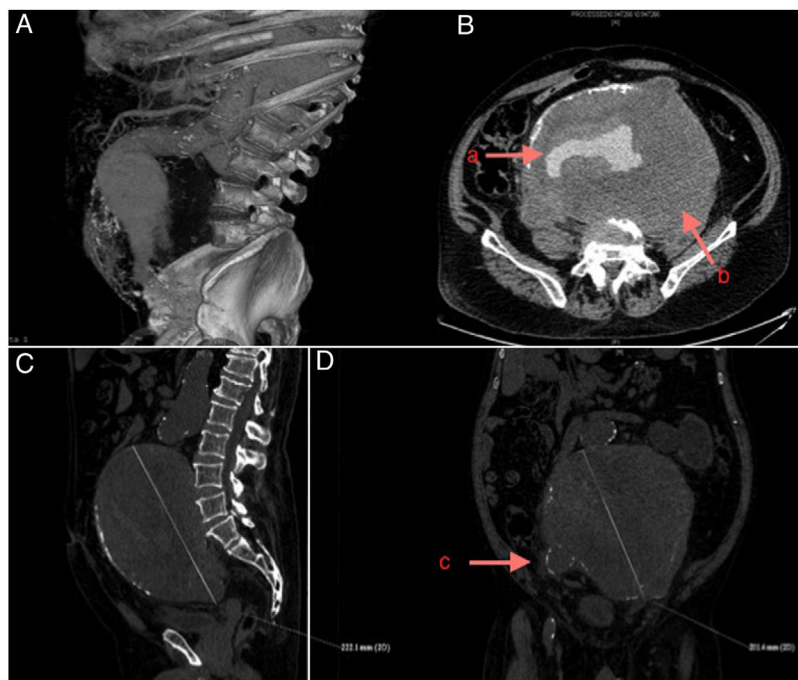


Figura 1. A. Reconstrucción 3D angio-TC abdomen; B. Corte transversal angio-TC con signos de rotura (a. Área de sangrado activo; b. Trombo mural); C. Corte sagital angio-TC en el que se objetiva el diámetro craneocaudal de la lesión; D. Corte coronal angio-TC (c. Arteria iliaca derecha aneurismática).

Varón de 66 años pluripatológico (exfumador, hipertenso, diabético y EPOC), que acudió a urgencias por dolor punzante brusco a nivel lumbar derecho asociado a debilidad en miembros inferiores y retención aguda de orina. La exploración física mostró un abdomen doloroso a la palpación especialmente en fosa iliaca derecha. Pulsos periféricos presentes. No edemas ni signos de trombosis venosa profunda. Exploración neurológica con balance muscular en miembros inferiores de 4/5 proximal y sensibilidad vibratoria disminuida. Analítica sanguínea sin alteraciones significativas.

La primera sospecha diagnóstica fue de enfermedad medular vascular con hallazgo en RM de columna lumbar de aneurisma de aorta, confirmando con estudio de angio-TC un aneurisma de aorta abdominal infrarrenal de 22 cm, incluyendo las arterias iliacas comunes, internas y externas; con signos radiológicos de rotura contenida (fig. 1). Se realizó cirugía urgente mediante *bypass* aortobifemoral, utilizando un injerto de Dacron® desde aorta infrarrenal a ambas femorales comunes.

Tras un postoperatorio inmediato complicado requiriendo reintervención por colección perianeurismática, el paciente evolucionó de forma favorable con TC de control a los 18 meses sin complicaciones.

* Autor para correspondencia.

Correo electrónico: laratorresleon@gmail.com (L. Torres).