Med Clin Pract. (2021);4(1):100163

MEDICINA CLÍNICA PRÁCTICA

www.elsevier.es/medicinaclinicapractica

Imagen en medicina

Tumor condral laríngeo: diagnóstico mediante tomografía computarizada

Chondroid tumor of the larynx: Computed Tomography diagnosis

Xavier Tomas [a,*], Marina Nogueras [b], Clara Bassaganyas [a], Álvaro Bartolome [a], Lluria Cornellas [a] y Laura Oleaga [a]

[a] *Servicio de Radiodiagnóstico, Hospital Clínic, Barcelona, España*
[b] *Servicio de Radiodiagnóstico, Hospital Universitario de La Paz, Madrid, España*

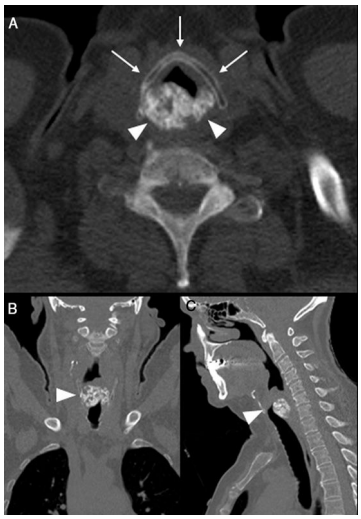

Figura 1.

Paciente de 78 años, de sexo masculino, diagnosticado de mieloma múltiple (MM) junto a disfonía de larga evolución, que acudió a nuestro departamento para realizarse una tomografía computarizada (TC) de cuerpo entero de baja dosis para estadificación pretratamiento del MM. En las imágenes obtenidas a nivel cervical destacaba una masa sólida heterogénea calcificada de 32 × 22 mm, con imágenes lobuladas «en anillo» (fig. 1A-C, puntas de flecha). La lesión se ubicaba a nivel laríngeo, profunda respecto al cartílago tiroideo (fig. 1A, flechas), afectando claramente los cartílagos cricoideo y aritenoideo derechos, en el trayecto anatómico del nervio recurrente laríngeo, lo que justificaba la disfonía que aquejaba al paciente. Existía progresión de la tumoración hacia las mismas estructuras contralaterales. La luz laringo-traqueal estaba parcialmente obliterada, como se observaba tanto en las imágenes axiales (fig. 1A), como en las reconstrucciones coronal (fig. 1B) y sagital (fig. 1C). La ubicación laríngea y el patrón de tumoración calcificada en anillos son prácticamente patognomónicos de tumor condral de laringe, entidad muy rara que corresponde a < 1% de todos los tumores primarios laríngeos. La endoscopia laríngea confirmó la tumoración. En su mayor parte estos tumores metaplásicos afectan la zona endolaríngea a nivel del cartílago cricoides, y pueden cursar con disfonía o incluso disnea. Son de crecimiento lento. Generalmente los de estirpe benigna son < 2 cm, mientras que los malignos son > 3 cm y afectan con mayor frecuencia a varones > 70 años.

* Autor para correspondencia.
Correo electrónico: xtomas61@gmail.com (X. Tomas).

https://doi.org/10.1016/j.mcpsp.2020.100163
2603-9249/© 2020 El Autor(s). Publicado por Elsevier España, S.L.U. Este es un artículo Open Access bajo la licencia CC BY-NC-ND (http://creativecommons.org/licenses/by-nc-nd/4.0/).