

Imagen en medicina

Síndrome constitucional a estudio: consecuencias del diagnóstico tardío



Constitutional syndrome: Consequences of a delayed diagnosis

Sonia González Sosa*, Jose Juan Ruiz Hernández y Miriam Serrano Fuentes

Servicio de Medicina Interna, Hospital Universitario de Gran Canaria Dr. Negrín, Las Palmas, Gran Canaria, España

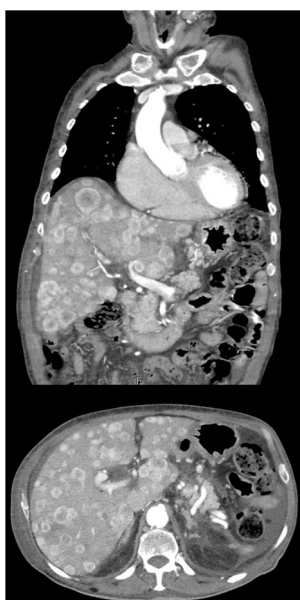


Imagen 1.

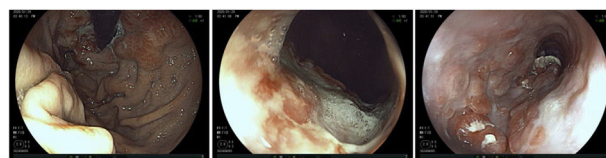


Imagen 2.

Varón de 82 años con antecedentes de hipertensión, diabetes, enfermedad renal crónica y fibrilación auricular anticoagulada con acenocumarol en estudio por cuadro de 6 meses de evolución de pérdida significativa de peso (> 10 kg) e hiporexia, asociando disfagia a sólidos; con situación funcional previa excelente. El paciente había consultado a su médico de atención primaria por melenas 2 años antes, objetivándose en analítica anemia de perfil ferropénico que se trató empíricamente con hierro oral, sin realizar estudio etiológico en dicho momento.

A la exploración, destacó franca caquexia, así como hepatomegalia de 6-7 traveses de dedo. La TC de tórax-abdomen (*imagen 1*) objetivó múltiples nódulos hipercaptantes de contraste en fase arterial que sustituían el parénquima hepático, así como múltiples conglomerados adenopáticos retroperitoneales. Finalmente, en la gastroscopia (*imagen 2*) se confirma una neoplasia ulcerada a nivel de la unión esófago-gástrica. El paciente se trató de manera paliativa hasta su fallecimiento.

A destacar, además de lo llamativo de la extensión tumoral visible en la imagen de la TC, la importancia de plantear el estudio de la anemia ferropénica en el anciano, especialmente si asocian síntomas de alarma o signos de aparente exteriorización, en aras de un diagnóstico precoz de eventuales procesos neoplásicos.

* Autor para correspondencia.

Correo electrónico: sgonzos@hotmail.com (S. González Sosa).