



# Ortopedia prequirúrgica en pacientes de labio y paladar hendido unilateral: presentación de casos clínicos

## *Presurgical orthopedics in patients with unilateral cleft lip and palate: clinical case reports*

Dayana Durón Rivas,\* Aracely Granados Morales,§ Joaquín Canseco López,§  
Vicente Cuairán Ruidíaz,|| Joaquín Federico Canseco Jiménez¶

### RESUMEN

Se plantea el manejo de atención a pacientes con labio y paladar fisurado con base en lo establecido por McNeil, Burston, Hotz, Gnoinski, entre otros. Utilizando la placa obturadora estimuladora en 10 pacientes del Servicio de Ortodoncia del Hospital Infantil de México «Federico Gómez», de los cuales dos pacientes no regresaron a sus citas y uno falleció antes de la segunda cita; observándose beneficios de la ortopedia prequirúrgica mejorando el aspecto funcional y físico, como deglución, posición lingual en la cavidad oral, mejoría en la relación de los segmentos maxilares y estrechamiento de la fisura, siguiendo el protocolo establecido en el Hospital Infantil de México «Federico Gómez» con base en el enfoque Zurich (McNeil, Hotz, Burston, Gnoinski, et al), resultando muy adecuado para la preparación quirúrgica de queiloplastia y palatoplastia en pacientes con fisura labiopalatina unilateral.

**Palabras clave:** Ortopedia prequirúrgica, labio y paladar fisurado, placa obturadora estimuladora.

**Key words:** Presurgical orthopedic, cleft lip and palate, blanking and stimulating plate.

### ABSTRACT

The attention of patients with cleft lip and palate on the basis established by McNeil, Burston, Hotz, Gnoinski among others is hereby presented using a stimulating palatal obturator with 10 patients of the Orthodontics Service at the Children's Hospital of Mexico «Federico Gómez». Two patients didn't return and one died before the second appointment. The benefits of presurgical orthopedics were observed, improving the patient's functional and physical appearance, such as swallowing, tongue position in the oral cavity, improvement in the relationship of the maxillary segments and narrowing of the fissure. Following the protocol established by the Children's Hospital of Mexico «Federico Gómez» based on the Zurich approach (McNeil, Hotz, Burston, Gnoinski, et al), the procedure resulted suitable for surgical preparation of palatoplasty and cheiloplasty in patients with unilateral cleft lip palate.

### INTRODUCCIÓN

La malformación de fisura labio-palatina, se produce entre la sexta y doceava semanas de vida embrionaria. Como bien sabemos, éstas son semanas críticas en lo que al desarrollo del labio y paladar respectan.

Una combinación de falla en la unión normal o desarrollo inadecuado en las semanas antes mencionadas, puede afectar los tejidos blandos y los componentes óseos del labio superior, el reborde alveolar, así como el paladar, encontrando así que el labio fisurado procede de la falta de fusión de las masas mesenquimatosas de las prominencias nasales mediales y maxilares, mientras que el paladar fisurado es consecuencia de la falta de acercamiento y unión de las masas mesenquimatosas de las prolongaciones palatinas. Se ha determinado que la etiología de la malformación congénita es muy diversa y variada; sin embargo, es posible reunir las en dos grandes grupos: genéticas y ambientales.

En un 25% de los niños afectados se desconoce la causa del labio y paladar hendido y en el restante 75% la etiología se asocia fundamentalmente a la

\* Residente del Hospital Infantil de México «Federico Gómez» (HIMFG), Instituto Nacional de Salud.

§ Profesor Invitado al curso Universitario de la Especialidad de Ortodoncia del HIMFG.

|| Jefe del Departamento de Estomatología del HIMFG.

¶ Profesor Titular del Curso Universitario de Especialidad de Ortodoncia.

Departamento de Ortodoncia de la División de Estudios de Posgrado e Investigación (DEPeI) de la Universidad Nacional Autónoma de México.

© 2017 Universidad Nacional Autónoma de México, [Facultad de Odontología]. Este es un artículo Open Access bajo la licencia CC BY-NC-ND (<http://creativecommons.org/licenses/by-nc-nd/4.0/>).

Este artículo puede ser consultado en versión completa en <http://www.medigraphic.com/ortodoncia>

herencia poligénica o multifactorial, ya que se atribuye al resultado de interacciones complejas entre un número variable de genes «menores» que actúan por acción aditiva (poligénica), generalmente de acción y número difícilmente identificables, y denominados en términos generales como predisposición genética con factores ambientales usualmente desconocido; cabe mencionar que, a su vez, en este último 75% mencionado sólo un 25% presenta antecedentes familiares de labio y paladar hendido en sus diversas expresiones fenotípicas. También se ha observado que el mayor número de casos portadores de esta patología refieren antecedentes prenatales de ingestión de medicamentos, abortos anteriores, trastornos durante la gestación, trastornos emocionales, edad mayor a 40 años en la madre, metrorragia en el primer trimestre de la gestación o diabetes en el embarazo.

Datos actuales indican que la incidencia global de hendiduras maxilofaciales está comprendida entre 1:500 y 1:700 nacimientos, aunque en los últimos años a causa del control de la natalidad y del asesoramiento genético, la incidencia de estas hendiduras ha disminuido.

El Dr. Ignacio Trigós publicó en la Revista de Cirugía Plástica que en México el labio y paladar hendido ocupan el primer lugar en malformaciones congénitas, reportando 1.39 casos por cada 1,000 nacidos vivos registrados, es decir un caso por cada 740 nacidos vivos, estos datos permiten identificar que hay en México 3,650 casos nuevos al año; cifra considerada como incidencia anual de labio y paladar hendido a nivel nacional.<sup>1</sup>

Se ha comprobado que las fisuras de labios son más frecuentes en los varones, mientras que las fisuras aisladas del paladar son más comunes en las mujeres. Igualmente, el compromiso del labio fisurado es más frecuente del lado izquierdo que del derecho. Estos fenómenos carecen de explicación, y la causa subyacente de la deformidad se comprende sólo de una manera parcial.

### Ortopedia prequirúrgica

A partir de los años 50 en Europa y los Estados Unidos en las clínicas de labio y paladar fisurado se han tomado en cuenta las ideas de C. Kerr McNeil, protesista escocés, que apoyaba el uso de la ortopedia prequirúrgica maxilar neonatal. Mediante sus observaciones él no aceptaba que las retrusiones de tercio medio se debieran a un retraso del desarrollo del mismo gracias a una cirugía traumática, y se enfocó en lo establecido por James Scott quien sugería que los segmentos fisurados del paladar debridados

al momento de la cirugía hacia abajo y adelante privaban al septum nasal de su ímpetu de crecimiento manteniéndolo corto, deficiente y ocasionando así la depresión del tercio medio. Fue así que McNeil sugirió inicialmente mediante suposiciones y observaciones que la reposición de los segmentos maxilares mediante aparatos ortopédicos produciría una maxila aparentemente normal. Él creó la teoría de que la acción del aparato reduciría la distorsión nasal y labial llevando los segmentos palatinos a una relación más cercana. McNeil indicó el uso de los aparatos de ortopedia desde el momento del nacimiento para lograr la alineación de los segmentos palatinos en una relación ideal corrigiendo la deficiencia ósea estimulando el crecimiento de los segmentos palatinos. Él interpretó que la causa de muchas deficiencias de tercio medio era una condición estricta de deficiencias de desarrollo debido a la debridación del vómer al momento de la cirugía. Incluso se aventuró por primera vez (sin pruebas fehacientes) de que la estimulación del crecimiento mediante una placa podría eliminar casi todas las fisuras palatinas antes de realizar el procedimiento quirúrgico. Las placas McNeil inicialmente fueron construidas a partir de una serie de modelos modificados donde el desplazamiento de la fisura palatina era reducido gradualmente. Cada placa consecutiva corregiría gradualmente la posición de los segmentos palatinos. Estas placas presentaban zonas de estimulación que presionaban gentilmente la mucosa palatina a una distancia ligeramente corta de los márgenes de la fisura. Con esto asumía que la presión ligera estimularía el crecimiento del hueso subyacente reduciendo así la anchura de la fisura.<sup>2</sup>

Después de la introducción de la ortopedia maxilar neonatal, o también llamada ortopedia prequirúrgica por C. Kerr McNeil, hace más de medio siglo, ha sido adoptada rápidamente en distintos centros de atención alrededor del mundo, sin embargo, la evidencia científica de los beneficios obtenidos no ha sido suficiente. A partir de ese momento se han descrito distintos tipos de ortopedia prequirúrgica en la literatura, desde aparatos activos fijos con pines hasta placas pasivas por el lado contrario, arbitrariamente estos aparatos han caído en tres categorías: activos, semiactivos o pasivos. En resumen, los aparatos activos son aquéllos que forzarán a los segmentos maxilares a estar en una posición determinada utilizando resortes o tornillos, los sistemas semiactivos son aquéllos donde se reorientan los segmentos en un modelo de estudio llevándolos a la posición más favorable y posteriormente se realiza la placa sobre este nuevo modelo reconstruido, sugeridos inicialmente por McNeil y Burston.<sup>3</sup>

Los aparatos pasivos, por su parte, son aquéllos que sugieren una inducción a la alineación de la arcada durante el crecimiento, dando ajustes a la placa en áreas definitivas para asegurar el desarrollo espontáneo apropiado de los segmentos, la placa se sujeta en posición por succión y adhesión únicamente sin la necesidad de una fuerza extraoral obligatoriamente. Aquí es donde surge el llamado «enfoque Zurich» propuesto por Hotz y Gnoinski, el más conocido representante de la ortopedia prequirúrgica.

Antes del desarrollo de la escuela moderna de ortopedia prequirúrgica ya se hacía uso de uniones de las fisuras mediante cintas adhesivas gracias a Brophy y sus estudios, donde propuso conectar ambos lados de las fisuras alveolares con el objetivo de estrechar la misma para una corrección del labio posterior a esto.<sup>4</sup>

Los procedimientos sugeridos estuvieron siempre basados en la suposición, nunca probada, de que una fisura estrecha y bien alineada sería más fácil de reparar con menor ruptura y menor movilización de los tejidos blandos. Así una fisura más estrecha llevaría a menor tensión en el labio reparado, sin embargo, McNeil adoptaba una teoría distinta propuesta por el anatomista Scott que sugería que los segmentos palatinos debridados del septum nasal, considerado como centro de crecimiento, permanecería deficiente y retruiría la cara. Al momento de modelar los segmentos palatinos a la posición anatómica correcta utilizando una serie de placas acrílicas creía que produciría una maxila normal al momento de reducir la fisura alveolar y palatina al mismo tiempo. Es importante mencionar el beneficio de la placa acrílica reportado por Burs-ton en donde facilita además la alimentación y permite que el niño se adapte desde un inicio en caso de necesitar el uso de más placas posteriormente.<sup>5</sup>

A pesar de los puntos a favor y en contra de la ortopedia prequirúrgica desde los años 50, ha existido un pensamiento consensuado en que el trabajo multidisciplinario dentro de un centro de atención es la opción primordial para el tratamiento de pacientes con labio y paladar fisurado. El equipo de trabajo funcionará como organización donde cada miembro del equipo debe conocer los distintos aspectos del tratamiento, es aquí donde la ortodoncia se vuelve parte esencial de la organización desde el inicio, debido a que en la mayoría de los casos existirá una distorsión de las arcadas y colapso de la maxila, ya que de esto dependerán los resultados de la reconstrucción quirúrgica del labio. La ortopedia prequirúrgica tiene como objetivo asegurar una buena forma de la arcada maxilar en relación con la mandíbula y restaurar la función oral normal.<sup>6</sup>

A partir de los distintos estudios realizados por McNeil se estableció que el aspecto más importante del tratamiento preoperatorio de los pacientes con fisura fue controlar y corregir los segmentos laterales, ya sea unilateral o bilateral, y que el efecto en la estimulación ósea juega un papel de suma importancia en esta corrección. Las fuerzas que se encuentran dentro de los límites de la tolerancia biológica se ha dicho que estimulan el crecimiento óseo si son aplicadas a regiones particulares y en una dirección que pueda retribuir las fuerzas intensas normales.<sup>5</sup>

Se ha demostrado que es posible estrechar la fisura para lograr una posición anatómica correcta de los segmentos maxilares al momento de la cirugía, en contraste de lo que se hacía anteriormente donde el manejo era semanas antes de la queiloplastia, ahora llevar los procesos desde el nacimiento hasta el momento quirúrgico mejora la angulación de las conchas palatinas a una posición más horizontal.<sup>4</sup>

Prahl y colaboradores resumen los argumentos por los cuales la intervención del ortodoncista y el tratamiento de la ortopedia prequirúrgica en la infancia traerán resultados óptimos:

- Permite una mejor deglución.
- Previene una mala posición dorsal de la lengua en la fisura.
- Mejora la forma de arcada y posición de la base alar.
- Facilita la cirugía primaria.
- Reduce la anchura de la fisura anterior y posterior.
- Previene el colapso inicial después de la cirugía de labio.
- Disminuye el riesgo de broncoaspiración.
- Mejora la respiración vía nasal.
- Efectos psicológicos positivos en los padres.

#### **Placa estimuladora**

A mediados de los años 50, basados en los principios de McNeil, se iniciaron los protocolos de ortopedia maxilar neonatal en Zurich influenciando distintas clínicas europeas. Después de una evaluación a largo plazo se volvió claro que la aproximación forzada de los segmentos maxilares no era totalmente recomendable. Consecuentemente ese procedimiento fue modificado ampliamente a lo que se llamaría posteriormente el «Enfoque Zurich».<sup>7</sup>

De acuerdo con los aportes de Hotz y Gnoinski el objetivo primario de la ortopedia prequirúrgica no es sólo facilitar la cirugía o estimular el crecimiento postulado inicialmente por McNeil, sino tomar ventaja de

los potenciales de desarrollo intrínsecos. Desde 1969 y 1970 la ortopedia prequirúrgica fue esencial en Zurich mientras que la intervención quirúrgica se posponía en función a minimizar la perturbación de crecimiento subsecuente, crear las condiciones óptimas para que se desarrollen los segmentos maxilares a su máximo potencial, mantener o mejorar la forma de arcada y controlar los efectos de la cirugía de cierre labial.<sup>7</sup>

El aparato propuesto inicialmente por Hotz y Gnoinski, era una placa pasiva compuesta por acrílicos suave y rígido, se utilizaba las 24 horas del día aproximadamente de 16 a 18 meses, cuando se realizaba el cierre quirúrgico del paladar. El paladar duro se cerraba después de los cinco años de edad. Así durante el curso del tratamiento el labio se cerraba aproximadamente a los seis meses. La extensión posterior de la placa tenía a que la úvula fuera adaptada más cuidadosamente a la anatomía específica del humano. La alineación de las arcadas se lograba realizando desgastes selectivos del acrílico en áreas específicas.

De acuerdo con el uso científico de ese momento, las conclusiones con respecto a los efectos del tratamiento se basaron principalmente en observaciones: orientación ortopédica junto con el momento óptimo de la cirugía traería efectos totalmente benéficos.<sup>7</sup>

Evaluaciones posteriores arrojaron mejores resultados donde se proponían dos etapas de cierre palatino idealmente para mejorar la dicción del paciente, es importante mencionar que no se demostró en ese entonces si la ortopedia prequirúrgica tenía influencia o no en los resultados postquirúrgicos.

Posteriormente la técnica Brogan realizaba una combinación de lo sugerido por McNeil y Burston con el enfoque Zurich. Después de la alineación de los segmentos maxilares con un aparato pasivo suelto y fuerzas extraorales, se utilizaba una placa pasiva con reajustes internos y necesidad de la fuerza extraoral.<sup>8</sup>

Un aspecto importante relacionado con la propuesta ortopédica de Hotz y la placa palatina es la posibilidad de realizar una adecuada succión del seno materno y facilitar la alimentación del paciente, ya que la falta de contacto en la bóveda palatina hace imposible para los pacientes de fisura palatina generar la presión negativa necesaria para presionar el seno y poder alimentarse. El aparato Hotz tiene un efecto en la alimentación muy bien descrito debido al cierre mecánico por parte del mismo, por lo tanto encontramos tres aspectos importantes con relación a la alimentación y la función de la placa Hotz: 1) ayudará al contacto adecuado con el pecho de la madre, cerrar la fisura y el labio, 2) cerrará la fisura del paladar duro, 3) facilitará un fuerte contacto entre la lengua y el «paladar posterior» (Figura 1).<sup>7</sup>



Figura 1. Placa Hotz.

La placa palatina en el aparato cerrará la conexión de la vía aérea superior cuando la lengua se presione sobre el aparato. En este punto se enfatiza la importancia de la alimentación materna debido a que la gran cantidad de hormonas adquiridas al alimentarse del seno materno, principalmente los estrógenos, ayudan a la estimulación biológica de los segmentos óseos y los tejidos blandos fisurados para conseguir el máximo potencial de crecimiento y lograr una aproximación de los mismos con mayor facilidad y velocidad como se citó anteriormente.

Después del enfoque citado es posible rescatar que los principios de tratamiento del Dr. Hotz y Gnoinski tienen un fuerte impacto en el tratamiento del paciente fisurado, es posible que la secuencia de tratamiento, el tiempo en que se realice el mismo, la edad del paciente así como el tiempo quirúrgico son los factores decisivos en el resultado final del tratamiento.<sup>9</sup>

En específico, la placa obturadora estimuladora es una modificación de la placa propuesta por Hotz-Gnoinski donde se crea un paladar artificial que ayuda a impedir que la lengua se introduzca en la cavidad nasal y separe los segmentos palatinos, eliminando malos hábitos y direccionándola a colocarse en una posición correcta en el paladar, para el lenguaje y correcta deglución, logrando así un sellado en el paladar que sirve como barrera entre las cavidades nasal y oral, previniendo infecciones y lesiones, facilitando la alimentación y la respiración normal equilibrando la presión aérea intrabucal con extrabucal provocando durante la succión y deglución la compresión del aire a través de la trompa de Eustaquio (Figura 2).

## MATERIAL Y MÉTODOS

Se presenta una serie de casos donde se hizo un manejo prequirúrgico en 10 pacientes de entre cero y ocho meses de edad con labio y paladar fisurado

unilateral que acuden al Servicio de Ortodoncia del Hospital Infantil de México «Federico Gómez» durante el periodo de estudio, de los cuales siete fueron constantes, dos no volvieron a consulta y uno falleció antes de nacido. Los criterios de inclusión consistieron en pacientes con labio y paladar fisurado unilateral de 0-8 meses de edad (*Figura 3*) que llegaran al Hospital Infantil de México «Federico Gómez» con una carta de aceptación y consentimiento informado firmado por el padre o tutor del paciente, así como una valoración pediátrica por parte del instituto.

Los pacientes que presentasen labio y paladar fisurado bilateral, pacientes mayores de ocho meses, sindrómicos o con algún tipo de problemas sistémicos fueron excluidos del estudio.

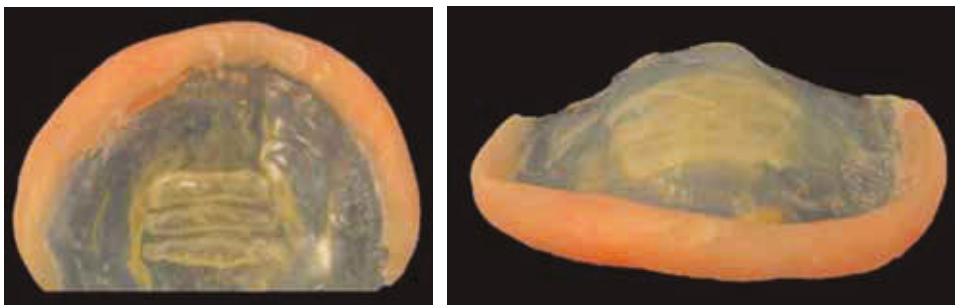
Todos los pacientes fueron atendidos de acuerdo al protocolo establecido en el Hospital Infantil de México «Federico Gómez» de acuerdo al enfoque Zurich (*Figura 4*).

Para la elaboración de la placa obturadora estimuladora se toma la impresión en el paciente con un material de impresión de silicón (*Figura 5*) y se prepara la cucharilla individual del paciente. Después se toma la segunda impresión y se corre en yeso tipo IV. Posteriormente, al modelo se le coloca masa modeladora en las zonas de las crestas alveolares y las regiones del paladar blando y duro. En esta fase, principalmente, se encera el segmento más pequeño de la parte

bucal y el segmento más grande de la superficie palatina. Después de la fase de encerado se prepara la placa (*Figura 5*).

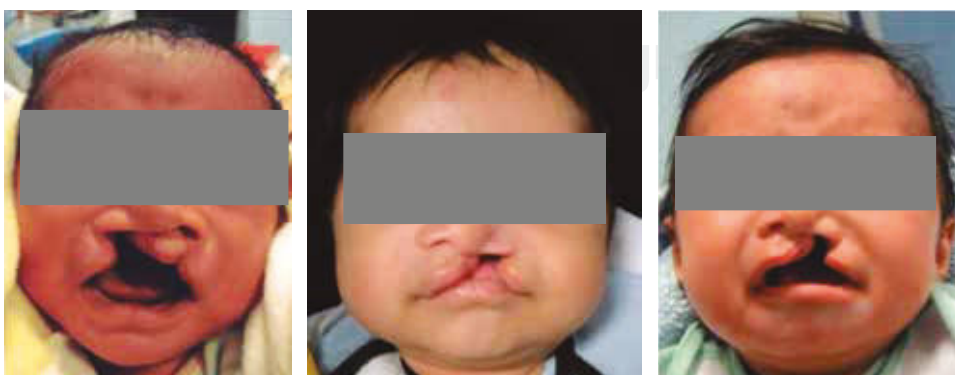
Los bordes circunferenciales de la placa preparada deben ser curvados para evitar laceraciones en mucosa. Los bordes posteriores deben estar en contacto con el paladar blando y la extensión debe estar inclinada hacia abajo; el contacto posterior del aparato debe de revisarse meticulosamente, ya que no debe ser nunca demasiado larga para evitar que provoque vómito en el paciente, ni demasiado corta como para permitir que la comida escape hacia el área nasofaríngea.

La mayoría de los infantes pueden succionar después de la colocación del aparato, el proceso de adaptación puede durar de dos a tres días. Si no es posible, la leche materna puede ser administrada con un biberón. Si el infante es alimentado con un biberón, se le debe estimular al neonato a que succione, con esto ayudara al desarrollo de la musculatura labial. Después de la aplicación del aparato, el control inicial debe ser menor y las siguientes citas serán cada mes para vigilar el desarrollo de los segmentos y realizar modificaciones en la placa, como son las rugas palatinas para una mejor adaptación de la lengua, desgaste en la parte interna y colocación de acrílico en la parte externa de la placa. Aunado a esto se le coloca desde la cita inicial al paciente un segmento de cinta adhe-



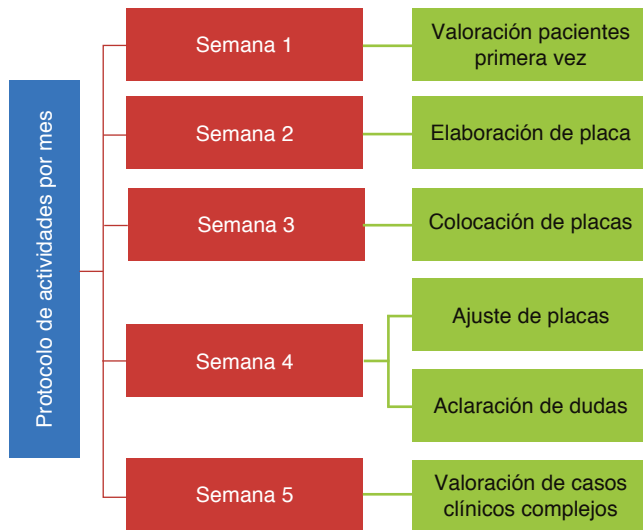
**Figura 2.**

Modificación de la placa propuesta por Hotz-Gnoinski: placa obturadora estimuladora.

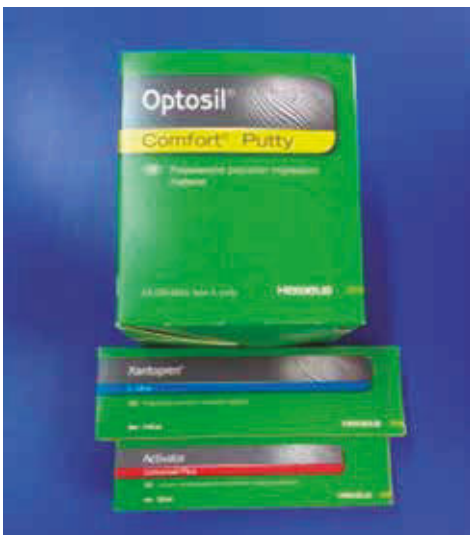

**Figura 3.**

Pacientes con fisura labiopalatina unilateral.



**Figura 4.** Protocolo de actividades por mes que se realiza en el Hospital Infantil de México «Federico Gómez».



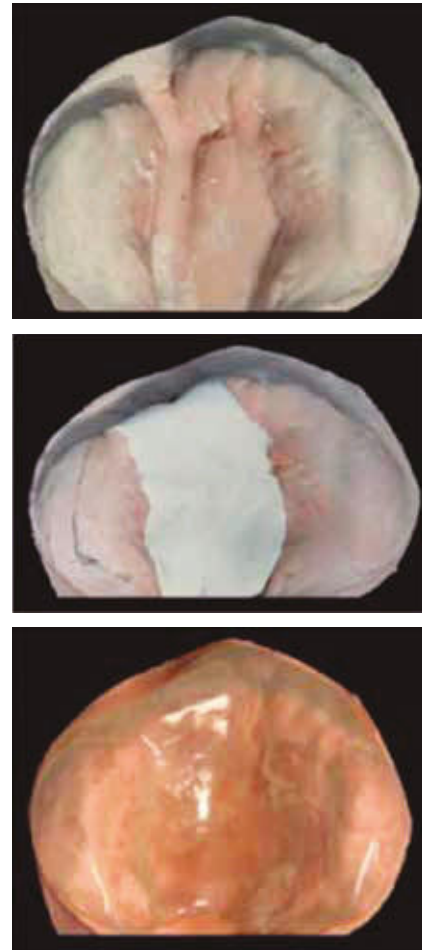
**Figura 5.** Material de impresión utilizada.

siva Transpore 3M Unitek para unir los segmentos labiales y así facilitar la adhesión labial al momento de la queiloplastia (Figura 6).

La localización de los puntos de referencia para la medición se basó en las realizadas por Rosenstein (1982) como se muestra a continuación en la figura 7.

El análisis de los datos para evaluar el cambio en el tiempo de cada una de las mediciones se calculó mediante medianas de cada variable, las cuales se graficaron para mostrar la tendencia temporal.

Para hacer la estadística descriptiva se utilizó el programa SPSS versión 18 medidas de tendencia central.



**Figura 6.** Secuencia para la preparación del modelo para realizar la placa obturadora estimuladora.

## RESULTADOS

En el presente protocolo, los pacientes que utilizaron la placa obturadora estimuladora obtuvieron en general buenos resultados como se muestra en las gráficas (Figura 8).

La medida de T-T1 y C-C1 indica que el desarrollo de los procesos tuvo un buen crecimiento, ampliándose la forma de la arcada.

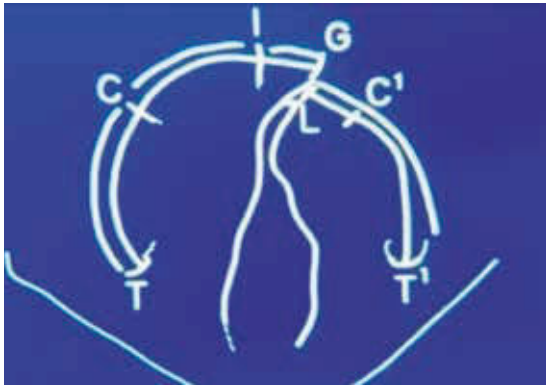
La medida de L-G que se muestra en la gráfica indica que con la placa modeladora obturadora estimuladora se redujo significativamente la fisura.

Estas medidas fueron hechas en cada uno de los pacientes, viendo así los cambios obtenidos en los pacientes (Figuras 9 y 10).

Los cambios con el uso de la placa modeladora estimuladora podemos observarlos en las fotografías tomadas a los modelos de los pacientes en estudio (Figuras 11 a 14).

**DISCUSIÓN**

En el reciente trabajo se buscó enfatizar los objetivos obtenidos mediante la ortopedia prequirúrgica



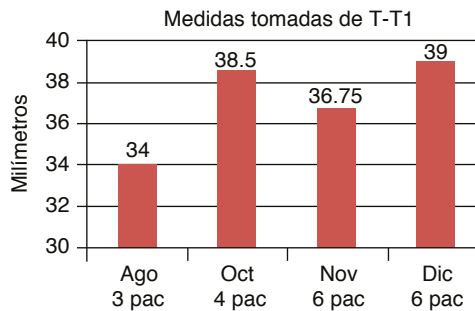
**Figura 7.** Puntos de referencia descritos por Rosenstein en 1982.

en pacientes con fisuras labiopalatinas unilaterales, teniendo en cuenta las bases anatomofisiológicas de la alteración y con esto determinar las metas específicas empleando la terapéutica de la ortopedia prequirúrgica.

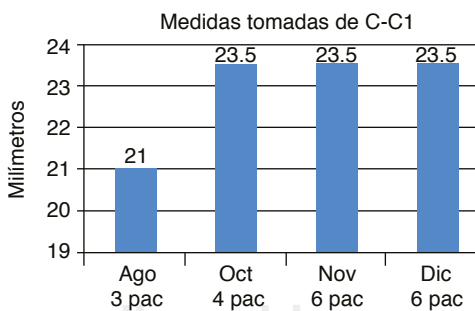
Basados en las aportaciones de McNeil, Burston, Hotz y Gnoinski, y su llamado enfoque Zurich; se pretende utilizar un protocolo específico para poder dar tratamiento y seguimiento a pacientes que presenten estas alteraciones cuya frecuencia es muy alta, como se mencionó al inicio del trabajo, la modificación sugerida por Freedman en la aparatología utilizada se llevó a cabo para cumplir los objetivos que se buscan en la ortopedia prequirúrgica.

Es evidente que la cantidad de casos clínicos mostrados es disminuida y esto se debió a distintos factores como la logística, la capacidad económica de los pacientes, la ubicación geográfica de cada paciente, ya que algunos fueron referidos de clínicas de la provincia del país, sin embargo, el protocolo establecido

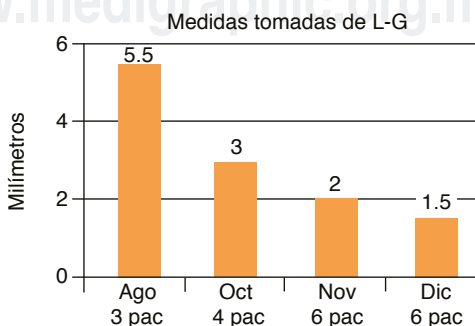
Mes	Pacientes	Milímetros
Agosto	3	34
Octubre	4	38.5
Noviembre	6	36.75
Diciembre	6	39



Mes	Pacientes	Milímetros
Agosto	3	21
Octubre	4	23.5
Noviembre	6	23.5
Diciembre	6	23.5

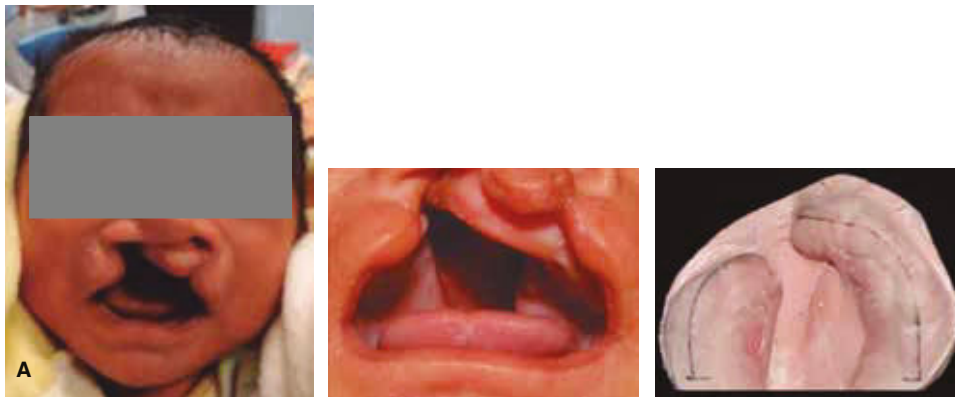


Mes	Pacientes	Milímetros
Agosto	3	5.5
Octubre	4	3
Noviembre	6	2
Diciembre	6	1.5



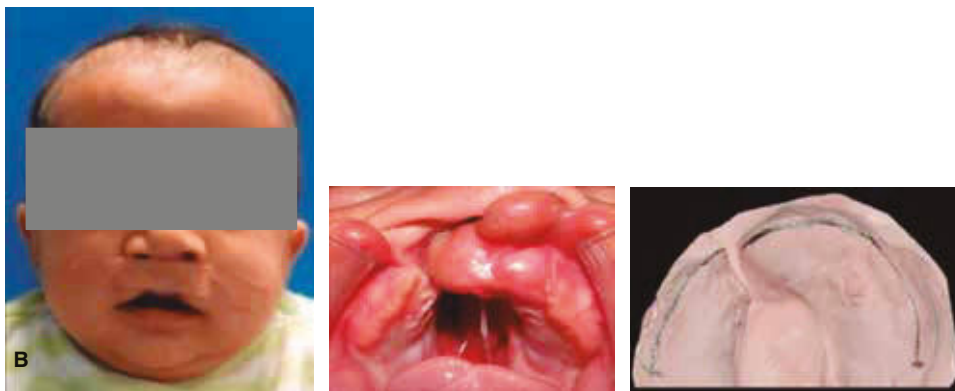
**Figura 8.**

Resultados obtenidos con la placa obturadora estimuladora.



**Figura 9.**

**A.** Masculino de seis meses de edad, con dx labio y paladar fisurado unilateral derecho completo. Fotografía inicial de agosto 2013 y **B.** Dos meses después del uso de la placa obturadora estimuladora.



**Figura 10.**

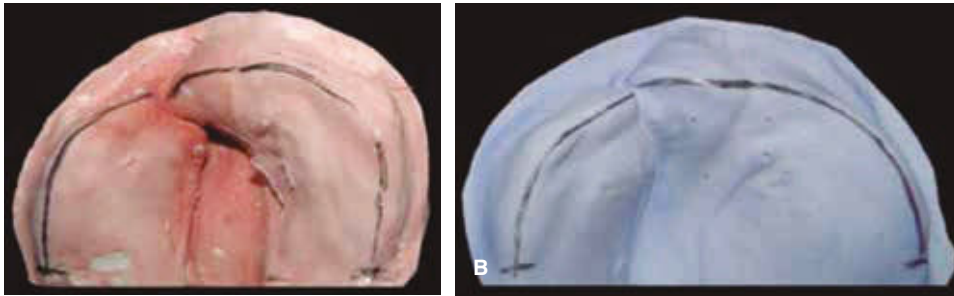
**A.** Masculino de seis meses de edad, con dx labio y paladar fisurado unilateral derecho completo. Fotografía inicial de agosto 2013 y **B.** Dos meses después del uso de la placa obturadora estimuladora en octubre 2013.

dará pie a que en un futuro próximo el universo de estudio crezca y evaluar los resultados estadísticamente buscando significancia en los mismos.

Los resultados obtenidos en relación al uso de la placa obturadora estimuladora y el protocolo sugerido

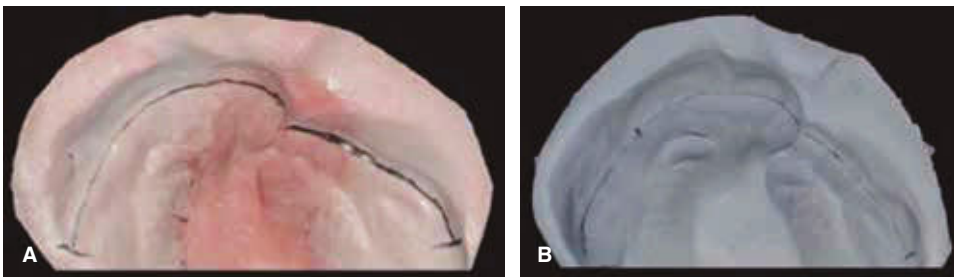
arroja datos de suma importancia para impulsar futuros trabajos al respecto, ya que estos resultados fueron muy favorables en la mayoría de los casos y según lo reportado por Hotz y Gnoinski en sus observaciones no nos encontramos muy lejos de sus resultados.





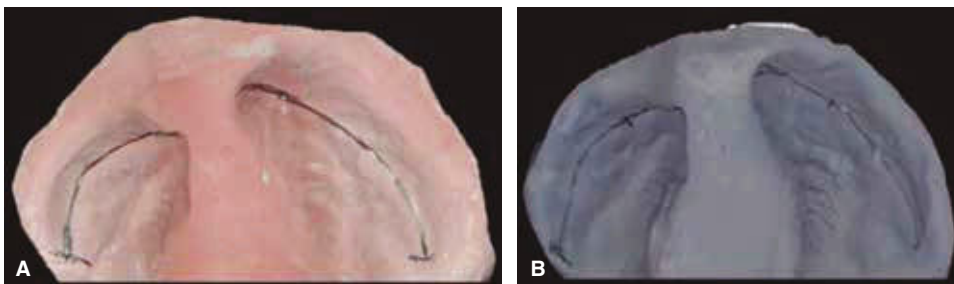
**Figura 11.**

**A.** Masculino de cinco meses de edad, con dx labio y paladar fisurado unilateral derecho completo. Fotografía inicial de agosto 2013 y **B.** Dos meses después del uso de la placa obturadora estimuladora en octubre 2013.



**Figura 12.**

**A.** Masculino de seis meses de edad, con dx labio y paladar fisurado unilateral izquierdo completo. Fotografía inicial de noviembre 2013 y **B.** Dos meses después del uso de la placa obturadora estimuladora en enero 2014.



**Figura 13.**

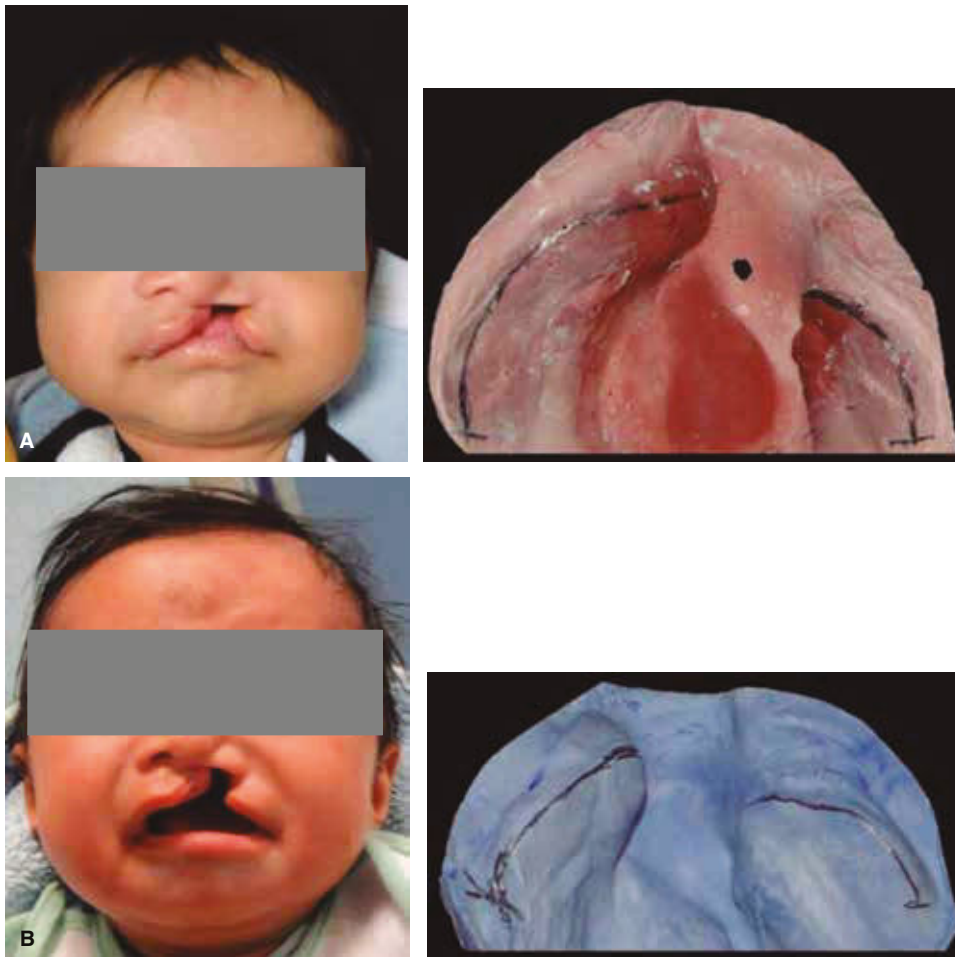
**A.** Femenino de seis meses de edad, con dx labio y paladar fisurado unilateral derecho completo. Fotografía inicial de noviembre 2013 y **B.** Dos meses después del uso de la placa obturadora estimuladora en enero 2014.

Fue posible observar mejoría en los aspectos anatómicos y fisiológicos por parte de los pacientes, así como en el aspecto psicológico por parte de la madre al momento de seguir el protocolo planteado, en la mayoría de los pacientes se pudo observar que los patrones de alimentación mejoraron, evidenciándose en un incremento favorable de peso de los pacientes; la forma de la arcada y la proximidad de los segmentos mejoró ampliamente esperando que los resultados postquirúrgicos sean sumamente favorables, desde el aspecto psicológico de los padres se apreció mejoría, ya que la madre de cada paciente visitaba con mayor interés el servicio al momento de la consulta y referían una buena respuesta del paciente al momento de utilizar la placa obturadora estimuladora desde el aspecto de la alimentación específicamente del seno materno, deglución y aumento en peso, favoreciendo también el desarrollo de los segmentos y la relación entre éstos, resultados que coinciden con lo que se reportó inicialmente en las investigaciones de Hotz.

La utilización de un aparato de tipo pasivo en pacientes neonatos apoya en todos los aspectos al paciente, ya que al no ser un método invasivo permitirá un buen desarrollo físico, fisiológico y psicológico del recién nacido.

A pesar de que algunos artículos refieran que el uso de la ortopedia prequirúrgica es un tratamiento que no lleva a resultados favorables e incluso algunos indican resultados desfavorables, tenemos la fuerte creencia de que este tratamiento sí proporciona resultados buenos al paciente y en este trabajo se muestran los mismos, es importante mencionar que los resultados postquirúrgicos después de la ortopedia se describirán en trabajos posteriores para dar un seguimiento adecuado de los pacientes y, como ya se mencionó, realizar estadísticas que permitan evaluar los resultados de la ortopedia prequirúrgica en una población más grande.

El protocolo propuesto es sencillo de llevar a cabo siempre y cuando el personal sea calificado y entrenado para realizar los pasos descritos anteriormente, es



**Figura 14.**

**A.** Masculino de dos meses de edad, con dx labio y paladar fisurado unilateral derecho completo. Fotografía inicial de noviembre 2013 y **B.** dos meses después del uso de la placa obturadora estimuladora en enero 2014.

importante mencionar que es un protocolo cuya relación costo-beneficio es alta y puede ser implementado en clínicas de todos los niveles.

Por cuestiones éticas se determinó tratar a los pacientes con el mismo método y tomar medidas en el tiempo de cómo empezaron al inicio del tratamiento y cuál fue la evolución con el uso de la placa obturadora estimuladora, no es intención del trabajo generalizar los resultados sino mostrar los beneficios obtenidos con la terapéutica en los pacientes que se muestran, es importante mencionar que estos procedimientos realizados fueron consentidos por los padres del paciente de acuerdo con la reglamentación del Hospital Infantil de México «Federico Gómez», por las normas internas del Servicio de Ortodoncia bajo un consentimiento informado y la elaboración de una historia clínica en cada paciente.

### CONCLUSIÓN

Los resultados observados después de la utilización de la placa obturadora estimuladora son

congruentes de acuerdo a lo reportado por Hotz, Gnoinski y otros, la buena relación de la arcada y el estrechamiento de la fisura son evidentes en la mayoría de los casos, por lo que se puede concluir que la ortopedia prequirúrgica con la placa obturadora estimuladora es una terapéutica aceptable y recomendable para los pacientes con fisura labiopalatina unilateral completa.

Con los pacientes incluidos en el protocolo de ortopedia prequirúrgica encontramos que es recomendable aumentar la cantidad de pacientes para realizar un análisis estadístico en un futuro.

### REFERENCIAS

1. Trigos-Micoló I. Resumen histórico de la atención de labio y paladar hendidos en México. *Cir Plast.* 2012; 22 (2): 104-116.
2. Alfaro-Alfaro N, Prado-Aguilar C, López-Zeermetro MC, García de Alba JE, Cabrera-Rojas H, Angulo-Castellanos E et al. Malformaciones congénitas en 75 de 788 nacimientos consecutivos en cuatro hospitales de Avadalijain, México. *Perinatol Reprod Hum.* 1994; 8 (2): 91-100.

3. Loffredo L, Louza JM, Yunes J, Freitas JA. Fisuras labio-palatais: estudo caso controle. *Rev Saúdes Rústica*. 1994; 28 (3): 213-217.
4. Dou-Ason N, García-Robes Gener M, Turro-Piti A, Regalado-García MA. Análisis de algunos factores etiológicos de las fisuras de labio y paladar. *Rev Cubana Estomatol*. 1990; 27 (1): 87-93.
5. Duarte A. Labio y paladar hendidos: Porqué dedicarle un número completo a este tema. *Cir Plast*. 2006; 16 (1): 4-5.
6. Velázquez-Vázquez JM, Estrada-Meraz H, Álvarez-Ledezma J, Flores-Paredes A, Solís A. Tratamiento actual de la fisura labial. *Cir Plast*. 2006; 16 (1): 34-42.
7. Hotz R (editor). *Early treatment of cleft lip and palate*. Berne: Hans Huber; 1964.
8. Rosenstein SW, Jacobson BN, Monroe C, Griffith BH, McKinney P. A series of cleft lip and palate children five years after undergoing orthopedic and bone grafting procedures. *Angle Orthod*. 1972; 42 (1): 1-8.
9. Jacobson BN, Rosenstein SW. Early maxillary orthopedics for the newborn cleft lip and palate patient. An impression and an appliance. *Angle Orthod*. 1984; 54 (3): 247-263.

Dirección para correspondencia:  
**Dayana Durón Rivas**  
E-mail: dayaduron@hotmail.com