



# Protracción maxilar mediante anclaje esquelético en pacientes clases III en crecimiento. Revisión bibliográfica

## *Maxillary protraction through skeletal anchorage in growing patients. Literature review*

Irving Giovanni Huízar González,\* Eliezer García López<sup>§</sup>

### RESUMEN

El tratamiento temprano de pacientes clases III esquelético generalmente se maneja con el uso de la máscara facial de protracción maxilar, en el cual los resultados de esta terapia ortopédica frecuentemente son acompañados de efectos dentoalveolares desfavorables. Una alternativa de tratamiento es el anclaje esquelético comprendido de dispositivos de anclaje temporal, el cual utiliza dos placas de titanio fijadas con mini-implantes colocadas en los procesos cigomáticos de los maxilares y dos placas entre el lateral y canino inferior derecho e izquierdo, además del uso de elásticos intermaxilares, obteniendo como resultado un avance maxilar y mejoramiento de la estética facial y disminuyendo los efectos dentoalveolares desfavorables.

**Palabras clave:** Protracción maxilar, anclaje esquelético, clase III esquelético.

**Key words:** Maxillary protraction, skeletal anchorage, skeletal class III.

### ABSTRACT

Early treatment of skeletal Class III patients is usually handled with the use of maxillary protraction face mask. The results of this orthopedic therapy are often accompanied by adverse dentoalveolar effects. An alternative treatment is skeletal anchorage comprised of temporary anchorage devices (TADs), which uses two titanium plates fixed with mini implants placed in the zygomatic process of the maxilla and two side plates between the lower canine and right and left and the use of intermaxillary elastics. This results in maxillary advancement and improvement of facial aesthetics while reducing dentoalveolar adverse effects.

### INTRODUCCIÓN

La protracción maxilar con el uso de la máscara facial en edades tempranas es el tratamiento de elección para los pacientes clases III esquelético; dicho tratamiento genera un *overjet* positivo a través de la combinación de movimientos dentoalveolares y esqueléticos, ya que las fuerzas son aplicadas principalmente a los dientes con una frecuencia de 12 a 16 horas por día de 9 a 12 meses, ocasionando efectos indeseables.<sup>1</sup>

Los estudios a corto plazo de la protracción maxilar han demostrado efectos limitados en el avance maxilar (2-3 mm en promedio), además de una posterorrotación mandibular y cambios dentoalveolares (proinclinación de los incisivos maxilares, mesialización y extrusión de los molares maxilares y retroinclinación de los incisivos mandibulares).<sup>2</sup> Los resultados a largo plazo de la protracción maxilar indican que existe una recidiva del 25-33% de los pacientes, los cuales presentan un relapso negativo del *overjet*. En este tipo de tratamiento se deben de maximizar los efectos ortopédicos ya que los cambios dentoalveolares son los que presentan la mayor recidiva.<sup>3</sup>

Sin embargo, un reducido número de pacientes con problemas clase III esquelético en última instancia requerirá de cirugía ortognática, es por ello que cualquier tratamiento que pueda eliminar o reducir la extensión del problema es de gran ayuda.<sup>4</sup>

### Anclaje esquelético en pacientes en crecimiento

En los últimos años ha ido en aumento el uso de dispositivos de anclaje temporal (TADs), los cuales con frecuencia se utilizan en cirugía ortognática y fijación de fracturas; estos dispositivos de anclaje esquelético se han utilizado satisfactoriamente en la ortodoncia para lograr varias aplicaciones como lo es el movimiento dental en intrusiones, corrección de

\* Cirujano Dentista. Residente de la Especialidad de Ortodoncia.

§ Mtro. en Ciencias. Coordinador de la Especialidad en Ortodoncia.

Centro Universitario de Ciencias de la Salud, Universidad de Guadalajara.

Este artículo puede ser consultado en versión completa en <http://www.medigraphic.com/ortodoncia>

mordida abierta, distalización de molares, etc. y en recientes investigaciones se les ha dado aplicaciones en tratamientos ortopédicos.<sup>5</sup>

Kokich en 1985, introdujo el uso del anclaje absoluto para generar la protracción maxilar, él utilizó fuerzas de protracción con el uso de una máscara facial e intencionalmente utilizó de anclaje los caninos temporales los cuales estaban anquilosados, con la finalidad de dar tratamiento a un paciente con deficiencia maxilar.<sup>6</sup> Tiempo después Smalley experimentó con implantes osteointegrados para la protracción maxilar en monos, utilizando una fuerza de 600 g por lado para estimular las suturas circunmaxilares obteniendo un desplazamiento anterior de 8 mm.<sup>7</sup> Singer colocó los mini-implantes en los procesos cigomáticos de los maxilares aplicando 400 g de fuerza a un niño con secuela de labio y paladar hendido con retrusión maxilar obteniendo como resultado un avance maxilar de 4 mm y un descenso debido a el vector de aplicación de la fuerza; además logró mejorar el perfil del paciente causado por una posterorrotación mandibular.<sup>8</sup>

### Indicaciones del anclaje esquelético

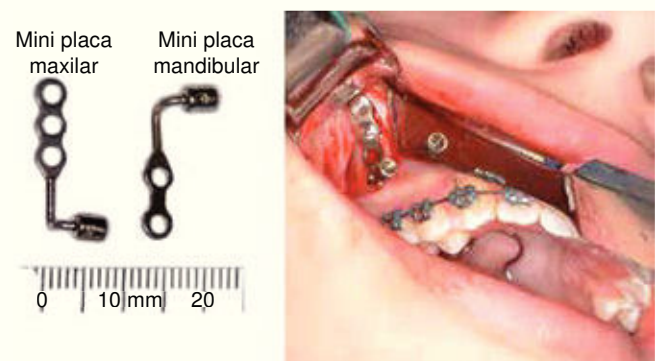
El uso de los TADs como anclaje esquelético se utiliza en pacientes clases III esquelético por hipoplasia del maxilar, esto determinado por los análisis cefalométricos y en la evaluación de perfil en tejidos blandos, además de presentar clase III molar y *overjet* negativo. Estos pacientes deben de estar en edades de nueve a 14 años en un periodo prepuberal.<sup>9</sup>

El procedimiento quirúrgico descrito por el Dr. Hugo de Clerck consiste en la colocación de cuatro miniplacas, de las cuales una se va a colocar en cada proceso cigomático del maxilar; estas placas van a generar un vector de fuerza que pasa por el complejo nasomaxilar estimulando las suturas circunmaxilares; en la parte inferior se colocan una en cada lado de la región anterior de la mandíbula entre el lateral y el canino permanente derecho e izquierdo; la fijación de las placas es con tres mini-implantes para el maxilar y dos para la mandíbula. Para realizar una correcta colocación de las placas inferiores se debe de cerciorar de que el canino ya esté erupcionado para prevenir cualquier daño al introducir el mini-implante (*Figura 1*). Se debe de esperar de dos a tres semanas para que se lleve el proceso de cicatrización tisular y después poder aplicar la carga ortopédica.<sup>10</sup>

El protocolo ortopédico menciona que después de tres semanas se debe aplicar el uso de elásticos intermaxilares a cada lado con vector de fuerza clase III, los cuales van a desplazar el maxilar hacia adelante y hacia abajo y la mandíbula hacia atrás y hacia arriba (*Figura*

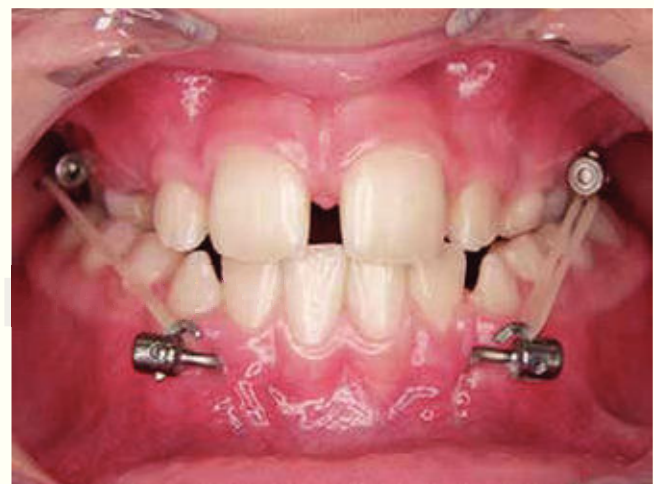2). Los elásticos iniciales deben de ejercer una fuerza a cada lado de 150 g y después del primer mes incrementarlo a 250 gramos con el mismo vector. Para determinar la fuerza el paciente debe de estar en máxima intercuspidación. El tiempo de duración de la tracción ortopédica es de 12.5 meses con un intervalo de nueve a 14 meses de uso de día y noche; además con la colocación de una placa de acrílico o la colocación de topes de resina para aumentar la dimensión vertical y lograr el traslape horizontal. El ortodoncista va a determinar cuándo es el tiempo ideal para retirar el uso de los elásticos, además de lograr una corrección del *overjet* positivo.<sup>9</sup>

Para realizar una certera colocación de las placas se puede auxiliar del estudio radiológico tomografía



(Tomado de «Three-dimensional analysis of maxillary protraction with intermaxillary elastics to miniplates». Heymann, 2010).

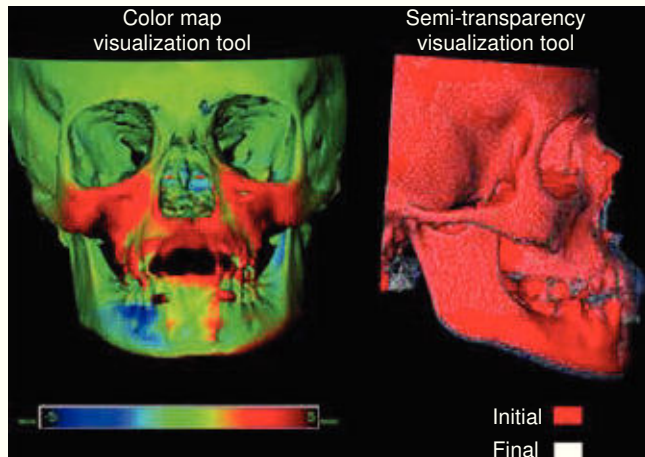
**Figura 1.** Modificación de los dispositivos de anclaje temporal (TADs).



(Tomado de «Three-dimensional analysis of maxillary protraction with intermaxillary elastics to miniplates». Heymann, 2010).

**Figura 2.** Uso de elásticos intermaxilares con vector clase III.

computarizada Cone Beam (CBCT) y así detectar las áreas más calcificadas del proceso cigomático del maxilar para una correcta retención mecánica de los mini-implantes. La mejor estabilidad de las placas se logra en pacientes de por lo menos 11 años de edad. Además con el uso del CBCT se puede corroborar el avance del maxilar en este tipo de tratamiento antes (T1) y un año después de haber iniciado la mecánica



(Tomado de «Three-dimensional Analysis of Maxillary Protraction with Intermaxillary Elastics to Miniplates». Heymann, 2010).

**Figura 3.** Superimposición del CBCT del T1 y T2.

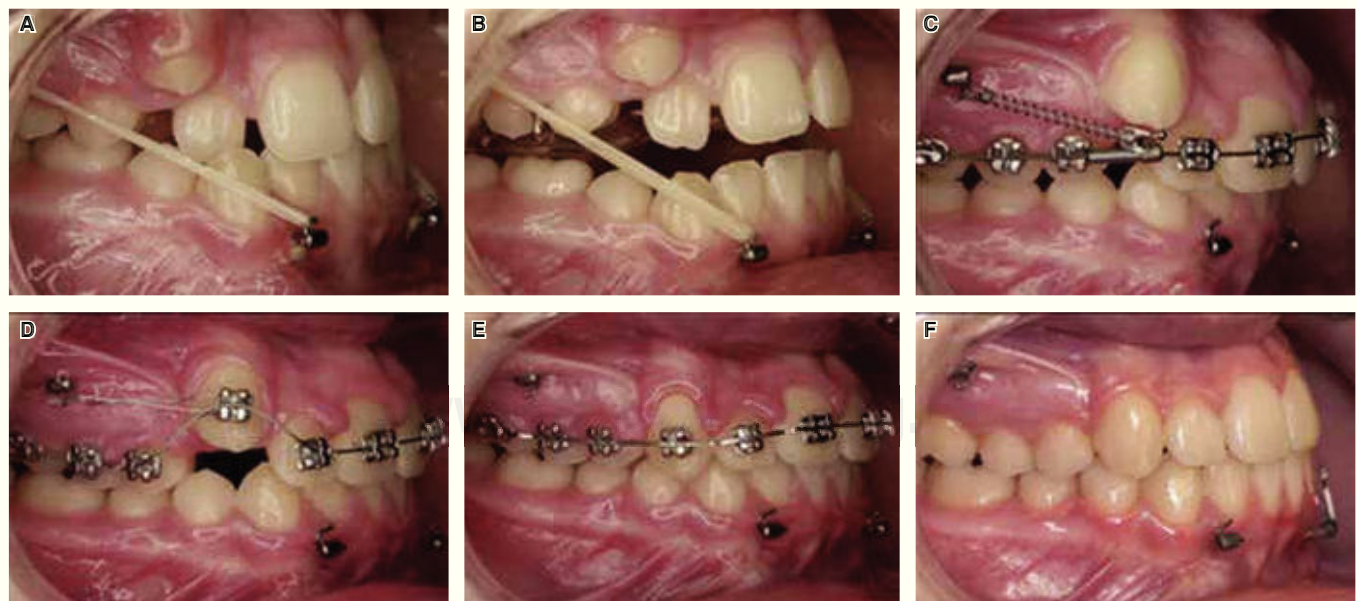
ortopédica (T2), con la finalidad de realizar las superimposiciones de las imágenes tridimensionales y valorar el avance real de la protracción maxilar (Figura 3).

Las imágenes del CBCT se deben de evaluar en las regiones anatómicas:

- 1) Región anterior de la superficie maxilar (punto A).
- 2) Proceso cigomático del maxilar.
- 3) Región más anterior de la mandíbula (pogonion).
- 4) Superficie anterior y posterior de los cóndilos.
- 5) Borde inferior de la mandíbula.
- 6) Fosa glenoidea.
- 7) Tejidos blandos.<sup>11</sup>

Se ha demostrado clínicamente que las fuerzas continuas que ejercen los elásticos intermaxilares intraorales sobre los dispositivos de anclaje esquelético en los pacientes clase III esqueléticos tienen mejores resultados que el uso de fuerzas intermitentes de elásticos extraorales con la máscara facial.<sup>12</sup>

Por lo general los pacientes que son clase III esquelética que presentan deficiencia anteroposterior del maxilar carecen de espacio para la erupción de los caninos, es por ello que después de haber logrado el traslape horizontal del maxilar se pueden realizar movimientos de distalización del molar y premolares superiores para obtener espacio y así lograr posicionar los caninos en el arco (Figura 4).



(Tomado de «Growth modification of the face: A current perspective with emphasis on Class III treatment». De Clerk, 2015).

**Figura 4.** A. Elásticos intermaxilares vector clase III; B. Plano de mordida para lograr traslape; C-E. Mecánicas de distalización; F. Postratamiento.

## DISCUSIÓN

Los procedimientos ortopédicos con el uso de anclaje esquelético en pacientes en crecimiento ofrecen grandes ventajas en cuanto a estética, función y estabilidad a largo plazo, ya que el uso de los elásticos intermaxilares mejora las relaciones esqueléticas y faciales además de disminuir los efectos dentoalveolares que generan recidiva. En algunos casos la implementación de esta técnica puede ser suficiente para evitar la cirugía ortognática en un futuro o por lo menos reducir la severidad de la corrección quirúrgica después de completar el crecimiento del paciente. Los pacientes en crecimiento que se someten a este procedimiento se adaptan fácilmente a los cambios estéticos que gradualmente se manifiestan, a diferencia del cambio postquirúrgico de la cirugía ortognática.

## CONCLUSIONES

El éxito del tratamiento en pacientes con una maloclusión clase III en desarrollo depende del crecimiento y edad del paciente, además del tiempo de intervención de parte del ortodoncista. El tratamiento de protracción maxilar mediante anclaje esquelético logra un mejor control en el sentido anteroposterior y vertical, disminuyendo los efectos dentoalveolares que se generan con el uso de la máscara facial en los tratamientos convencionales. La ventaja de utilizar anclaje esquelético en comparación con el anclaje dental es que se aplica la fuerza ortopédica a los huesos por un tiempo más largo sin provocar reabsorción radicular.

## REFERENCIAS

1. Enacar A, Giray B, Pehlivanoglu M, Iplikcioglu H. Facemask therapy with rigid anchorage in a patient with maxillary hypoplasia and severe oligodontia. *Am J Orthod Dentofacial Orthop.* 2003; 123 (5): 571-577.
2. Gallagher RW, Miranda F, Buschang PH. Maxillary protraction: treatment and posttreatment effects. *Am J Orthod Dentofacial Orthop.* 1998; 113 (6): 612-619.
3. Westwood PV, McNamara JA Jr, Baccetti T, Franchi L, Sarver DM. Long-term effects of Class III treatment with rapid maxillary expansion and facemask therapy followed by fixed appliances. *Am J Orthod Dentofacial Orthop.* 2003; 123: 306-320.
4. Wells AP, Sarver DM, Proffit WR. Long-term efficacy of reverse pull headgear therapy. *Angle Orthod.* 2006; 76: 915-922.
5. Cornelis MA, Scheffler NR, De Clerck HJ, Tulloch JF, Behets CN. Systematic review of the experimental use of temporary skeletal anchorage devices in orthodontics. *Am J Orthod Dentofacial Orthop.* 2007; 131: 52-58.
6. Kokich VG, Shapiro PA, Oswald RJ, Koskinen-Mottelt L, Clarren SK. Ankylosed teeth as abutments for maxillary protraction. A case report. *Am J Orthod.* 1985; 88: 303-307.
7. Smalley WM, Shapiro PA, Hohl TH, Kokich VG, Brånemark P. Osseointegrated titanium implants for maxillofacial protraction in monkeys. *Am J Orthod Dentofacial Orthop.* 1988; 94: 285-295.
8. Singer SL, Henry PJ, Rosenberg I. Osseointegrated implants as an adjunct to face mask therapy: a case report. *Angle Orthod.* 2000; 70: 253-262.
9. De Clerck HJ, Proffit WR. Growth modification of the face: A current perspective with emphasis on Class III treatment. *Am J Orthod Dentofacial Orthop.* 2015; 148 (1): 37-46.
10. Cornelis MA, Scheffler NR, Mahy P, Siciliano S, De Clerck HJ, Tulloch JF. Modified miniplates for temporary skeletal anchorage in orthodontics: placement and removal surgeries. *J Oral Maxillofac Surg.* 2008; 66: 1439-1445.
11. Heymann GC, Cevidanes L, Cornelis M, De Clerck HJ, Tulloch JF. Three-dimensional analysis of maxillary protraction with intermaxillary elastics to miniplates. *Am J Orthod Dentofacial Orthop.* 2010; 137 (2): 274-284.
12. Liu SS, Kyung HM, Buschang PH. Continuous forces are more effective than intermittent forces in expanding sutures. *Eur J Orthod.* 2010; 32: 371-380.

Dirección para correspondencia:  
**Irving Giovanni Huizar González**  
 E-mail: giov\_irving@hotmail.com