



## Intrusión del segmento anterior superior con miniimplantes para eliminar la mordida profunda anterior en maloclusión clase II con compromiso periodontal. Reporte de un caso

### *Upper anterior intrusion with mini-implants to correct anterior deep bite in a periodontally compromised class II malocclusion. Case report*

Carlos Eder Zamudio López,\* Silvia Tavira Fernández<sup>§</sup>

#### RESUMEN

El uso de miniimplantes ha revolucionado la biomecánica de la ortodoncia con mejores resultados en cuanto al anclaje se refiere. No hay límites al momento de utilizar estos aditamentos, y depende únicamente de nuestra imaginación. Las mordidas profundas en la región anterior son un problema frecuente en los pacientes con clase II severa, lo que nos obliga a enfocar nuestra terapéutica en una mecánica a corregir el problema mediante la extrusión de los dientes posteriores, o bien, mediante la intrusión de los dientes anteriores. En este caso, decidimos corregir la mordida profunda anterior mediante la intrusión de los incisivos superiores, utilizando miniimplantes como anclaje. Este caso estuvo comprometido con la enfermedad periodontal con pérdida moderada de hueso alveolar, por lo que se escogió una biomecánica con un anclaje más estable para lograr los objetivos del tratamiento. Al final, el paciente presentó efectos colaterales que fueron resueltos exitosamente, la mordida profunda fue eliminada con grandes resultados y su salud periodontal fue más estable.

**Palabras clave:** Miniimplantes, intrusión, mordida profunda.

**Key words:** Miniimplants, intrusion, deep bite.

#### ABSTRACT

The use of miniimplants has revolutioned biomechanics in orthodontics with better results as far as anchorage is concerned. We have no limits when using these attachments depending only on our imagination. Anterior deep bites in severe class II malocclusion patients are a common problem that causes orthodontists to focus therapy in biomechanics to eliminate the problem by extrusion of posterior teeth or intrusion of the anterior. In this case, we decided to correct the anterior deep bite by intruding the incisors using as anchorage two miniimplants. The case was compromised by periodontal disease with moderated loss of alveolar bone so we had to choose biomechanics with a stable anchorage to achieve our goals. In the end, the patient exhibited collateral effects that were solved successfully and the deep bite was eliminated with great results and stable periodontal health.

#### INTRODUCCIÓN

Las mordidas profundas en la región anterior son un problema frecuente en los pacientes con clase II severa, lo que nos obliga a enfocar nuestra terapéutica en una mecánica a corregir el problema mediante la extrusión de los dientes posteriores, o bien, mediante la intrusión de los dientes anteriores.<sup>1</sup> Dado que son diferentes situaciones las que pueden originar una mordida profunda, es de vital importancia realizar un diagnóstico adecuado de la etiología del aumento en la sobremordida para tomar la decisión que nos guiará en el plan de tratamiento.<sup>1</sup> De igual forma, habremos de considerar el estado de salud periodontal de cada persona, puesto que sabemos que los movimientos de intrusión son los más complicados dentro de los movimientos ortodónticos, y la calidad del tejido periodontal nos determinará la

conducta a seguir sin que esto nos impida realizar dicha mecánica.<sup>1,2</sup>

En la actualidad, la situación en la demanda del servicio de ortodoncia se ha revolucionado, dado que las personas adultas cada vez se preocupan más por su salud y estética, dejando atrás el enfoque de la ortodoncia como una disciplina enfocada a tratar únicamente a los pacientes adolescentes.<sup>2</sup> Sin embargo, esto conlleva consigo la obligación de considerar

\* Egresado de la Especialidad de Ortodoncia.

§ Profesora Titular de la Especialidad de Ortodoncia.

Departamento de Ortodoncia de la División de Estudios de Postgrado e Investigación, Facultad de Odontología, UNAM.

Este artículo puede ser consultado en versión completa en <http://www.medigraphic.com/ortodoncia>

las características propias de los pacientes de edad adulta, ya que en numerosas ocasiones nos enfrentaremos a personas con una enfermedad periodontal activa y con falta de diversos órganos dentales, por lo que se debe enfocar un plan de tratamiento adecuado para solucionar los problemas ortodónticos, sin agravar el problema ya existente.<sup>2,3</sup>

Dentro de la biomecánica ortodóncica, para la corrección de mordidas profundas, se considera al control de anclaje en la dimensión vertical como de suma importancia si la corrección de la sobremordida se pretende tratar mediante la intrusión de los dientes anteriores, sobre todo en aquellos pacientes con características dolicofaciales o de «cara larga», puesto que la extrusión de dientes posteriores podría aumentarnos estas características faciales.<sup>1,4</sup>

Numerosos aditamentos se han planteado y utilizado para el control del anclaje, incluyendo dispositivos intra y extraorales. Sin embargo, se ha observado en los dispositivos intraorales una pérdida relativa de anclaje y en los extraorales dependemos en gran parte de la cooperación del paciente para su uso adecuado. En el pasado, sistemas de anclaje esquelético tales como miniplacas, placas palatales y miniimplantes, han revolucionado el anclaje ortodóncico y han proporcionado un anclaje mucho más estable.<sup>1,4,5</sup> De éstos, diversas investigaciones han demostrado que los miniimplantes nos ofrecen una de las mejores opciones para este fin, dadas las múltiples ventajas que nos ofrecen debido, sobre todo, a su fácil colocación en diversas zonas anatómicas y a su fácil manejo, así como a sus bajos costos.<sup>4</sup>

Los miniimplantes nos podrán ofrecer un anclaje estable al momento de realizar los movimientos biomecánicos, los cuales deberán monitorearse clínica y radiográficamente para el control de fuerzas, y ayudar así a preservar la salud periodontal y la estabilidad. La mecánica ortodóncica a utilizar deberá contemplar el uso de alambres flexibles para permitir el libre movimiento intrusivo de los dientes anteriores, o bien, el uso de arcos segmentados que nos permitan el libre movimiento de los segmentos posterior y anterior de forma separada, así como el uso de elásticos de baja fuerza para reducir lo más posible los efectos adversos que los movimientos intrusivos nos puedan ocasionar.<sup>5</sup>

## MATERIAL Y MÉTODOS

Se trata de un paciente masculino de 52 años de edad, el cual ingresa a la Clínica de Ortodoncia del Departamento de Postgrado e Investigación de la Facultad de Odontología, UNAM. Se diagnostica

como paciente con maloclusión clase esquelética II combinada, clase II canina bilateral, clases molares no valorables por ausencia de órganos dentarios y compromiso periodontal controlado. Se decide como plan de tratamiento la colocación de aparatología fija ortodóncica de prescripción Roth slot 0.018 en ambas arcadas, fase II quirúrgica periodontal con corticotomía de segmento anterior superior y colocación de dos miniimplantes de 7 mm (Dewemed) a nivel de fondo de saco entre las raíces de 12-13 y 22-23 (*Figura 1*).

## RESULTADOS

Después de iniciar con la fase I del tratamiento ortodóncico y conseguir una correcta alineación y nivelación de los segmentos anteriores (*Figura 2*), se pudo lograr una adecuada corrección de la sobremordida vertical, eliminando así la mordida profunda anterior.

Esto se pudo lograr gracias al anclaje absoluto óseo que se consiguió por medio de los miniimplantes, con vectores de fuerza verticales para la intrusión de los incisivos maxilares (*Figura 3*).

Sin embargo, la falta de control en los vectores y tipo de fuerza en los elásticos provocó como efecto colateral una ligera proinclinación de los incisivos; para corregir la proinclinación excesiva de los incisivos se colocó un arco de acero de calibre 0.016 x 0.016 pulgadas con llaves de contracción para retraer el segmento anterior completo (*Figura 4*).

Se tomaron como medida de control diversas imágenes radiográficas y clínicas, además del trazado cefalométrico al inicio y al final de la intrusión del segmento anterior para evaluar la proinclinación y el movimiento real de intrusión (*Figuras 5 a 7 y Cuadro 1*).

Sin embargo, debido al tiempo de tratamiento en conjunto con los problemas periodontales que observamos en el paciente, se detectó una hiperemia pulpar en el órgano dentario 21, el cual fue remitido a la clínica de endodoncia para su tratamiento. Por otra parte, se logró corregir el problema principal con la sobremordida, tanto horizontal como vertical, de manera exitosa (*Figura 8*).

Finalmente, después de haber resuelto el problema principal del caso se estabilizó la oclusión con las propias restricciones que un caso con compromiso periodontal impone, por lo que se realizaron movimientos con fuerzas ligeras sin exceso de fuerza en el torque y en el *tiping* para evitar complicaciones en el estado de salud periodontal, por lo que una oclusión ideal propiamente dicha es difícilmente obtenida en este tipo

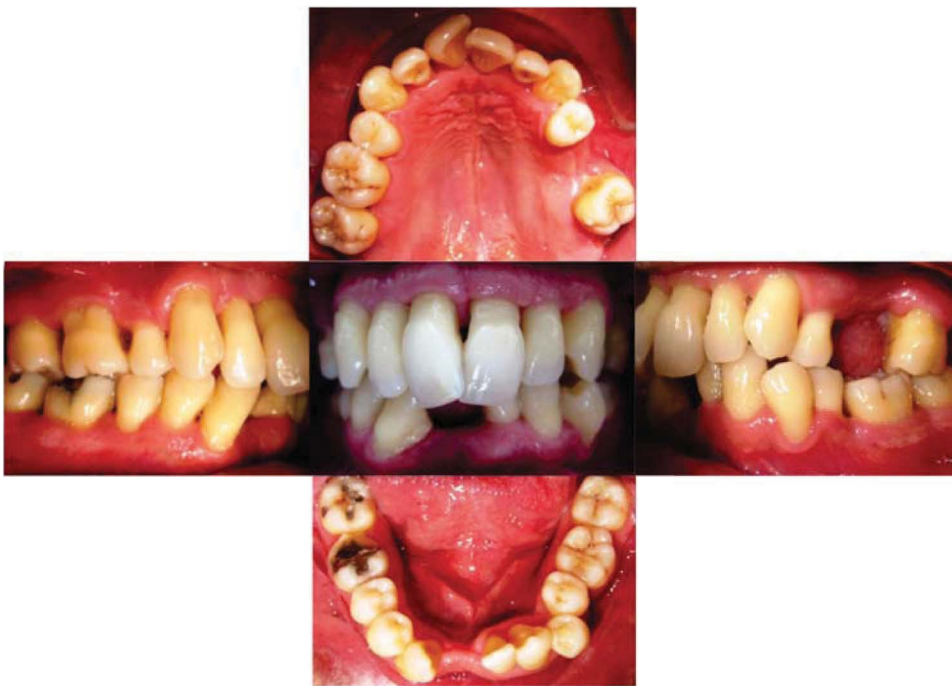de pacientes. No obstante, la alineación, nivelación y estabilización del caso logran por sí mismos una mejoría importante en la salud periodontal y la función oclusal en este tipo de pacientes.

Por último, se colocaron dos retenedores distintos: un fijo en la arcada superior con un alambre de acero calibre 0.014 por la parte vestibular y una placa Hawley con un diente provisional para reemplazar

el diente 41 en la arcada inferior. Se comparó la ortopantomografía inicial y final para la finalización del caso (*Figuras 9 y 10*).

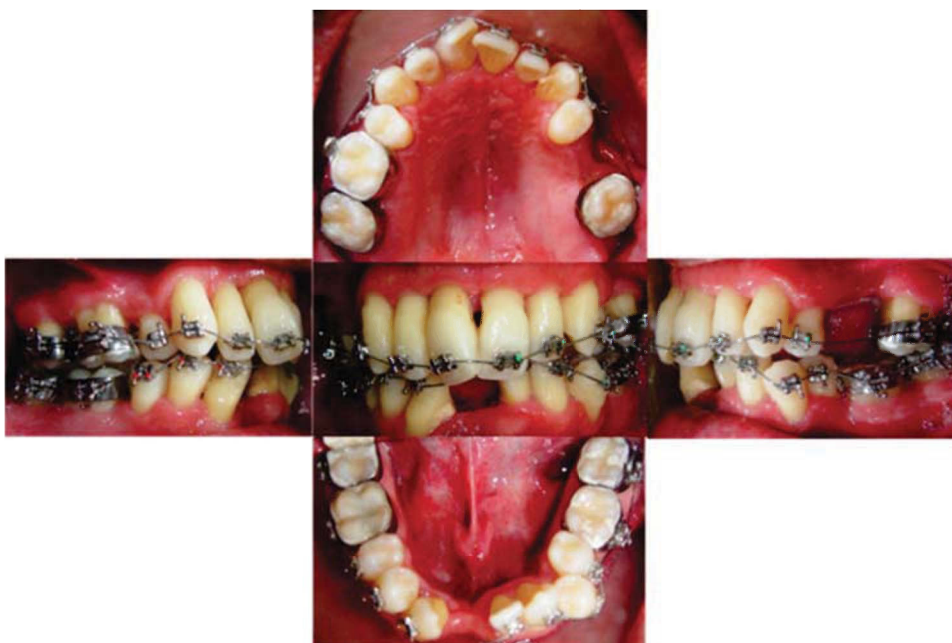### DISCUSIÓN

La estabilidad y seguridad que proporcionan los miniimplantes, al momento de realizar movimientos



**Figura 1.**

Estado inicial y fase I del tratamiento.



**Figura 2.**

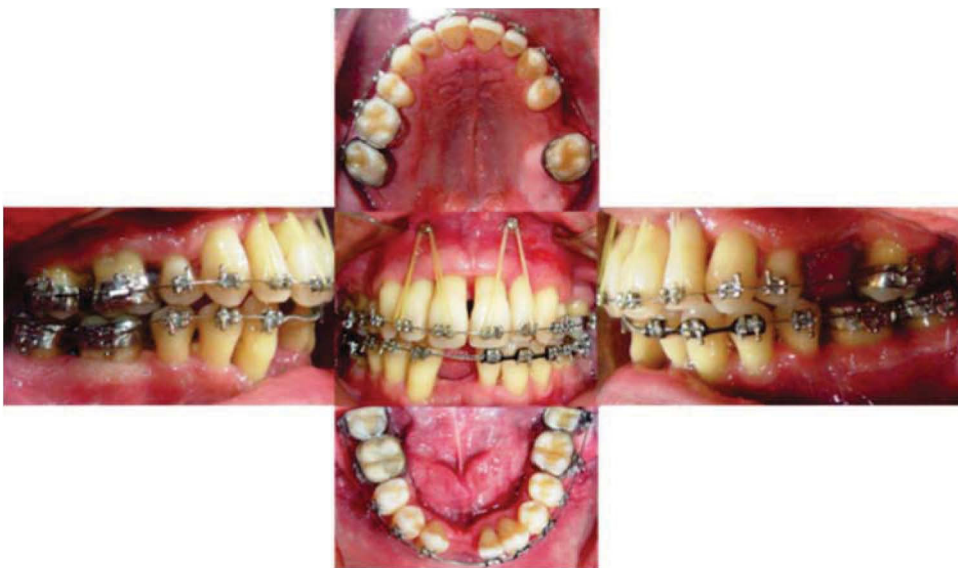Fase inicial del tratamiento: alineación y nivelación.

ortodónticos que requieren de un control adecuado de anclaje, se hace evidente al observar los resultados de la terapéutica deseada. En casos como el de este paciente, en el que se requiere de atención especial en la dimensión vertical al momento de realizar el tratamiento para corregir la mordida profunda, los miniimplantes son la mejor opción para lograr el movimiento de intrusión de los dientes anteriores.

Los miniimplantes han reportado ser una opción con muchas ventajas para los tratamientos que requieren de un anclaje máximo para el control de los movimientos biomecánicos de la ortodoncia.<sup>4,5</sup> En aquellos casos

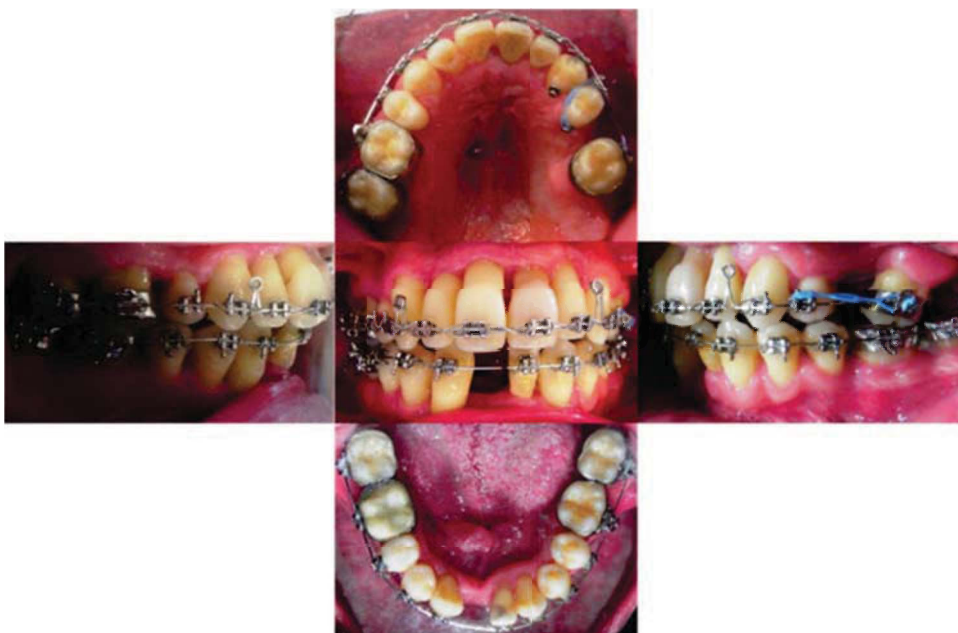en los que se deba corregir una mordida profunda en un paciente adulto clase II, será necesario enfocar el tratamiento a corregir la sobremordida mediante la intrusión de los dientes anteriores y no mediante la extrusión de los dientes posteriores, con la finalidad de alterar en lo menos posible la dimensión vertical.<sup>1,5,6</sup>

Como pudimos observar, el uso de alambres de baja fuerza y amplia flexibilidad serán de gran importancia en el tratamiento de pacientes con enfermedad periodontal, aun cuando ésta haya sido controlada en la fase I del tratamiento periodontal, ya que esto nos permitirá realizar movimientos con fuerzas ligeras que afecten



**Figura 3.**

Colocación de miniimplantes para anclaje y elásticos para intrusión de incisivos superiores.

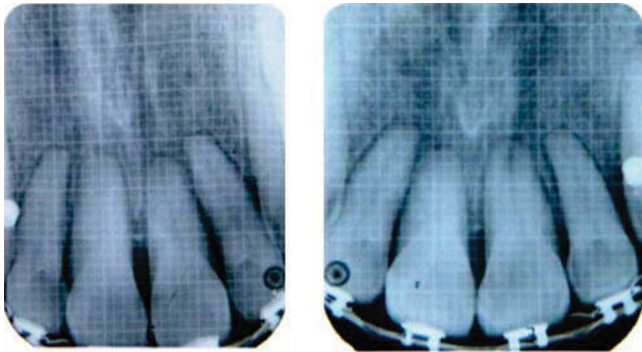


**Figura 4.**

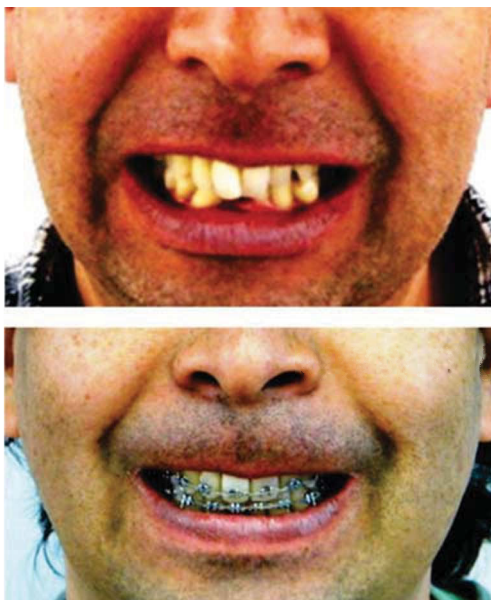Corrección en la sobremordida horizontal y vertical con arco de contracción e hiperemia del O.D. 21.

en lo menos posible la estabilidad del periodonto en la o las zonas afectadas.<sup>2,3,6</sup> De igual forma, se deberá considerar el uso de alambres redondos al momento de realizar los movimientos de intrusión para evitar que los movimientos de segundo y tercer orden, inducidos directamente al bracket por los alambres cuadrados y/o rectangulares, afecten de forma directa el tejido de soporte dental con la fuerza intrusiva.<sup>1,6-8</sup>

Es por eso que recomendamos enfocarse a la mejor opción para los casos en adultos con compromiso periodontal para la corrección de mordidas profundas que requieren de una mayor atención y cuidado al tejido periodontal al momento de seleccionar el tipo de anclaje y los aditamentos ortodónticos necesarios para una mejor estabilidad en la oclusión final.



**Figura 5.** Radiografías periapicales antes y después del movimiento de intrusión.

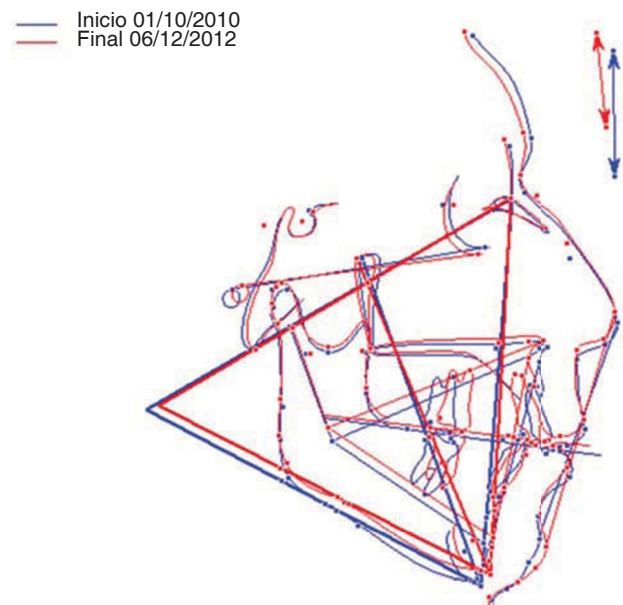


**Figura 6.** Sonrisa natural antes y después del movimiento de intrusión.

**CONCLUSIONES**

De acuerdo con el resultado observado en el tratamiento del paciente, se puede decir con certeza que los miniimplantes son una excelente opción al momento de elegir la biomecánica y terapéutica necesaria para corregir problemas de mordida abierta anterior en pacientes clase II esquelética. Además, los miniimplantes ofrecen muchas ventajas desde cualquier punto de vista; sin embargo, para fines de casos en los que se requiere de un control de anclaje máximo y un control en la dimensión vertical, son la mejor opción.

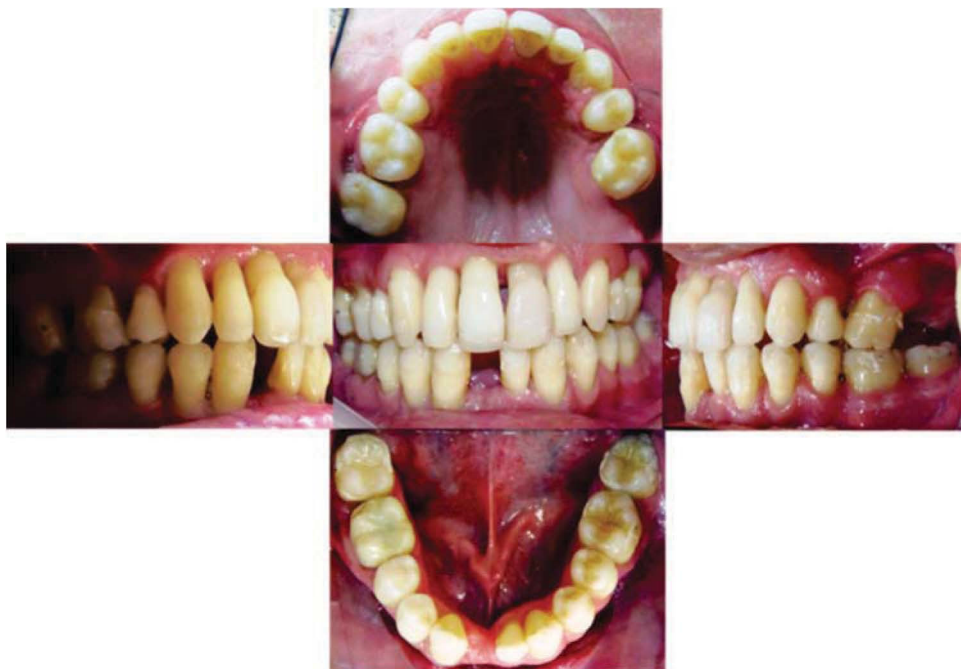Por otro lado, se reitera una vez más que la condición de los pacientes periodontalmente comprometidos no es determinante para no recibir un tratamiento ortodóntico, ya que por el contrario, éste les dará una



**Figura 7.** Sobreimposición cefalométrica.

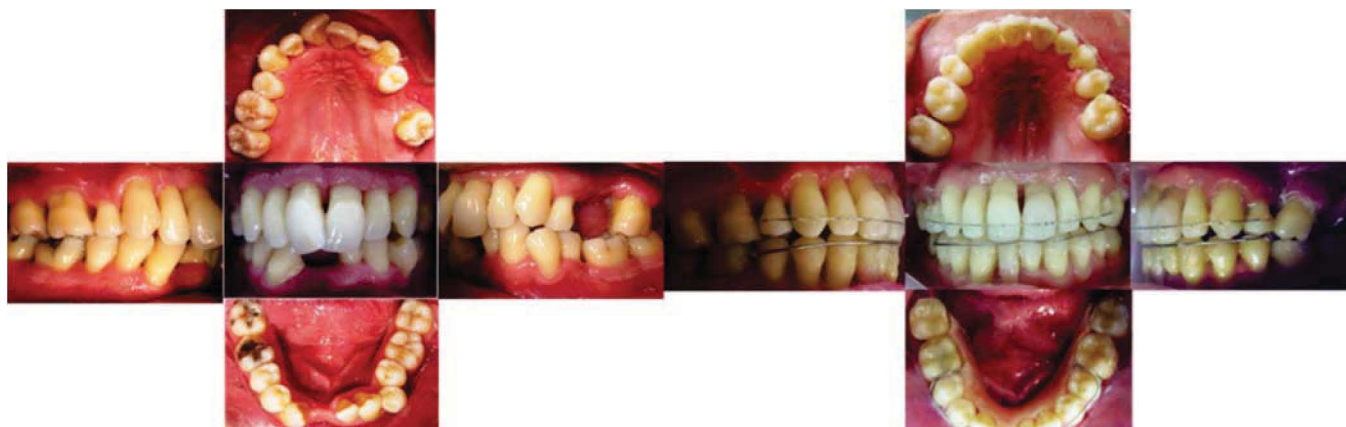**Cuadro I.** Medidas cefalométricas respecto a la sobremordida y posición del incisivo superior inicial y final (análisis de Ricketts, software cefalométrico VistaDent).

Análisis de Ricketts	Inicial	Final
<i>Overjet</i>	8.8 mm	2.7 mm
<i>Overbite</i>	5.1 mm	1.4 mm
Protrusión incisivo superior (I sup. a plano facial)	10.3 mm	7.5 mm
Proinclinación incisivo superior (I sup. a plano facial)	30.4°	26.8°

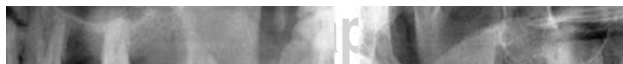

**Figura 8.**

Caso terminado.



**Figura 9.** Comparación antes y después del tratamiento de ortodoncia. Retenedores: superior con alambre de acero 0.014 en cara vestibular e inferior placa Hawley con pónico provisional en O.D. 41.



⌞

⌞

**Figura 10.** Comparativo de ortopantomografía inicial y final.

mayor estabilización funcional, periodontal y estética. Y dentro de la biomecánica, los movimientos de intrusión en los pacientes que tienen pérdida ósea, logra uno de los objetivos del tratamiento periodontal, que es recuperar en parte el nivel óseo.

#### REFERENCIAS

1. Upadhyay M, Nagaraj K, Yadav S, Saxena R. Mini-implants for en masse intrusion maxillary anterior teeth in a severe class II division 2 malocclusion. *J Orthod.* 2008; 35: 79-89.
2. Sada-Garralda V, Cafesse R. Enfoque ortodóntico en el tratamiento multidisciplinario de pacientes adultos. Su relación con la periodoncia. *RCOE.* 2003; 8 (6): 673-684.
3. Zachrisson BU. Implicaciones clínicas de las últimas investigaciones en ortodoncia-periodoncia. *Semin Orthod.* 1996; 2: 4-12.
4. Prabhu J, Cousley RR. Current products and practice: bone anchorage devices in orthodontics. *J Orthod.* 2006; 33 (4): 288-307.
5. Kanomi R. Mini-implant for orthodontic anchorage. *J Clin Orthod.* 1997; 31: 763-767.
6. Melsen B, Angerback N, Markestam G. Intrusion of incisors in adult patients with marginal bone loss. *Am J Ortho Dentofacial Orthop.* 1989; 96: 232-241.
7. Deguchi T, Murakami T, Kuroda S, Yabuuchi T, Kamioka H, Takano-Yamamoto T. Comparison of the intrusion effects on the maxillary incisors between implant anchorage and J-Hook head gear. *Am J Orthod Dentofacial Orthop.* 2008; 133: 654-660.
8. Ohnishi TY, Yasuda Y, Takada AK. Mini-implant for orthodontic anchorage in a deep overbite case. *Angle Orthod.* 2005; 75: 393-401.

Dirección para correspondencia:

**Carlos Eder Zamudio**

E-mail: ortodoncia.zamudio@gmail.com