




Revista Española de Artroscopia y Cirugía Articular

www.elsevier.es/artroscopia



Técnica quirúrgica

Técnica de condrogénesis autóloga inducida por matriz y reconstrucción capsular en artroscopia de cadera



Adrián Cuéllar Ayestarán^{a,*}, Asier Cuéllar Ayestarán^b y Ricardo Cuéllar Gutiérrez^b

^a Hospital Galdakao Unsánsolo, Galdakao, Vizcaya, España

^b Hospital Universitario Donostia, San Sebastián, Guipúzcoa, España

INFORMACIÓN DEL ARTÍCULO

Historia del artículo:

Recibido el 29 de octubre de 2015

Aceptado el 20 de diciembre de 2015

On-line el 5 de febrero de 2016

Palabras clave:

Artroscopia de cadera

Sutura capsular

Reparación cartilaginosa

Defectos osteocondrales

Cirugía de preservación de cadera

Inestabilidad de cadera

R E S U M E N

En este vídeo se condensan los gestos que protocolizan un alto porcentaje de nuestros actuales casos de cirugía de preservación de cadera por artroscopia. Especialmente se trata de pacientes jóvenes con diagnóstico de choque femoroacetabular y que presentan pequeñas lesiones condrales. El vídeo muestra el tratamiento de uno de estos casos, abordado por técnica de fuera-adentro y en el que se realizan: una capsulectomía vertical con desinserción del ligamento iliofemoral (LIF); una reinserción de la lesión del labrum; una técnica *autologous matrix induced chondrogenesis* (AMIC) y una reconstrucción capsular mediante anclaje y suturas de convergencia de bordes.

© 2016 Fundación Española de Artroscopia. Publicado por Elsevier España, S.L.U. Este es un artículo Open Access bajo la CC BY-NC-ND licencia (<http://creativecommons.org/licencias/by-nc-nd/4.0/>).

Autologous matrix induced chondrogenesis technique and capsular reconstruction in hip arthroscopy

A B S T R A C T

This video shows most of the steps used in the protocol used for performing hip preservation arthroscopic surgery. Young people, in particular, are diagnosed with femoroacetabular impingement (FAI) and suffer mild chondral defects. The video shows the treatment of one of these cases. An «outside to inside» approach is used, which includes, a vertical capsulectomy and detachment of the ileo-femoral ligament, reinsertion of the labrum. An autologous matrix induced chondrogenesis (AMIC) technique was the used, and finally reconstruction of the capsule using anchors and «side to side» convergence stitches.

© 2016 Fundación Española de Artroscopia. Published by Elsevier España, S.L.U. This is an open access article under the CC BY-NC-ND license (<http://creativecommons.org/licenses/by-nc-nd/4.0/>).

Keywords:

Hip arthroscopy

Capsular suture

Cartilage repair

Osteochondral defects

Hip preservation surgery

Hip instability

* Autor para correspondencia.

Correo electrónico: cuellaradrian@hotmail.com (A. Cuéllar Ayestarán).

<http://dx.doi.org/10.1016/j.reaca.2015.12.001>

2386-3129/© 2016 Fundación Española de Artroscopia. Publicado por Elsevier España, S.L.U. Este es un artículo Open Access bajo la CC BY-NC-ND licencia (<http://creativecommons.org/licenses/by-nc-nd/4.0/>).

La utilización de las técnicas de artroscopia de cadera se incrementa exponencialmente¹⁻³. Aumenta el número de pacientes con choque femoroacetabular y cada vez es más temprana la edad de detección de síntomas. La cirugía de preservación se enfrenta al reto de tratar estos pacientes jóvenes que ya presentan lesiones condrales. Existen diferentes alternativas terapéuticas a la hora de abordar esta patología⁴: promoviendo la regeneración del cartílago (perforaciones, microfracturas), implantando aloinjerto (cadáver fresco, congelado), injerto autólogo osteocondral (mosaicoplastia), injertos sintéticos y las técnicas de implante autólogo de condrocitos (IAC), con todas sus variantes: IAC con injerto de periostio propio (IAC-P), IAC cubierto por membrana de colágeno (IAC-C) e IAC guiado por matriz (MACI por sus iniciales en inglés). Esta última técnica ha alcanzado cierta popularidad en los últimos años para el tratamiento de las lesiones condrales de la rodilla. A pesar de ello, no existen suficientes estudios fiables y a largo plazo que avalen de forma definitiva su empleo⁵. Ello está permitiendo el desarrollo de nuevas técnicas más sencillas y menos onerosas que emplean como base el método más simple y empleado por todos: las perforaciones, o su variante más moderna: las microfracturas, combinadas con el uso de membranas de colágeno o ácido hialurónico que sirven como matriz a la diferenciación celular condral a partir de los focos de condrogénesis originados por las microfracturas. Esta nueva técnica se conoce con el nombre de *autologous matrix induced chondrogenesis* (AMIC)⁶⁻¹⁰. Bajo las mismas premisas, actúan igualmente las matrices biológicas de aplicación líquida basadas en el quitosán¹¹. Su aplicación es posible en casos donde, como en la rótula, la gravedad se encuentra en contra. Las circunstancias de la cadera

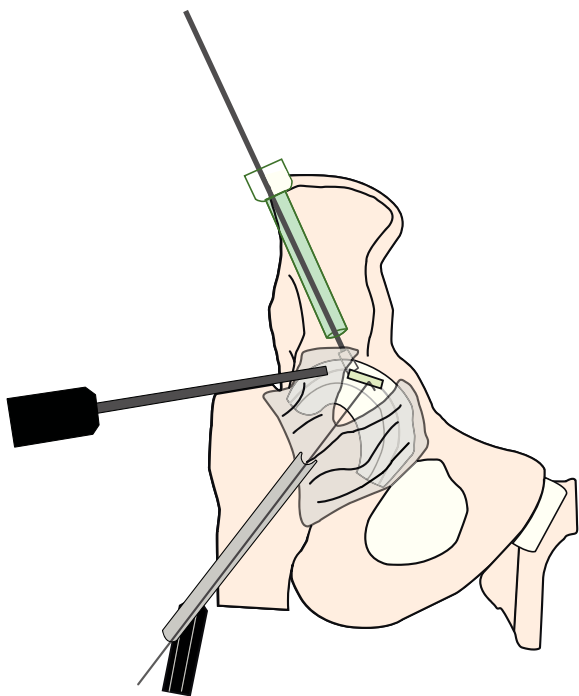


Figura 1 – Muestra la disposición de los diferentes portales e instrumental para la realización de una técnica *autologous matrix induced chondrogenesis* (AMIC) con membrana en una cadera derecha.

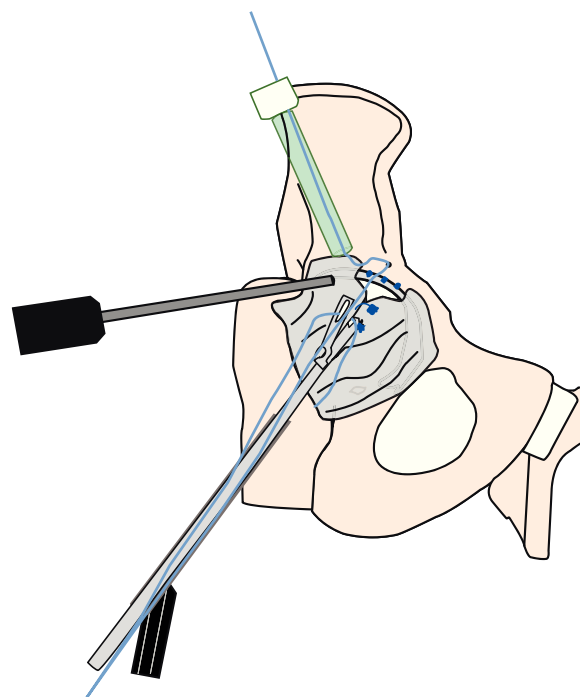


Figura 2 – Muestra la disposición de los diferentes portales e instrumental para la realización de la técnica de reconstrucción capsular anatómica en una cadera derecha mediante un anclaje 5-8 mm sobre la reinserción del labrum y 2 suturas de convergencia de márgenes.

son análogas y se han descrito los primeros resultados de su empleo^{12,13}.

Por otra parte, diversos estudios muestran la importancia estabilizadora del ligamento iliofemoral (LIF)^{14,15}. La aparición de peores resultados por microinestabilidad tras capsulotomías no reparadas, de casos con franca inestabilidad postoperatoria y de un estudio de resonancia que muestra un 78% de defecto capsular persistente tras artroscopia de cadera¹⁶, hace que se dé mayor importancia a la reparación capsular^{14,15,17}. Varias son las técnicas publicadas^{14,17-22}, pero en el presente artículo utilizamos la descrita por los autores, que pretende una reinserción anatómica de la cápsula y del LIF en su huella evitando realizar capsulotomías transversas^{23,24}.

La técnica del vídeo (*Anexo*) muestra los diferentes pasos para tratar estos pacientes jóvenes con presencia ya de lesiones condrales. Realizamos el abordaje en decúbito supino sobre una mesa de tracción, con óptica de 30°, a través del portal lateral desde el compartimento periférico según la técnica descrita por Horisberger et al.²⁵. Ello permite minimizar el tiempo de tracción y completar la reinserción del labrum y técnica AMIC en plazos inferiores a 90 min. Empleamos 2 portales auxiliares, anteromedial y anterolateral distal y radioscopia en proyección anteroposterior y axial. Se realiza una única sección capsular vertical en la dirección de las fibras del LIF. Se asciende separando sus fibras centrales hasta alcanzar su inserción proximal en la ceja acetabular; se desinserta selectivamente de su «huella» y se libera la unión capsulolabral hacia medial y lateral. Para facilitar la exposición se utiliza, si se dispone de ella, una óptica

de 70° y se colocan varillas Wissinger, alternativamente en uno u otro lado del cuello femoral, consiguiendo un efecto en «palo de tienda de campaña». Se instaura la tracción para proceder a la reinserción del labrum según las técnicas conocidas. Seguidamente se practican las microfracturas, se para la insuflación de suero y se extrae el existente mediante aspirado. Se procede a la aplicación de la membrana de colágeno o líquida (fig. 1)²⁶. Tras esperar el tiempo preceptivo de fijación (que en el caso de la de colágeno se ayuda con el insuflado de una sonda Foley), se retira la tracción y se completa la osteocondroplastia del CAM. Por último se practica la reconstrucción capsular mediante 2-4 suturas de márgenes y un anclaje posicionado de 5-10 mm sobre la reinserción del labrum (fig. 2)^{23,24}. Con ello finaliza el procedimiento.

Los autores preferimos el uso de la membrana de colágeno cuando las lesiones son de tamaño inferior a 2 cm de diámetro. Cuando son mayores y de bordes irregulares, optamos por el empleo de membranas líquidas que se adaptan mejor a estas características.

Conflicto de intereses

Los autores declaran no tener ningún conflicto de intereses.

Anexo. Material adicional

Se puede consultar material adicional a este artículo en su versión electrónica disponible en [doi:10.1016/j.reaca.2015.12.001](https://doi.org/10.1016/j.reaca.2015.12.001).

BIBLIOGRAFÍA

- Colvin AC. Trends in hip arthroscopy. *J Bone Joint Surg Am.* 2012;94:e23.
- Bozic KJ. Trends in hip arthroscopy utilization in the United States. *J Arthroplasty.* 2013;28 8 Suppl:140-3.
- Cuéllar A, Cuéllar R, Etxebarria-Foronda I, Sánchez A, Ruiz-Ibán MA. Evolución de los procedimientos artroscópicos de cadera en el País Vasco entre 2008 y 2013. *Rev Esp Artrosc Cir Articul.* 2015;22:99-104.
- Ruano-Ravina A, Diaz MJ. Autologous chondrocyte implantation: A systematic review. *Osteoarthr Cartilage.* 2006;14:47-51.
- Worthen J, Waterman BR, Davidson PA, Lubowitz JH. Limitations and sources of bias in clinical knee cartilage research. *Arthroscopy.* 2012;28:1315-25.
- Benthien JP, Behrens P. Autologous matrix-induced chondrogenesis (AMIC) combining microfracturing and a collagen I/III matrix for articular cartilage resurfacing. *Cartilage.* 2010;1:65-8.
- Benthien JP, Behrens P. The treatment of chondral and osteochondral defects of the knee with autologous matrix-induced chondrogenesis (AMIC): Method description and recent developments. *Knee Surg Sports Traumatol Arthrosc.* 2011;19:1316-9.
- Benthien JP, Behrens P. Autologous matrix-induced chondrogenesis (AMIC). A one-step procedure for retropatellar articular resurfacing. *Acta Orthop Belg.* 2010;76:260-3.
- De Girolamo L, Bertolini G, Cervellin M, Sozzi G, Volpi P. Treatment of chondral defects of the knee with one step matrix-assisted technique enhanced by autologous concentrated bone marrow: In vitro characterisation of mesenchymal stem cells from iliac crest and subchondral bone. *Injury.* 2010;41:1172-7.
- Dhollander AA, De Neve F, Almqvist KF, Verdonk R, Lambrecht S, Elewaut D, et al. Autologous matrix-induced chondrogenesis combined with platelet-rich plasma gel: Technical description and a five pilot patients report. *Knee Surg Sports Traumatol Arthrosc.* 2011;19:536-42.
- Hoemann CD, Hurtig M, Rossomacha E, Sun J, Chevrier A, Shive MS, et al. Chitosan-glycerol phosphate/blood implants significantly improve cartilage repair in microfractured ovine defects. *J Bone Joint Surg Am.* 2005;87:2671-86.
- Gille J, Moeckel G, Bark, Behrens P. Novel cartilage repair strategies. The AMIC technique. *J Orthop.* 2012;4:99-104.
- Gille J, Schuseil E, Wimmer J, Gellissen J, Schulz AP, Behrens P. Mid-term results on autologous matrix-induced chondrogenesis for treatment of focal cartilage defects in the knee. *Knee Surg Sports Traumatol Arthrosc.* 2010;18:1456-64.
- Bedi A, Galano G, Walsh C, Kelly BT. Capsular management during hip arthroscopy: From femoroacetabular impingement to instability. *Arthroscopy.* 2011;27:1720-31.
- Tellería JJ, Lindsey DP, Giori NJ, Safran MR. A quantitative assessment of the insertional footprints of the hip joint capsular ligaments and their spanning fibers for reconstruction. *Clin Anat.* 2014;27:489-97.
- McCormick FM, Slikker W, Harris JD, Gupta AK, Abrams GD, Frank J, et al. Evidence of capsular defect following hip arthroscopy. *Knee Surg Sports Traumatol Arthrosc.* 2014;22:902-5.
- Domb BG, Philippon MJ, Giordano BD. Arthroscopic capsulotomy, capsular repair, and capsular plication of the hip: Relation to atraumatic instability. *Arthroscopy.* 2013;29:162-73.
- Asopa V, Singh PJ. The intracapsular atraumatic arthroscopic technique for closure of the hip capsule. *Arthrosc Tech.* 2014;3:e245-7.
- Chow RM, Engasser WM, Krych AJ, Lvey BA. Arthroscopic capsular repair in the treatment of femoroacetabular impingement. *Arthrosc Tech.* 2014;3:e27-30.
- Fiz N, Sánchez M, Pérez JC, Guadilla J, Delgado D, Azofra J, et al. A less-invasive technique for capsular management during hip arthroscopy for femoroacetabular impingement. *Arthrosc Tech.* 2014;3:e439-43.
- Harris JD, Slikker W III, Gupta AK, McCormick FM, Nho SJ. Routine complete capsular closure during arthroscopy. *Arthrosc Tech.* 2013;2:e89-94.
- Slikker W 3rd, van Thiel GS, Chahal J, Nho SJ. The use of double-loaded suture anchors for labral repair and capsular repair during hip arthroscopy. *Arthrosc Tech.* 2012;1:e213-7.
- Cuéllar A, Cuéllar A, Sánchez A, Cuéllar R. Reconstrucción capsular tras astroscofia de cadera mediante anclaje. *Rev Esp Artrosc Cir Articul.* 2015;22:110-5.
- Cuéllar R., Cuéllar A.S., Sánchez A., Cuéllar A.D. Anatomic capsular hip reconstruction with separated suture anchors. *Arthrosc Tech.* Pendiente de publicación.
- Horisberger M, Brunner A, Herzog RF. Arthroscopic treatment of femoroacetabular impingement of the hip: A new technique to access the joint. *Clin Orthop Relat Res.* 2010;468:182-90.
- Fontana A. A Novel technique for treating cartilage defects in the hip: A fully arthroscopic approach to using autologous matrix-induced chondrogenesis. *Arthrosc Tech.* 2012;1:e63-8.