



Original

Tratamiento mediante hilera única versus transóseo doble hilera en las roturas del manguito de los rotadores de tamaño pequeño y medio. Estudio prospectivo y aleatorizado



Eduardo Palma Carpinteiro^{a,*}, André Barros^b, Xavier Zurbano^a, Sérgio Gonçalves^c, Hugo Constantino^b y Luís Pires^a

^a Serviço de Ortopedia e Traumatologia, Hospital da Luz, Lisboa, Portugal

^b Serviço de Ortopedia e Traumatologia, Hospital das Forças Armadas, Lisboa, Portugal

^c Serviço de Ortopedia e Traumatologia, Hospital de Curry Cabral, Centro Hospitalar de Lisboa Central, Lisboa, Portugal

INFORMACIÓN DEL ARTÍCULO

Historia del artículo:

Recibido el 6 de julio de 2015

Aceptado el 17 de noviembre de 2015

On-line el 12 de enero de 2016

Palabras clave:

Roturas del manguito de los rotadores

Hilera única

Transóseo doble hilera

Estudio prospectivo aleatorizado

Relación coste-beneficio

R E S U M E N

Introducción: Existe aún controversia sobre cuál es la mejor técnica de reparación artroscópica en los casos de rotura del manguito rotador. Varios estudios indican un mejor resultado biomecánico en las reparaciones denominadas «en doble hilera». Sin embargo, pocos estudios han demostrado la superioridad clínica de este tipo de técnica. Los que lo han hecho, han sido sobre todo para roturas de gran dimensión.

Objetivo: Evaluar las diferencias clínicas a través de la escala de Constant entre dos técnicas artroscópicas de sutura de roturas pequeñas y medianas del supraespinoso, así como evaluar la relación coste-beneficio entre ambas técnicas.

Material y métodos: Estudio prospectivo, aleatorizado, en el que participaron 114 pacientes con roturas de hasta 3 cm del tendón supraespinoso diagnosticadas mediante resonancia magnética, tras fracaso del tratamiento conservador. Los pacientes fueron distribuidos aleatoriamente para ser intervenidos quirúrgicamente mediante dos técnicas diferentes: 1) técnica clásica de hilera única mediante uno o dos anclajes de PEEK de 5,5 mm de 3 suturas y 2) técnica doble hilera en forma «transósea equivalente» (TOE) mediante dos anclajes de PEEK de 5,5 mm de tres suturas y dos anclajes laterales sin sutura con configuración en W. Todos los pacientes fueron operados por el mismo cirujano.

Los pacientes fueron evaluados en el preoperatorio y posteriormente a los 12 meses por un examinador independiente mediante la escala de Constant.

Resultados: Obtuvimos resultados de 108 pacientes, una vez excluidos tres por complicaciones en el postoperatorio (no relacionadas con la técnica quirúrgica) y la interrupción del seguimiento de otros tres pacientes. La media de la escala de Constant en el postoperatorio para el grupo de hilera única fue de 79, y para el grupo TOE, de 78. La diferencia no fue estadísticamente significativa. En cuanto a la diferencia de escala entre el pre- y el postoperatorio, la media en el grupo de hilera única fue de 50, y en el grupo TOE, de 55. Este

* Autor para correspondencia.

Correo electrónico: ecarpinteiro@hospitaldaluz.pt (E. Palma Carpinteiro).

<http://dx.doi.org/10.1016/j.reaca.2015.11.001>

2386-3129/© 2015 Fundación Española de Artroscopia. Publicado por Elsevier España, S.L.U. Este es un artículo Open Access bajo la licencia CC BY-NC-ND (<http://creativecommons.org/licenses/by-nc-nd/4.0/>).

dato tampoco muestra diferencias estadísticas significativas. En los pacientes con resultados anormalmente bajos (4 casos) se realizó RMN postoperatoria, y se identificaron dos casos de rerrotura para cada técnica.

Conclusión: En la población estudiada con las técnicas descritas no se halló diferencia estadísticamente significativa en relación con el resultado clínico entre ambas técnicas. No se identificó tampoco diferencia significativa en la tasa de rerrotura entre las dos técnicas de hilera única y TOE. Según estos resultados, la relación coste-beneficio resulta desfavorable para la técnica TOE.

© 2015 Fundación Española de Artroscopia. Publicado por Elsevier España, S.L.U. Este es un artículo Open Access bajo la licencia CC BY-NC-ND (<http://creativecommons.org/licenses/by-nc-nd/4.0/>).

Single row versus transosseous-equivalent double row repair in small and median sized rotator cuff tears: A prospective and randomised study

A B S T R A C T

Keywords:

Rotator cuff tears
Single row
Double row
Prospective randomised study
Cost-benefit ratio

Introduction: The best technique for arthroscopic repair of rotator cuff tears is still not clear. Several studies point to an improvement, in biomechanical terms, of repairs in double row. However, few studies have demonstrated clinical superiority of repair in double row, and these have been mainly on large ruptures.

Objective: The objective of this study was to evaluate the clinical differences using the Constant score between two arthroscopic techniques for small and medium-sized tears of the supraspinatus, and to assess the costs and benefits of both techniques.

Material and methods: Prospective, randomised, study involving 114 patients with tears of up to 3 cm of the supraspinatus tendon, diagnosed by magnetic resonance imaging, with failure of up to three months conservative treatment. Patients were randomised into two different surgical techniques: Classic single row technique with one or two anchors in 5.5 mm PEEK, with 3-wire and transosseous-equivalent (TOE) with two anchors 5.5 mm PEEK, 3-wire, medial, and two knotless lateral anchors. All patients were operated on by the same surgeon. All patients underwent the same rehabilitation program.

Patients were evaluated before and at 12 months after the operation by an independent evaluator and using the Constant score.

Results: Results were obtained on 108 patients, after excluding three post-operative complications unrelated to the surgical technique, and loss of follow up of three other patients. The characteristics of both groups, in terms of demographics, rupture dimension and pre-surgical Constant score were analysed, with no significant differences being found. The mean post-surgical Constant score for the single row group was 79, and the TOE group of 78, not having a statistically significant difference. As regards the difference between the pre and post-surgery scores, the mean difference in the single row group was 50, and in the TOE group it was 55, also without significant statistical difference. In patients with abnormally low results (4 cases), a post-operative MRI was performed, with two cases of re-rupture identified for each technique.

Conclusion: In our sample, with the techniques described, no differences in clinical outcome between the two techniques were identified. No differences were observed in the rate of re-rupture between the two techniques. Based on our results, the cost benefit ratio is unfavourable for the TOE technique.

© 2015 Fundación Española de Artroscopia. Published by Elsevier España, S.L.U. This is an open access article under the CC BY-NC-ND license (<http://creativecommons.org/licenses/by-nc-nd/4.0/>).

Introducción

Las roturas del manguito rotador se encuentran entre las patologías más frecuentes de la cintura escapular y son un problema creciente en las poblaciones de más de 50 años. Los objetivos del tratamiento de estas lesiones son eliminar

el dolor, restaurar la función y preservar la biomecánica. El tratamiento de las mismas por técnicas de artroscopia presenta resultados entre buenos y excelentes en la mayoría de los casos¹⁻⁴. Como se ha demostrado, las técnicas artroscópicas son menos invasivas, permiten preservar la inserción del deltoides y obligan a una menor disección de tejidos blandos⁵. La reparación ideal deberá ser lo más anatómica

posible, con un fuerte anclaje inicial, y con reducción de la formación de discontinuidades («gaps») durante el proceso de integración del tendón en el hueso. Existen varias técnicas artroscópicas para su reparación; actualmente la técnica de hilera única es considerada la estándar en el tratamiento de estas lesiones. Varios estudios señalan un índice de rotura y de cicatrización incompleta del tendón mayor con el uso de esta técnica⁶⁻⁹. La explicación dada para ello es que la técnica de hilera única (HU) no reproduce la reinserción anatómica en la huella de inserción del manguito (*footprint*), lo que deriva en una reparación incompleta¹⁰. Los estudios biomecánicos sugieren la superioridad de las técnicas de doble hilera (DH) a la hora de restablecer la huella de inserción anatómica, ya que aumentan el área de fijación del tendón al hueso^{11,12}, aumentando consecuentemente la fuerza de fijación inicial¹³. Sin embargo, varios estudios prospectivos clínicos no lograron demostrar una superioridad estadísticamente significativa de la técnica de doble hilera frente a la técnica de hilera única¹⁴⁻¹⁸.

La técnica de HU sigue siendo considerada la técnica de elección a la hora de reparar roturas de los manguitos de los rotadores, independientemente de su dimensión. Fue la técnica que utilizamos durante los últimos 15 años. Sin embargo, con la evolución natural de los materiales disponibles y con la publicación de algunos estudios que indicaban la posible ventaja en el uso de dos hileras de anclaje para intentar restaurar la anatomía de la inserción del tendón del supraespinoso, comenzamos en los últimos cinco años a utilizar la técnica de

DH en forma trasósea equivalente (TOE). En dicho comienzo, reservamos esta técnica para las roturas grandes y masivas. Sin embargo, con la adquisición de experiencia y dominio de la técnica, hemos ampliado empíricamente las indicaciones clínicas de este tipo de reconstrucción. De esta forma, se torna lo más adecuado el intento de restaurar la huella de inserción del manguito en el troquíter de forma anatómica. Y ello, siempre que la calidad del tendón lo permita.

El objetivo de nuestro trabajo fue analizar los resultados clínicos para las técnicas de HU y DH en forma TOE, en pacientes con roturas pequeñas y medianas, y evaluar la relación coste-beneficio entre ambas técnicas.

Material y métodos

Estudio prospectivo, con método de distribución aleatoria realizado en pacientes con roturas pequeñas y medianas (hasta 3 cm) del supraespinoso, con retracción coronal grado I y II de Patte¹⁹, infiltración adiposa hasta grado I de Goutalier²⁰ o infiltración mínima según Fuchs²¹, y con fallo del tratamiento conservador hasta tres meses. Considerando criterios de exclusión: lesiones del tendón del subescapular, patología del tendón de la porción larga del bíceps, lesiones del labrum y también todas las lesiones resultantes de accidentes laborales.

De un universo inicial de 280 pacientes, fueron excluidos 174, habiendo participado en el estudio 114 pacientes, que se reclutaron en el periodo entre enero de 2011 y diciembre

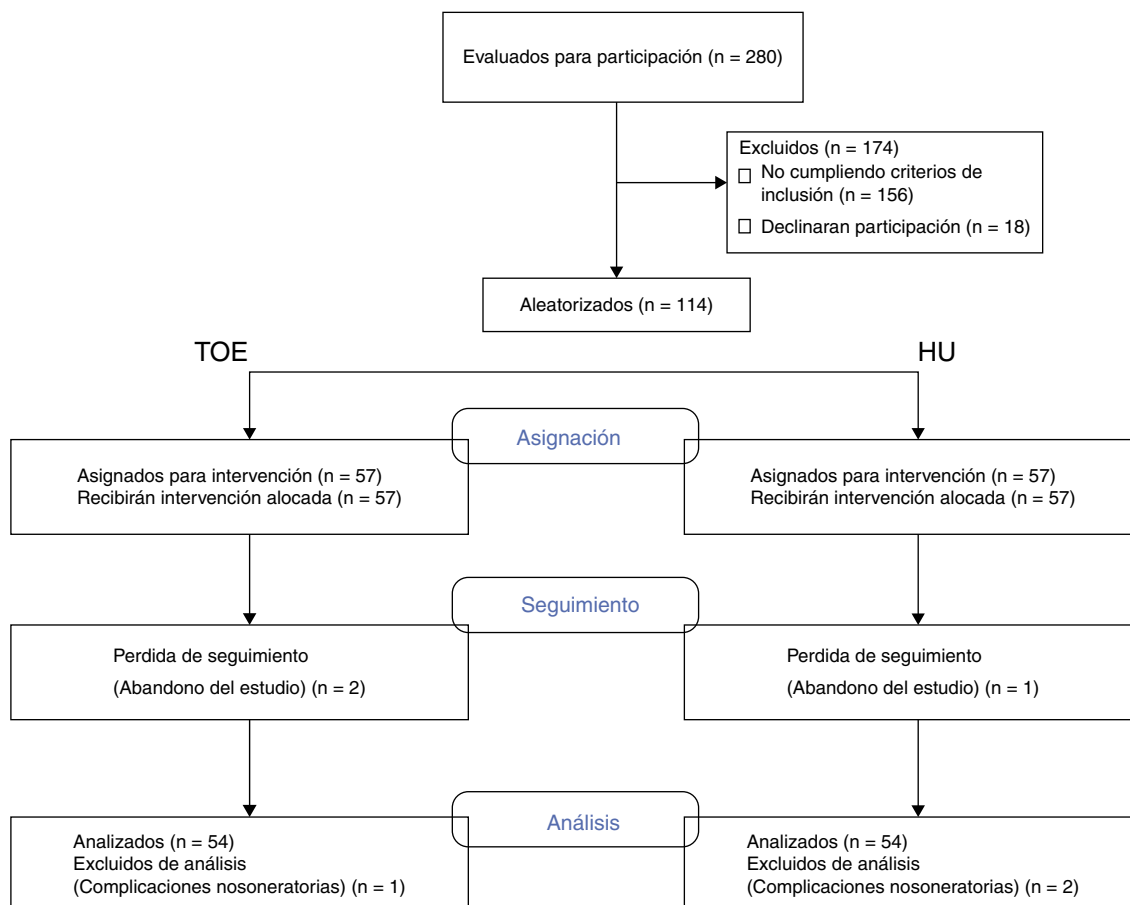


Figura 1 – Diagrama de flujo de pacientes en el estudio.

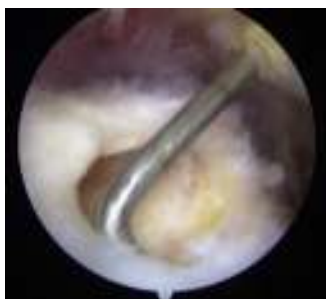

Figura 2 – Medición intraoperatoria de rotura del supraespinoso con sonda graduada.

de 2012 (fig. 1). La asignación al tratamiento se determinó por aleatorización en bloque usando un algoritmo generado por computador. Los pacientes, así como el evaluador de seguimiento, fueron cegados a las asignaciones.

Todos los pacientes firmaron el consentimiento informado. El estudio fue aprobado por la Comisión de Ética del nuestro hospital.

La dimensión de la rotura se midió recurriendo a resonancia magnética preoperatoria de acuerdo con el protocolo del servicio de radiología de nuestro hospital y se confirmó con medición directa intraoperatoria con uso de sonda graduada (fig. 2), sin que se encontrasen discrepancias significativas.

Se establecieron los siguientes criterios de exclusión en la continuidad del estudio: complicaciones postoperatorias que desvirtuaban el resultado y pérdidas de seguimiento.

Una vez excluidos los casos con complicaciones y las interrupciones de seguimiento, se obtuvieron resultados en 108 pacientes.

En el primer grupo, formado por 54 pacientes, se realizó la reparación con técnica de HU en forma clásica. Se utilizaron uno o dos anclajes de material PEEK de 5,5 mm con 3 hilos de sutura (Healicoil, Smith & Nephew, Inc., Andover, MA, EE. UU.), y con paso de las mismas según técnica de «nudo colchonero», y nudo deslizante tipo Samsung Medical Center, 2 o 3 nudos de acuerdo con la dimensión de la rotura (fig. 3).

Los otros 54 pacientes fueron sometidos a reparación mediante técnica TOE. Se emplearon de media cuatro anclajes: dos mediales, de 5,5 mm de PEEK con 3 suturas, según técnica de «nudo de colchonero» y nudo deslizante tipo Samsung Medical Center, seguido de puntos simples, y dos anclajes

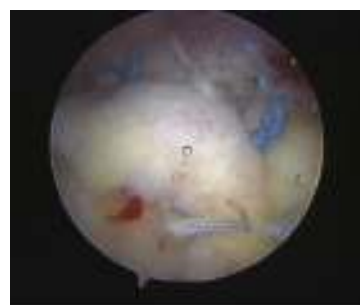

Figura 3 – Reparación de hilera única con 2 anclajes y 6 puntos de tipo colchonero.

laterales sin hilo de sutura. Se buscó obtener una configuración en «W» de la reconstrucción (fig. 4).

Todos los pacientes fueron operados por el mismo cirujano.

El protocolo de rehabilitación fue igual para ambos grupos. Fue integrado por las siguientes fases:

- Postoperatorio inmediato: consistió en la realización de ejercicios de contracción isométrica submáxima del manguito de los rotadores. Se ejecutaban en el plano del omóplato. También se realizaban ejercicios de polea a nivel del omóplato y ejercicios de movilización pasiva con terapeuta.
- A las 2 semanas: movilización activa asistida progresiva, corrección del patrón de movimiento, programa de estabilización progresiva del omóplato.
- A las 6 semanas: se inicia pauta de control dinámico del omóplato por medio de movilización activa, inicio de la movilidad de rotación externa y abducción combinado, rehabilitación funcional con terapeuta, optimización de la movilidad de la cápsula.
- A las 12 semanas: control dinámico del omóplato a través de movilización activa.

La evaluación clínica fue realizada en el preoperatorio y en el postoperatorio por el mismo examinador independiente, utilizando la escala de Constant²² normalizada para el sexo y la edad. El seguimiento medio fue de 18 meses (12-24).

El análisis estadístico se realizó utilizando el programa SPSS® statistics 20. Las características de los subgrupos (HU y TOE) y el resultado para cada subgrupo fueron analizados

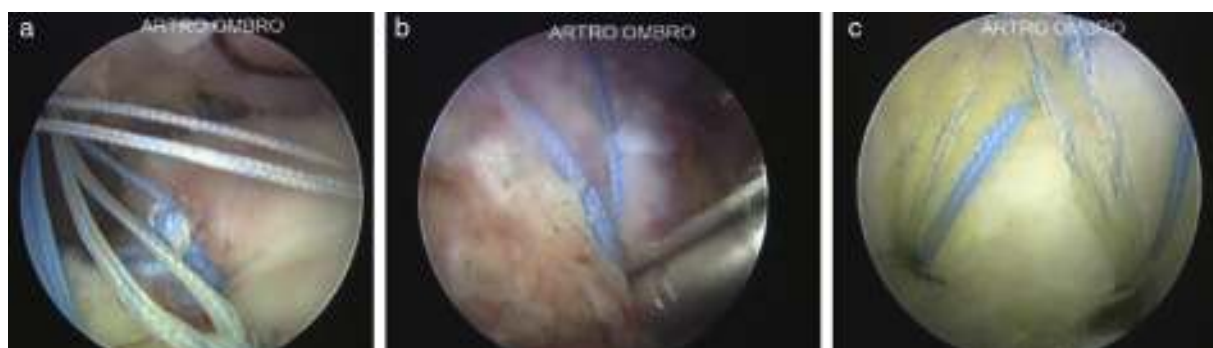

Figura 4 – Técnica de doble hilera. a) Primera hilera y elección de localización de la segunda hilera en montaje TOE. b) Colocación de anclaje en la segunda hilera. c) Configuración final en «W».

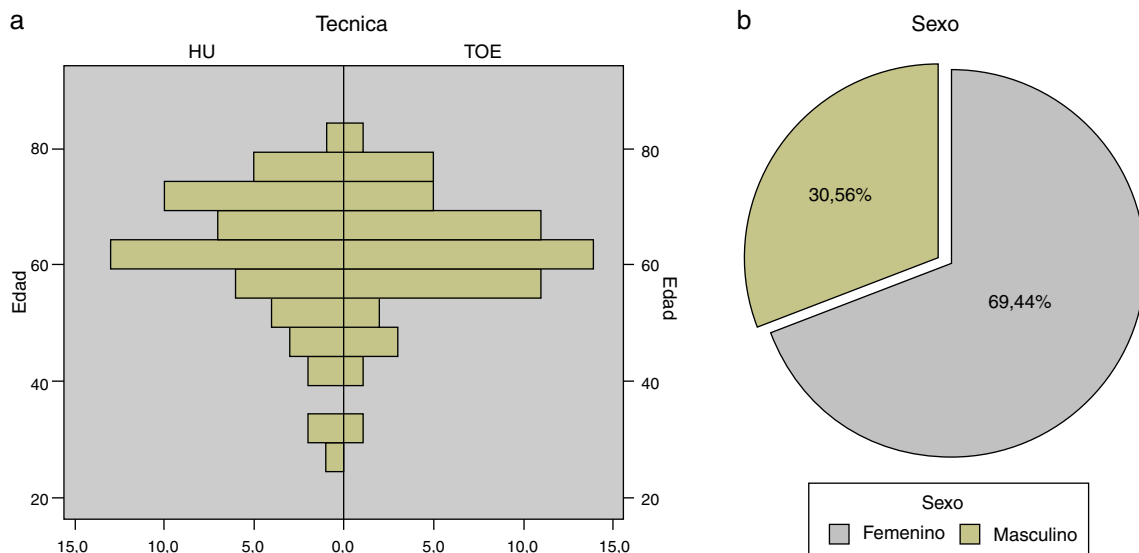


Figura 5 - a) Histograma edad por técnica quirúrgica. b) Distribución por sexo.

utilizando el test t de student. Se consideró estadísticamente significativo con un valor de $p < 0,05$.

Resultados

Una vez excluidos los casos con complicaciones y las interrupciones de seguimiento, se obtuvieron resultados en 108 pacientes.

Fueron excluidos, después de la intervención quirúrgica, tres pacientes debido a complicaciones en el postoperatorio (un caso de rotura de la reparación debido a desprendimiento inadvertido del anclaje en el grupo TOE, un caso de infección superficial de herida quirúrgica, y un caso de caída accidental que derivó en fractura del troquíter en el mes siguiente a la cirugía, ambos en el grupo HU. En los otros tres pacientes se interrumpió el seguimiento (fig. 1).

La media de edad fue de 62 años (27-80), con 75 pacientes del sexo femenino y 33 del sexo masculino (fig. 5 a y b). El lado más afectado fue el derecho, con 69 casos, frente a 39 para el lado izquierdo. En 32 casos la rotura era inferior a 1 cm y se consideró pequeña, y en 86 casos la rotura medía entre 1 y 3 cm y se consideró mediana.

Analizando las características de los dos grupos comprobamos que no hay diferencia estadísticamente significativa entre

ellos, ni en lo referente a las características demográficas, ni en el tamaño de la rotura, ni en la puntuación de la escala de Constant preoperatoria (tabla 1).

Analizando la puntuación de Constant normalizada en el postoperatorio según la técnica quirúrgica, la media del grupo sometido a la técnica de hilera única fue de $76,6 \pm 12,5$, y para el grupo TOE fue de $76,5 \pm 11,06$ (fig. 6).

Analizamos la diferencia entre la clasificación pre- y postoperatoria. Encontramos valores que expresaban una diferencia media de $49,8 \pm 17,4$ puntos en el grupo de hilera única, y de $53,0 \pm 16,6$ puntos en el grupo TOE (fig. 7).

Al analizar la puntuación de Constant considerando la dimensión de la rotura comprobamos que la media de la clasificación en el postoperatorio para las roturas pequeñas fue de $76,3 \pm 2,1$ HU vs. $76,5 \pm 2,5$ TOE. En las medias se cifró en $77,1 \pm 2,8$ HU vs. $76,6 \pm 1,9$ TOE (fig. 8).

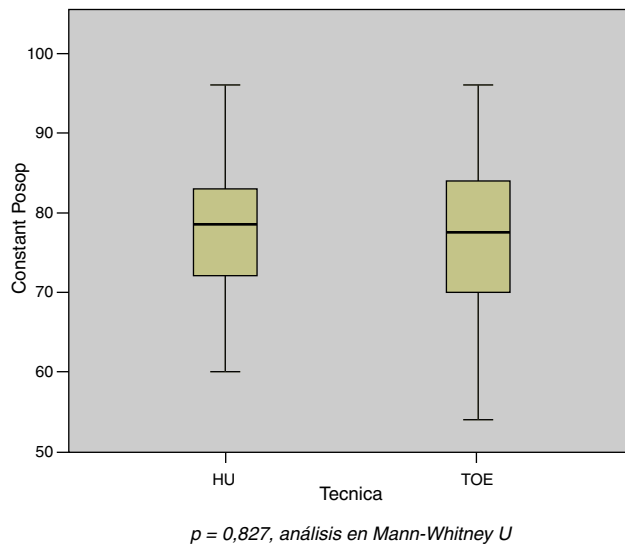


Figura 6 - Puntuación en la escala de Constant postoperatoria según la técnica quirúrgica.

Tabla 1 - Características de base de ambos grupos de la población estudiada

	Hilera única	TOE	P value
Edad (media)	61,8 + -11,67	62,5 + -8,78	0,892
Sexo			
Masculino	16	17	
Femenino	38	37	
Dimensión rotura			
Pequeña	28	21	
Mediana	26	33	
Constant preoperatoria	76,6 + -12,50	76,5 + -11,06	0,333

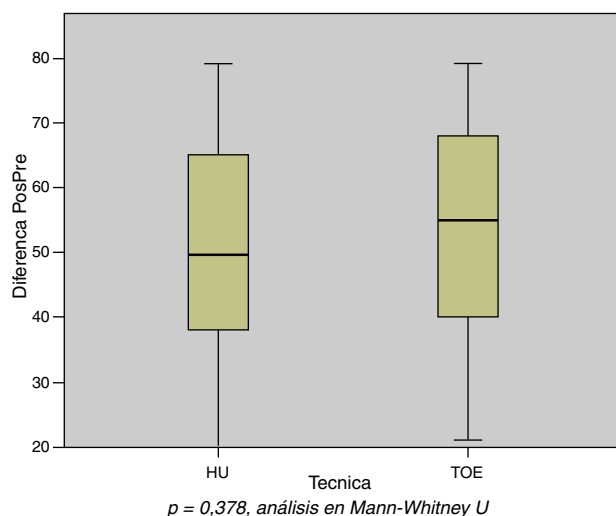


Figura 7 – Diferencia entre la puntuación de Constant pre y postoperatoria según la técnica quirúrgica.

Registramos 4 casos con puntuación en la escala de Constant a los 12 meses inferior a 60 (2 casos sometidos a HU, y dos casos sometidos a TOE). En los cuatro se realizó estudio RMN de control. Se identificaron rerroturas en los cuatro. Ninguno de los pacientes quiso ser reintervenido.

En la técnica TOE fueron utilizados de media 4 anclajes, aunque en la técnica de hilera única, utilizamos de media 2 anclajes, con un coste final en implantes en media un 35% inferior.

Discusión

Las técnicas artroscópicas para reparación del manguito rotador obtienen resultados comprobados de buenos a muy buenos¹⁻⁴. La constante evolución de los materiales y la aparición de nuevos tipos de diseño de la reconstrucción han originado nuevas tendencias en el tratamiento de estas

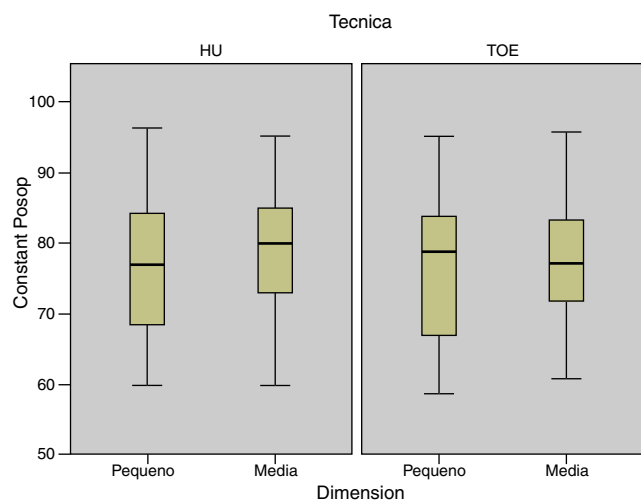


Figura 8 – Puntuación en la escala de Constant postoperatoria de acuerdo con la dimensión de la rotura por técnica quirúrgica.

lesiones. Consecuentemente, ha aumentado el número de estudios que comparan la eficacia clínica y biomecánica de estos diferentes tipos de reconstrucción. Cobra también relevancia el empleo de anclajes con tres suturas ya que permiten una distribución más equilibrada de la tensión a lo largo del tendón^{23,24}. Varios estudios biomecánicos señalan la superioridad de los montajes TOE frente a la técnica de hilera única, concretamente en lo relacionado con la fuerza de la reparación, fracaso, formación de intervalos de separación (*gaps*) y restauración de la anatomía^{11-13,22}. A pesar de ello, la mayoría de los estudios de resultados clínicos no muestran superioridad significativa a nivel funcional^{14-17,25,26}.

En 2014 se publicaron varios metaanálisis y parecen estar de acuerdo en que la tasa de rerrotura es inferior en la técnica de doble hilera, pero sin reflejo en la clasificación funcional²⁷⁻²⁹. Igualmente, dos metaanálisis de 2014 demostraron la existencia de superioridad con diferencia estadísticamente significativa en la tasa de rerrotura, la clasificación ASES y aumento del arco de movilidad en la rotación interna para la técnica de doble hilera, especialmente en roturas superiores a 3 cm^{30,31}. En el primer metaanálisis³⁰ fueron analizados 9 estudios, 5 de ellos estudios prospectivos aleatorizados. En 7 de los estudios fue utilizada la puntuación de Constant, y ningún demostró superioridad de la técnica de doble hilera en relación con esta puntuación. Sin embargo, utilizando la puntuación ASES, las técnicas de DH demostraron ventaja sobre las técnicas de HU. El metaanálisis ha demostrado también que en subgrupos de roturas grandes (> 3 cm), las técnicas de DH tienen un resultado estadísticamente superior en la puntuación de UCLA y ASES. En el segundo metaanálisis³¹, los autores afirman que la evidencia actual sugiere que el uso de técnicas de DH disminuye la incidencia de rerroturas, especialmente rerroturas parciales, si comparamos con las técnicas de HU. Siguen afirmando que no hay diferencia clínica entre las dos técnicas. Concluyen recomendando el uso de técnicas de doble hilera para mejorar el resultado estructural de la reparación.

Estos metaanálisis soportan nuestra práctica clínica habitual. En las roturas medianas y sobre todo en las roturas grandes, tenemos como práctica habitual la realización del montaje en DH con configuración en W, con intención de aumentar el área de contacto entre el hueso y el tendón y disminuir el número y el tamaño de *gaps* durante el proceso de cicatrización.

Permanece, para nosotros, la duda sobre la relación coste-beneficio de las técnicas de DH en las roturas de tamaño pequeño y mediano. Por ello, para corroborar lo acertado de nuestra decisión, decidimos comparar, en términos clínicos, el resultado traducido en la escala de Constant entre las dos técnicas que utilizamos comúnmente.

En nuestro estudio no se identificaron diferencias estadísticamente significativas entre las dos técnicas en el score de Constant postoperatorio ni en la diferencia entre el score pre y postoperatorio. Tampoco se identificaron diferencias en la incidencia de rerrotura.

Como limitaciones al estudio, se puede señalar que se utilizó únicamente una escala de evaluación y no se realizaron RMN de control a todos los pacientes. Por ello no se pueden extraer conclusiones sobre la tasa real del índice de rerrotura. Sin embargo, presenta puntos fuertes: estudia una población

grande, se trata de un estudio prospectivo y realizado con método aleatorizado, se realiza con un tiempo de seguimiento suficientemente largo. También presenta las ventajas de ser un estudio homogéneo ya que todos los pacientes fueron operados por el mismo cirujano y con la misma técnica, todos siguieron, por último, el mismo protocolo de rehabilitación.

Conclusiones

En la población analizada, no hay diferencias estadísticamente significativas entre las dos técnicas propuestas. La tasa de rerotura confirmada a través de imágenes fue semejante aún a pesar de haber realizado RMN de control únicamente en los pacientes con aparente fallo clínico (clasificación de Constant inferior a 60). Se evidencia que la técnica TOE consume más tiempo quirúrgico y tiene un mayor coste considerando el número de implantes utilizados.

Por ello, utilizamos de forma preferente la técnica de HU, especialmente en pacientes con roturas de pequeña y mediana dimensión. Consideramos, no obstante, que son necesarios más estudios prospectivos y aleatorizados, con correlación clínica y radiológica y con mayor tiempo de seguimiento.

Conflicto de intereses

Los autores declaran no tener ningún conflicto de intereses.

BIBLIOGRAFÍA

- Bishop J, Klepps S, Lo IK, Bird J, Gladstone JN, Flatow EL. Cuff integrity after arthroscopic versus open rotator cuff repair: a prospective study. *J Shoulder Elbow Surg.* 2006;15:290-9.
- Kang L, Henn RF, Tashjian RZ, Green A. Early outcome of arthroscopic rotator cuff repair: a matched comparison with mini-open rotator cuff repair. *Arthroscopy.* 2007;23:573-82, e1-2.
- Nho SJ, Shindle MK, Sherman SL, Freedman KB, Lyman S, MacGil-livray JD. Systematic review of arthroscopic rotator cuff repair and mini-open rotator cuff repair. *J Bone Joint Surg Am.* 2007;89 Suppl 3:127-36.
- Kasten P, Keil C, Grieser T, Raiss P, Streich N, Loew M. Prospective randomised comparison of arthroscopic versus mini-open rotator cuff repair of the supraspinatus tendon. *Int Orthop.* 2011;35:1663-70.
- Gary M, Gartsman MD. Arthroscopic management of rotator cuff disease. *Journal of the American Academy of Orthopaedic Surgeons.* 1998;6(4).
- Boileau P, Brassart N, Watkinson DJ, Carles M, Hatzidakis AM, Krishnan SG. Arthroscopic repair of full-thickness tears of the supraspinatus: does the tendon really heal. *J Bone Joint Surg Am.* 2005;87:1229-40.
- Charoussat C, Duranthon LD, Grimberg J, Bellaiche L. Arthro-C-scan analysis of rotator cuff tears healing after arthroscopic repair: analysis of predictive factors in a consecutive series of 167 arthroscopic repairs. *Rev Chir Orthop Reparatrice Appar Mot.* 2006;92:223-33.
- Galatz LM, Ball CM, Teefey SA, Middleton WD, Yamaguchi K. The outcome and repair integrity of completely arthroscopically repaired large and massive rotator cuff tears. *J Bone Joint Surg Am.* 2004;86:219-24.
- Gerber C, Fuchs B, Hodler J. The results of repair of massive tears of the rotator cuff. *J Bone Joint Surg Am.* 2000;82:505-15.
- Sugaya H, Maeda K, Matsuki K, Moriishi J. Functional and structural outcome after arthroscopic full-thickness rotator cuff repair: single-row versus dual-row fixation. *Arthroscopy.* 2005;21:1307-16.
- Lo I, Burkhart S. Double-row arthroscopic rotator cuff repair: re-establishing the footprint of the rotator cuff. *Arthroscopy.* 2003;19:1035-42.
- Meier SW, Meier JD. Rotator cuff repair: the effect of double-row fixation non three-dimensional repair site. *J Shoulder Elbow Surg.* 2006;15:691-6.
- Apreleva M, Ozbaydar M, Fitzgibbons PG, Warner JJ. Rotator cuff tears: the effect of the reconstruction method on three-dimensional repair site area. *Arthroscopy.* 2002;18:519-26.
- Franceschi F, Ruzzini L, Longo UG, et al. Equivalent clinical results of arthroscopic single-row and double-row suture anchor repair for rotator cuff tears: a randomized controlled trial. *Am J Sports Med.* 2007;35:1254-60.
- Grasso A, Milano G, Salvatore M, Falcone G, Deriu L, Fabbriani C. Single-row versus double-row arthroscopic rotator cuff repair: a prospective randomized clinical study. *Arthroscopy.* 2009;25:4-12.
- Koh KH, Kang KC, Lim TK, Shon MS, Yoo JC. Prospective randomized clinical trial of single- versus double-row suture anchor repair in 2- to 4-cm rotator cuff tears: clinical and magnetic resonance imaging results. *Arthroscopy.* 2011;27:453-62.
- Lapner PL, Sabri E, Rakhra K, McRae S, Leiter J, Bell K. A multicenter randomized controlled trial comparing single-row with double-row fixation in arthroscopic rotator cuff repair. *J Bone Joint Surg Am.* 2012;94:1249-57.
- Carbonel I, Martinez AA, Calvo A, Ripalda J, Herrera A. Single-row versus double-row arthroscopic repair in the treatment of rotator cuff tears: a prospective randomized clinical study. *Int Orthop.* 2012;36:1877-83.
- Gschwend N, Ivosević-Radovanović D, Patte D. Rotator cuff tear-relationship between clinical and anatomopathological findings. *Arch Orthop Trauma Surg.* 1988;107(1):7-15.
- Goutallier J, Postel JM, Benameau J, Lavau L, Voisin MC. Fatty muscle degeneration in cuff ruptures: pre- and postoperative evaluation by CT scan. *Clin Orthop Relat Res.* 1994;304:78-83.
- Fuchs B, Weishaupt D, Zanetti M, Hodler J, Gerber C. Fatty degeneration of the muscles of the rotator cuff: assessment by computed tomography versus magnetic resonance imaging. *J Shoulder Elbow Surg.* 1999;8:599-605.
- Constant CR, Murley AH. A clinical method of functional assessment of the shoulder. *Clin Orthop Relat Res.* 1987;(214):160-4.
- Coons D, Barber FA, Herber M. Triple loaded anchor stitch configurations: an analysis of cyclically loaded suture tendon interface security. *Arthroscopy.* 2006;22:1154-8.
- Jost PW, Khair MM, Chen DX, Wright TM, Kelly AM, Rodeo SA. Suture number determines strength of rotator cuff repair. *J Bone Joint Surg Am.* 2012;94:e100.
- Park JY, Lhee SH, Choi JH, Park HK, Yu JW, Seo JB. Comparison of the clinical outcomes of single- and double-row repairs in rotator cuff tears. *Am J Sports Med.* 2008;36:1310-6.
- Ma HL, Chiang ER, Wu HT, Hung SC, Wang ST, Liu CL. Clinical outcome and imaging of arthroscopic single-row and double-row rotator cuff repair: a prospective randomized trial. *Arthroscopy.* 2012;28:16-24.
- Ying ZM, Lin T, Yan SG. Arthroscopic single-row versus double-row technique for repairing rotator cuff tears: a systematic review and meta-analysis. *Orthopaedic Surgery.* 2014;6:300-12.

-
28. Millett PJ, Warth RJ, Dornan GJ, Lee JT, Spiegl JU. Clinical and structural outcomes after arthroscopic single row versus double row rotator cuff repair: a systematic review and meta-analysis of level I randomized trials. *J Shoulder Elbow Surg.* 2014;23:586-97.
 29. Wall LB, Keener JD, Brophy RH. Double-row vs. single row rotator cuff repair. A review of the biomechanical evidence. *J Shoulder Elbow Surg.* 2009; 18:933-941.
 30. Xu C, Zhao J, Li D. Meta-analysis comparing single-row and double-row repair techniques in the arthroscopic treatment of rotator cuff tears. *J Shoulder Elbow Surg.* 2014; 23: 182-188.
 31. Shen C, Tang ZH, Hu JZ, Zou GY, Xiao RC. Incidence of retear with double-row vs single-row rotator cuff repair. *Orthopedics.* 2014;37:e1006-13.