




Revista Española de
Artroscopia y Cirugía Articular

www.elsevier.es/artroscopia



Artículo de revisión

**Inestabilidad acromioclavicular aguda:
epidemiología, historia natural e indicaciones
de cirugía**



Santos Moros Marco*, José Luis Ávila Lafuente, Óscar Jacobo Edo,
Teresa Del Olmo Hernández, Carmen García Rodríguez y Cristina García-Polín López

Unidad de Miembro Superior, Hospital MAZ, Zaragoza, España

INFORMACIÓN DEL ARTÍCULO

Historia del artículo:

Recibido el 26 de enero de 2015

Aceptado el 20 de junio de 2015

On-line el 9 de julio de 2015

Palabras clave:

Acromioclavicular

Luxación

Epidemiología

Clasificación

Tratamiento

R E S U M E N

Las luxaciones acromioclaviculares son lesiones frecuentes que afectan a la cintura escapular, sobre todo en pacientes jóvenes, varones y durante la práctica deportiva. Existe un consenso generalizado para realizar tratamiento conservador en las lesiones leves (I y II de Rockwood) y tratamiento quirúrgico en las más graves (IV, V y VI de Rockwood). El tratamiento de las lesiones de tipo III de Rockwood sigue siendo controvertido debido a la falta de evidencia científica que apoye una opción terapéutica óptima dada la heterogeneidad existente en la literatura al respecto, aunque los pacientes jóvenes y con alta demanda física podrían beneficiarse ligeramente del tratamiento quirúrgico. Este artículo de revisión tiene como objetivo exponer la epidemiología, los mecanismos de producción, la clasificación, la historia natural y las indicaciones de cirugía de las luxaciones acromioclaviculares para favorecer un mejor conocimiento de las mismas que permita obtener un resultado óptimo tras su tratamiento.

© 2015 Fundación Española de Artroscopia. Publicado por Elsevier España, S.L.U. Este es un artículo Open Access bajo la licencia CC BY-NC-ND (<http://creativecommons.org/licenses/by-nc-nd/4.0/>).

Acute acromioclavicular instability: Epidemiology, natural history and indications for surgery

A B S T R A C T

Acromioclavicular dislocations are common injuries of the scapular girdle, especially among young men during sport activities. There is general consensus for non-surgical treatment of Rockwood type I and II injuries and for surgical treatment of Rockwood type IV, V, VI injuries. Treatment of Rockwood type III injuries remains controversial because of the lack of evidence that supports best treatment option due to mixed results reported in the literature, although young patients with high physical demand may have a slight advantage with a surgical

Keywords:

Acromioclavicular

Dislocation

Epidemiology

Classification

Treatment

* Autor para correspondencia.

Correo electrónico: santosmoros@maz.es (S. Moros Marco).

<http://dx.doi.org/10.1016/j.reaca.2015.06.011>

2386-3129/© 2015 Fundación Española de Artroscopia. Publicado por Elsevier España, S.L.U. Este es un artículo Open Access bajo la licencia CC BY-NC-ND (<http://creativecommons.org/licenses/by-nc-nd/4.0/>).

approach. The main aim of this review article is to present the epidemiology, mechanisms of injury, classification, natural history, and indications for surgery of acromioclavicular dislocations, in order to achieve a better knowledge about them and to be able to get an optimal result after treatment.

© 2015 Fundación Española de Artroscopia. Published by Elsevier España, S.L.U. This is an open access article under the CC BY-NC-ND license (<http://creativecommons.org/licenses/by-nc-nd/4.0/>).

Introducción

Las lesiones de la articulación acromioclavicular (AC) siguen siendo un desafío diagnóstico y terapéutico para el cirujano de hombro, ya que son lesiones frecuentes que representan aproximadamente el 12% del total de las lesiones de la cintura escapular y la mayor parte aparecen en adultos jóvenes de sexo masculino y durante la práctica deportiva.

Una vez establecida la sospecha diagnóstica, es de capital importancia la correcta clasificación de la lesión, que nos indicará la actitud terapéutica a seguir, teniendo en cuenta la posible evolución de la lesión, en aras de conseguir el mejor resultado funcional para el paciente.

En cuanto al tratamiento a seguir, hay que hacer notar la falta de evidencia científica en cuanto a las diferentes alternativas terapéuticas. Existe consenso general para la realización de tratamiento conservador en lesiones leves (Rockwood I y II) y para tratamiento quirúrgico mediante diferentes técnicas en las lesiones más graves (Rockwood IV, V y VI); sin embargo, el tratamiento óptimo de las luxaciones AC de tipo III de Rockwood sigue siendo controvertido. Debemos, entonces, conociendo la historia natural de la lesión, adaptar el tratamiento a la demanda física y conformidad del paciente.

Epidemiología

Las lesiones de la articulación AC representan aproximadamente el 12% del total de las lesiones de la cintura escapular en la población general¹ y el 8% del total de las luxaciones del cuerpo^{2,3}. Este dato puede no ser exacto e infravalorar la prevalencia real de la enfermedad, ya que, en las lesiones más leves, el propio paciente puede no buscar atención médica e incluso la lesión puede no ser diagnosticada en los servicios de urgencias².

Las luxaciones AC son entre 5 y 10 veces más frecuentes en varones que en mujeres⁴ y la mayoría ocurren en las 3 primeras décadas de la vida⁵ durante la práctica deportiva, sobre todo de deportes de contacto. En un estudio publicado en 2012 por Pallis et al., los deportes en los que la tasa de incidencia es mayor son rugby, lucha, hockey y fútbol⁶. El rugby es el deporte en el que las luxaciones AC aparecen con mayor frecuencia, casi siempre durante el placaje o al ser placado por un adversario. La articulación AC aparece involucrada en el 32% del total de las lesiones deportivas en el rugby profesional⁷, con tasas de hasta un 45% de jugadores profesionales lesionados en algún momento de su vida deportiva, siendo los atacantes los jugadores más afectados (65%)⁸.

La mayoría de las lesiones AC son de carácter leve (Rockwood I y II), lo que representa alrededor del 90% del total,

cifra que varía ligeramente según los artículos revisados^{6,9}. Está descrito que las lesiones AC más graves (Rockwood III a V) asocian lesiones glenohumorales y periarticulares con frecuencia. Según la serie de Tischer et al.¹⁰, 14 de los 77 pacientes con luxación AC de grados III a V de Rockwood asociaban algún tipo de lesión glenohumeral, suponiendo un 18,2% del total. De estos 14 pacientes, 3 presentaban lesiones de SLAP tipo I y 8 presentaban una lesiones SLAP tipo II o superior; uno presentaba una lesión de espesor completo del tendón del supraespinoso y 2 pacientes presentaban lesiones de espesor parcial del mismo tendón. El 16,7% de las lesiones AC tipo V de Rockwood presentaban una lesión de SLAP tipo II o superior. Según la serie reciente de Arrigoni et al.¹¹, el 29,5% de las lesiones AC tipo III de Rockwood asociaba alguna lesión que precisaba de tratamiento quirúrgico adicional. Las descritas con mayor frecuencia fueron las lesiones de SLAP II-IV (42,8% del total de lesiones asociadas), lesiones del manguito posterosuperior (25,7%) y las lesiones intraarticulares del bíceps (11,4%). Los pacientes mayores de 45 años fueron los que con más frecuencia presentaron lesiones asociadas.

Mecanismo de producción

Existen 2 mecanismos de producción: mediante una fuerza directa o mediante fuerzas indirectas⁵.

Fuerza directa: es el mecanismo de producción más frecuente. Aparece al sufrir el paciente una caída con traumatismo directo sobre la región lateral del hombro mientras mantiene el brazo ipsilateral en aducción. La aplicación de esta fuerza directa sobre la región lateral y dorsal del acromion empuja a este último en dirección medial e inferior, produciendo la lesión de los ligamentos AC y coracoclaviculares (CC) según la intensidad de la fuerza. La aplicación de una gran fuerza directa sobre el dorso de la clavícula distal y con dirección inferior mientras el brazo se encuentra en abducción y la escápula en retracción puede provocar la luxación subcoracoidea de la clavícula, constituyendo el tipo VI de Rockwood, que es extremadamente raro⁵.

Fuerza indirecta: una fuerza resultante de una caída con la mano en extensión dirige la cabeza humeral contra el acromion, elevándolo y pudiendo provocar diferentes grados de lesión en el ligamento AC según la intensidad de la fuerza, pero rara vez en los ligamentos CC. También se puede lesionar la articulación AC por un mecanismo de tracción aplicado sobre el miembro superior¹², aunque este mecanismo es excepcional.

Se debe, pues, tener en cuenta el mecanismo de producción, ya que ayuda sobremanera a establecer un posible

diagnóstico, apoyado en pruebas de imagen, tal y como se ha explicado en el artículo anterior.

Clasificación

Las fuerzas previamente descritas crean un amplio espectro de lesiones AC, desde simples esguinces o lesiones ligamentosas parciales hasta verdaderas luxaciones AC, incluyendo luxaciones subcoracoideas y subacromiales. El diagnóstico correcto, la clasificación de las lesiones y el tipo de paciente al que nos enfrentamos son de capital importancia a la hora de decidir el tipo de tratamiento que se va a llevar a cabo y de establecer un pronóstico de la lesión.

Cadenet¹³ fue el primero en describir, en 1917, el mecanismo de lesión de la articulación AC por el cual un traumatismo de energía suficiente provoca una lesión en la cápsula AC, pero con impactos de mayor energía se lesionan secuencialmente los ligamentos AC, CC y, finalmente, la fascia de los músculos deltoides y trapecio, según la intensidad del impacto sea mayor o menor. Urist¹⁴ realizó en 1946 una demostración anatómica en la que solo tras la sección de los ligamentos CC aparecía una luxación vertical de la clavícula. En 1963, Tossy et al.¹⁵ publicaron la primera clasificación de las luxaciones AC, que quedaron divididas en 3 tipos: el tipo I estaba formado por las lesiones incompletas del ligamento AC sin lesión en los ligamentos CC; el tipo II incluía aquellas con una lesión completa del ligamento AC y lesión incompleta de los ligamentos CC, y en el tipo III quedan agrupadas las lesiones completas tanto del ligamento AC como de los ligamentos CC. A pesar de haber sido utilizada de forma habitual durante años, la clasificación de Tossy solo hace referencia al grado de luxación de la clavícula en el plano frontal usando como referencia la distancia CC. Rockwood¹⁶, en 1984, estableció la clasificación de las luxaciones AC más aceptada y que está vigente hoy día con pequeñas modificaciones, sustituyendo a la de Tossy et al. Rockwood introdujo como principal cambio la posibilidad del desplazamiento de la clavícula en el plano horizontal, con lo que la clasificación queda definida de la siguiente manera: los tipos I y II coinciden con la clasificación de Tossy et al.; el tipo III consiste en la lesión de los ligamentos AC y CC con lesión de fascia de músculos deltoides y trapecio de la clavícula distal, lo que provoca un aumento del espacio CC entre un 25% y un 100% mayor al del hombro sano (fig. 1) (se debe tener en cuenta que la distancia CC considerada normal varía entre los 11-13 mm); el tipo IV se caracteriza por un desplazamiento posterior del tercio distal de la clavícula a través del trapecio; el tipo V presenta las mismas características anatómicas que el tipo III, salvo que en el tipo V la fascia de deltoides y trapecio se encuentra desinsertada, y la clavícula, con un desplazamiento superior de entre el 100 y el 300% del espacio CC del hombro sano; el tipo VI consiste en un desplazamiento inferior de la clavícula que permanece bajo el acromion (variante subacromial) o bajo la coracoidea (variante subcoracoidea). La variante subacromial normalmente mantiene íntegros los ligamentos CC, mientras que existe lesión completa de los mismos en la variante subcoracoidea.

A pesar de ser la clasificación más extendida y ampliamente aceptada, ni las formas dinámicas de inestabilidad AC ni las inestabilidades multidireccionales quedan reflejadas,

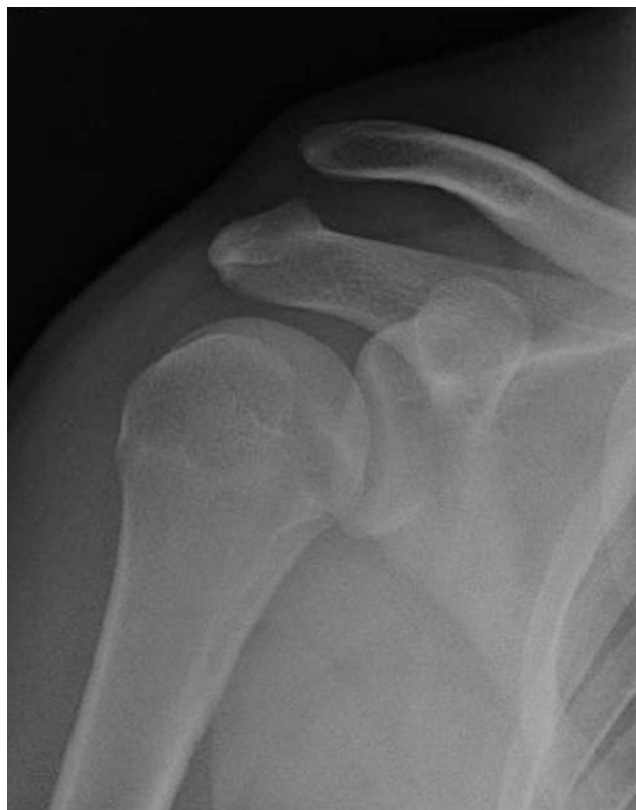

Figura 1 – Luxación acromioclavicular tipo III de Rockwood en el hombro derecho.

constituyendo un mayor reto diagnóstico y terapéutico¹⁷. Para mejorar el conocimiento y aproximación clínica a este tipo de lesiones, el Comité de Miembro Superior de ISAKOS realizó en 2014 una propuesta de clasificación¹⁸ del tipo III de Rockwood, dividiéndola en IIIA y IIIB según fueran lesiones estables, sin acabalgamiento clavicular en la proyección con brazo en aducción y sin discinesia escapulotorácica (IIIA), o inestables, con acabalgamiento y discinesia refractaria a terapia (IIIB).

Tratamiento e indicaciones de cirugía

A pesar del gran número de publicaciones recientes respecto al tratamiento de las lesiones AC, la mayoría de los estudios contienen limitaciones al tratar poblaciones heterogéneas con diferentes grados de afectación y tiempo de evolución de la lesión, además de abordar un gran número de técnicas quirúrgicas y combinaciones de las mismas. Todo esto contribuye a la falta de evidencia científica de nivel acerca del tratamiento de las lesiones AC, existiendo todavía controversia acerca de la idoneidad de cada opción terapéutica.

La primera dicotomía que se establece en relación con el tratamiento de las lesiones AC es si debe ser conservador o quirúrgico. Existe un consenso generalizado para realizar tratamiento conservador en las lesiones AC más leves (Rockwood I y II) y tratamiento quirúrgico en las más graves (Rockwood IV, V y VI), siendo el más controvertido el tratamiento de las lesiones tipo III de Rockwood (tabla 1).

Tabla 1 – Clasificación, características y tratamiento más consensuado de las lesiones acromioclaviculares

Tipo lesión Rockwood	Ligamento AC	Ligamentos CC	Fascia TD	Dirección luxación	Tratamiento general
I	Lesión parcial	Indemnes	Indemne	No luxada	Conservador
II	Lesión completa	Lesión parcial	Indemne	25% superior CC	Conservador
III	Lesión completa	Lesión completa	Lesión	25-100% superior CC	Controversia
IV	Lesión completa	Lesión completa	Desinserción	Posterior trapecio	Quirúrgico
V	Lesión completa	Lesión completa	Desinserción	100-300% superior CC	Quirúrgico
VI	Lesión completa	Lesión completa	Desinserción	Inferior acromion Inferior coracoides	Quirúrgico

AC: acromioclavicular; CC: coracoclavicular; TD: trapeciodeltoidea.

Las lesiones de tipo I de Rockwood son inherentemente estables y la cicatrización ligamentosa ocurre en prácticamente el 100% de los casos con tratamiento sintomático e inmovilización con cabestrillo tipo sling. La tasa de aparición de hallazgos degenerativos en la articulación AC tras la lesión es variable según la literatura, pudiendo alcanzar hasta el 56%¹⁹.

El tratamiento de elección para las lesiones AC tipo II de Rockwood es también no quirúrgico, mediante inmovilización con cabestrillo durante un período breve de tiempo, asociando tratamiento sintomático. Tras este período breve de inmovilización, se debe comenzar un proceso de rehabilitación con especial atención a la cadena espinoescapulohumeral, tal y como se explicará en artículos posteriores, con la finalidad de estabilizar la escápula y evitar la aparición de una discinesia escapulotorácica, que es una de las causas de fracaso del tratamiento conservador.

El tratamiento de elección para las lesiones de tipo III de Rockwood continúa siendo, como ya se ha comentado anteriormente, controvertido por la falta de estudios bien diseñados que justifiquen la mejor opción terapéutica. El tratamiento conservador sigue las mismas pautas que con las lesiones tipo II de Rockwood, haciendo más énfasis, si cabe, en el tratamiento rehabilitador, ya que en este caso existe lesión completa de las estructuras que estabilizan la escápula junto a la clavícula. Las causas más comunes de fracaso del tratamiento no quirúrgico son la inestabilidad horizontal residual, las lesiones del disco articular, la aparición de hallazgos degenerativos debidos a la incongruencia articular, y la discinesia escapulotorácica, además de la posibilidad de presentar lesiones asociadas ya descritas con anterioridad. Según la literatura, el tratamiento quirúrgico (fig. 2) ofrece un mejor resultado cosmético y radiológico, a pesar de necesitar un mayor tiempo para regresar al trabajo o a la actividad deportiva en comparación con el tratamiento conservador^{20,21}. Sin embargo, existen publicaciones que apoyan que con tratamiento quirúrgico, un mayor número de pacientes recuperan el mismo nivel de actividad que tenían previamente a la cirugía, con mejor resultado en la escala Constant²², y que los pacientes jóvenes y con requerimiento físico presentan unos resultados ligeramente mejores cuando son tratados de forma quirúrgica²³. En relación con la toma de decisión en este tipo de lesiones AC, hay que mencionar la existencia de un artículo²⁴ en el que se advierte de que la reducción anatómica perfecta de la articulación no es un requisito imprescindible para obtener un resultado funcional óptimo (fig. 3), por lo que esta reducción anatómica, por sí sola, no justifica la intervención quirúrgica. Las recomendaciones actuales de

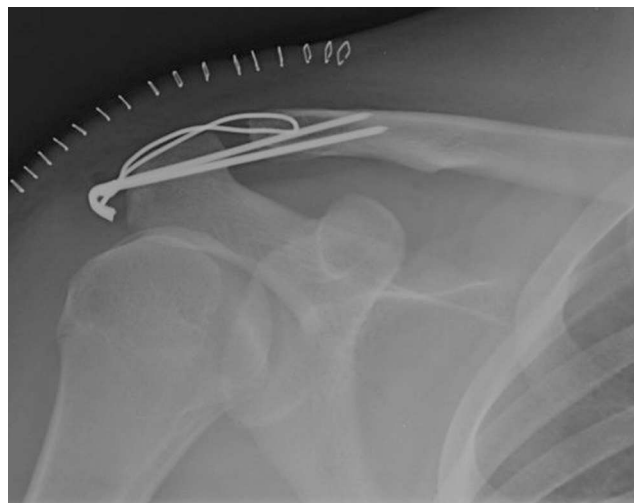


Figura 2 – Luxación acromioclavicular tipo III. Tratamiento mediante AK y cerclaje.

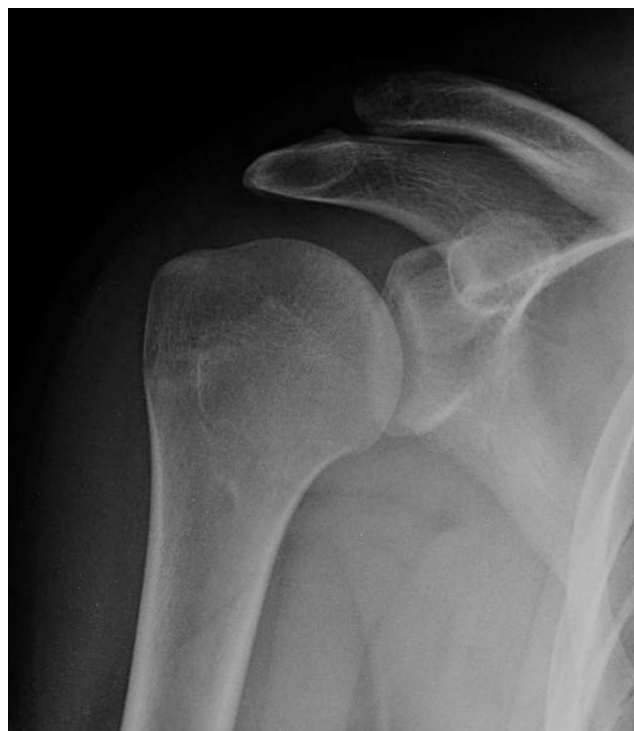

Figura 3 – Resultado final tras la extracción de material.

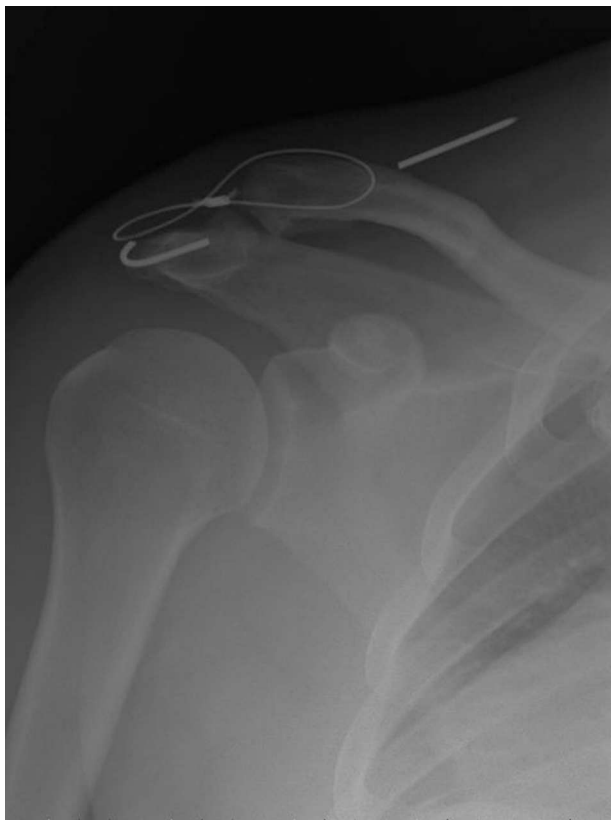

Figura 4 – Complicación tardía tras no extraer totalmente el material.

tratamiento hablan a favor de la cirugía en pacientes jóvenes con demanda laboral física importante o que practiquen deporte²³, aunque, al no existir estudios prospectivos, aleatorizados de nivel 1 de evidencia, la decisión acerca del tratamiento de las lesiones AC tipo III de Rockwood debería hacerse de forma individualizada, teniendo en consideración factores ya comentados, como la edad, los requerimientos físicos del paciente, el nivel deportivo y el momento de la temporada, en caso de ser deportista. Si la elección fuera el tratamiento conservador, es imprescindible contar con la mayor conformidad del paciente para conseguir un resultado óptimo, lo cual no es fácil en pacientes jóvenes y activos. Si el tratamiento fuera quirúrgico, hay que tener en cuenta la gran cantidad de técnicas disponibles, que serán comentadas en siguientes artículos de este monográfico, los pros y contras de cada una de ellas y las posibles complicaciones descritas (fig. 4).

Existe consenso generalizado en la literatura para realizar tratamiento quirúrgico en las lesiones AC de tipo IV de Rockwood, incluso en los pacientes con menor demanda física. Las razones para ello son el intenso dolor provocado por la luxación posterior de la clavícula a través del trapecio, y que, al existir lesión ligamentosa completa y rotura de la fascia trapezoidoidea, la reducción cerrada no se considera una medida terapéutica suficiente.

También existe consenso acerca del tratamiento quirúrgico de las lesiones AC tipo V de Rockwood. Existe, al igual que en las de tipo IV, un intenso nivel de dolor debido a la luxación superior de la clavícula, que afecta a gran cantidad de partes

blandas, y es posible la presencia de síntomas neurológicos por tracción del plexo braquial. El tratamiento conservador en estas lesiones fracasa al haber lesión ligamentosa y fascial completa, provocando una caída del hombro en dirección inferior y anteromedial.

Respecto a las lesiones de tipo VI de Rockwood, tanto la variante subcoracoidea como la subacromial precisan de tratamiento quirúrgico para conseguir la reducción de la clavícula. Al ser frecuentemente consecuencia de traumatismos de alta energía, suelen asociar otras lesiones musculoesqueléticas o viscerales, y también es frecuente que asocien sintomatología neurológica por compresión del plexo braquial, que pueden precisar de tratamiento quirúrgico adicional.

En relación con el tratamiento quirúrgico, existen otras dicotomías, como cirugía temprana o tardía, cirugía abierta o artroscópica, que serán objeto de estudio en los siguientes artículos de este monográfico.

Historia natural

Como ya se ha explicado anteriormente, virtualmente el 100% de las lesiones de tipo I de Rockwood cicatrizan y evolucionan favorablemente con tratamiento conservador. También el tratamiento recomendado para las lesiones tipo II de Rockwood es conservador. Normalmente, en ambos tipos, los síntomas desaparecen en los primeros 12 meses tras la lesión²⁵. Sin embargo, en ocasiones el tratamiento conservador de las lesiones de tipo I, II o III de Rockwood no resulta satisfactorio. Las causas de este resultado insatisfactorio pueden ser la aparición de hallazgos degenerativos AC, la lesión del disco articular o la incorrecta clasificación inicial de la lesión, persistiendo inestabilidad horizontal AC, dolor e incapacidad para realizar actividades por encima de la cabeza. Reichkender et al.²⁶ revisaron 85 pacientes con lesiones AC tipos II y III de Tossy. Todos los pacientes desarrollaron cambios degenerativos AC, aunque en mayor medida los pacientes que habían seguido tratamiento quirúrgico. Veintinueve de los 85 pacientes fueron tratados de forma no quirúrgica y solo uno precisó de tratamiento quirúrgico posterior por aparición de artropatía AC dolorosa. Sin embargo, Moushine et al.¹⁹, en su serie de 33 pacientes con lesiones tipo I y II de Tossy, observaron que un 27% de aquellos con hallazgos crónicos AC, tras completar un tratamiento conservador, requirieron de cirugía, llevada a cabo una media de 26 meses tras la lesión. Rangger et al.²⁷ revisaron 79 pacientes deportistas que realizaban ejercicios con la mano por encima de la cabeza con lesiones de tipo II y III. En el grupo de los pacientes con lesión de tipo II, los pacientes que siguieron tratamiento quirúrgico tuvieron que reducir su práctica deportiva con más frecuencia que aquellos que siguieron tratamiento conservador. En los pacientes con lesión de tipo III, la reducción de la actividad fue similar entre los que siguieron tratamiento quirúrgico y los que siguieron tratamiento conservador. Calvo et al.²⁴ observaron en su serie una incidencia significativamente superior de artrosis AC y calcificación de los ligamentos CC en aquellos pacientes que siguieron tratamiento quirúrgico, sin influencia en el resultado final. En relación con el tiempo transcurrido desde la lesión hasta la reincorporación a la práctica deportiva, las cifras difieren según distintos artículos y disciplinas deportivas. La media

global de días perdidos se encuentra entre 11,61 y 18,4, según la actividad y el artículo revisado. Para las lesiones leves la media está alrededor de los 10 días, y para las graves, entre los 32 y los 77 días, según las mismas circunstancias^{6,9,28}. En la serie de Lynch et al.²⁸, los jugadores de fútbol americano que recibieron tratamiento quirúrgico tardaron una media de 56,2 días en recuperarse, y los que recibieron tratamiento conservador, tiempos variables según la posición que ocupaban en el terreno de juego, con medias de entre 6,9 y 17,3 días.

Así pues, queda claro que la tasa de aparición de hallazgos degenerativos tales como osteofitosis AC, calcificaciones u osteolisis de la clavícula distal es frecuente pero variable, así como la tasa de pacientes que, tras seguir tratamiento conservador, precisan de tratamiento quirúrgico, y el tiempo de reincorporación a la actividad previa.

Conclusiones

Las lesiones AC son frecuentes, sobre todo entre la población de edad joven y deportista. El mecanismo de producción más frecuente es una caída directa sobre el hombro afecto con el brazo ipsilateral en aducción. La clasificación más aceptada es la de Rockwood. Existe consenso para realizar tratamiento conservador en las lesiones tipo I y II y tratamiento quirúrgico en las de tipo IV, V y VI de Rockwood. El tratamiento de las lesiones tipo III de Rockwood es todavía controvertido debido a la falta de evidencia científica, aunque los pacientes jóvenes con elevada demanda física podrían beneficiarse de tratamiento quirúrgico.

Conflicto de intereses

Los autores declaran no tener ningún conflicto de intereses.

BIBLIOGRAFÍA

- Emery R. Acromioclavicular and sternoclavicular joints. En: Copeland S, editor. *Shoulder surgery*. London: WB Saunders; 1997.
- Tauber M. Management of acute acromioclavicular joint dislocations: Current concepts. *Arch Orthop Trauma Surg*. 2013;133:985-95.
- Riand N, Sadowsky C, Hoffmeyer P. Acute acromioclavicular dislocations. *Acta Orthop Belg*. 1999;65:393-403.
- Fraser-Moodie JA, Shortt NL, Robinson CM. Injuries to the acromioclavicular joint. *J Bone Joint Surg Br*. 2008;90:697-707.
- Rockwood CA, Williams G, Young D. Disorders of the acromioclavicular joint. En: Rockwood CA, Matsen FA, editors. *The shoulder*, Vol. 1, 4th ed. Philadelphia: WB Saunders; 2009. p. 453-526.
- Pallis M, Cameron CL, Svoboda SJ, Owens BD. Epidemiology of acromioclavicular joint injury in young athletes. *Am J Sports Med*. 2012;40:2072-7.
- Headley J, Brooks JH, Kemp SP. The epidemiology of shoulder injuries in English professional rugby union. *Am J Sports Med*. 2007;35:1537-43.
- Webb J, Bannister G. Acromioclavicular disruption in first class rugby players. *Br J Sports Med*. 1992;26:247-8.
- Dragoo JL, Braun HJ, Bartlinski SE, Harris AH. Acromioclavicular joint injuries in national collegiate athletic association football. *Am J Sports Med*. 2012;40:2066-71.
- Tischer T, Salzmann GM, El-Azab H, Vogt S, Imhoff AB. Incidence of associated injuries with acute acromioclavicular joint dislocations types III through V. *Am J Sports Med*. 2009;37:136-9.
- Arrigoni P, Brady PC, Zottarelli L, Barth J, Narbona P, Huberty D, et al. Associated lesions requiring additional surgical treatment in grade 3 acromioclavicular joint dislocations. *Arthroscopy*. 2014;30(1):6-10.
- Galatz LM, Williams GR. Lesiones de la articulación acromioclavicular. En: Rockwood, Green, editors. *Fracturas en el adulto*, Vol. 1, 5.ª ed. Philadelphia: Lippincott Williams and Wilkins; 2003. p. 1210-44.
- Cadenet FM. The treatment of dislocations and fractures of the outer end of the clavicle. *Int Clin*. 1917;1:24.
- Urist MR. Complete dislocations of the acromioclavicular joint; the nature of the traumatic lesion and effective methods of treatment with an analysis of forty-one cases. *J Bone Joint Surg Am*. 1946;28:813-37.
- Tossy JD, Mead NC, Sigmond HM. Acromioclavicular separations: Useful and practical classification for treatment. *Clin Orthop Relat Res*. 1963;28:111-9.
- Rockwood CA. Injuries to the acromioclavicular joint. En: Rockwood, Green, editors. *Fractures in adults*, vol. 1, 2nd ed. Philadelphia: JB Lippincott; 1984. p. 860-910, 974-82.
- Tauber M, Koller H, Hitzl W, Resch H. Dynamic radiologic evaluation of horizontal instability in acute acromioclavicular joint dislocations. *Am J Sports Med*. 2010;38:1188-95.
- Beitzel K, Mazzocca AD, Bak K, Itoi E, Kibler WB, Mirzayan R, et al. ISAKOS upper extremity committee consensus statement on the need for diversification of the Rockwood classification for acromioclavicular joint injuries. *Arthroscopy*. 2014;30:271-8.
- Moushine E, Garofalo R, Crevoisier X, Farron A. Grade I and II acromioclavicular dislocations: Results of conservative treatment. *J Shoulder Elbow Surg*. 2003;12:599-602.
- Beitzel K, Cote MP, Apostolakis J, et al. Current concepts in the treatment of acromioclavicular joint dislocations. *Arthroscopy*. 2013;29:387-97.
- Modi CS, Beazley J, Zywielski MG, Lawrence TM, Veillette CJ. Controversies relating to the management of acromioclavicular joint dislocations. *Bone Joint J*. 2013;95-B:1595-602.
- Gstettner C, Tauber M, Hitzl W, Resch H. Rockwood type III acromioclavicular dislocation: Surgical versus conservative treatment. *J Shoulder Elbow Surg*. 2008;17:220-5.
- Korsten K, Gunning AC, Leenen LP. Operative or conservative treatment in patients with Rockwood type III acromioclavicular dislocation: A systematic review and update of current literature. *Int Orthop*. 2014;38:831-8.
- Calvo E, López-Franco M, Arribas IM. Clinical and radiological outcomes of surgical and conservative treatment of type III acromioclavicular joint injury. *J Shoulder Elbow Surg*. 2006;15:300-5.
- Shaw MB, McInerney JJ, Dias JJ, Evans PA. Acromioclavicular joint sprains: The post-injury recovery interval. *Injury*. 2003;34:438-42.
- Reichkender M, Rangger C, Dessel A, Ulmer H. [Comparison and outcome of grade II and III acromioclavicular joint injuries] German. *Unfallchirurg*. 1996;99:778-83.
- Rangger C, Hrubesch R, Paul C, Reichkender M. [Capacity to participate in sports after injuries of the acromioclavicular joint] German. *Orthopade*. 2002;31:587-90.
- Lynch TS, Saltzman MD, Ghodasra JH, Bilimoria KY, Bowen MK, Nuber GW. Acromioclavicular joint injuries in the National Football League: Epidemiology and management. *Am J Sports Med*. 2013;41:2904-8.