




Revista Española de  
**Artroscopia y Cirugía Articular**

[www.elsevier.es/artroscopia](http://www.elsevier.es/artroscopia)



**Artículo de revisión**

**Papel de la disfunción escapulotorácica en la  
afección de la articulación acromioclavicular**



Rosa López-Vidriero Tejedor<sup>a,\*</sup>, Emiliano Gallardo Ordoñez<sup>a</sup>, Luis Fernández Rosa<sup>a,b</sup>,  
Rafael Arriaza<sup>a</sup> y Emilio López-Vidriero Tejedor<sup>a,b</sup>

<sup>a</sup> ISMEC Sevilla. International Sports Medicine Clinic, Sevilla, España

<sup>b</sup> Equipo Médico Tennis Masters 1000 Mutua Madrid Open, Madrid, España

INFORMACIÓN DEL ARTÍCULO

Historia del artículo:

Recibido el 9 de febrero de 2015

Aceptado el 20 de junio de 2015

On-line el 10 de julio de 2015

Palabras clave:

Disquinesis escapular  
Luxación acromioclavicular  
Luxación acromioclavicular tipo III  
Rehabilitación  
Tratamiento quirúrgico

Keywords:

Scapular dyskinesis  
Acromioclavicular dislocation  
Type III acromioclavicular  
separation  
Rehabilitation  
Surgical treatment

R E S U M E N

La articulación escapulotorácica y la acromioclavicular (AC) están íntimamente interrelacionadas formando el complejo suspensorio del hombro. Por lo tanto, las luxaciones AC de cualquier grado pueden afectar al ritmo escapular y a su biomecánica.

En este artículo se revisa el concepto de disquinesis, cuáles son los criterios para su evaluación y las diferentes clasificaciones.

Además, se profundiza en la relación entre la luxación AC y la disquinesis. Los aspectos anatómicos, la presencia aumentada de la disquinesis en el contexto de las diferentes lesiones de la AC y las hipótesis sobre sus causas. Finalmente se comentan los resultados del tratamiento conservador y quirúrgico en el contexto de la luxación AC grado 3 en cuanto a la disquinesis.

© 2015 Fundación Española de Artroscopia. Publicado por Elsevier España, S.L.U. Este es un artículo Open Access bajo la licencia CC BY-NC-ND (<http://creativecommons.org/licenses/by-nc-nd/4.0/>).

**Role of scapulothoracic dysfunction in acromioclavicular joint dislocation**

A B S T R A C T

The scapulothoracic and acromioclavicular (AC) joints are inter-related to form the shoulder suspensory complex. Therefore, patients with any kind of AC dislocation may present with biomechanical scapular alterations and suffer scapular dyskinesis.

In the present article, the concept of dyskinesis is reviewed, as well as the evaluation criteria and the different types of classifications.

The relationship between acromioclavicular joint dislocation and dyskinesis is also assessed. The anatomic aspects, the increased presence of dyskinesis within the different kind

\* Autor para correspondencia.

Correos electrónicos: [rosa.lvidriero@gmail.com](mailto:rosa.lvidriero@gmail.com), [director@ismec.es](mailto:director@ismec.es) (R. López-Vidriero Tejedor).

<http://dx.doi.org/10.1016/j.reaca.2015.06.010>

2386-3129/© 2015 Fundación Española de Artroscopia. Publicado por Elsevier España, S.L.U. Este es un artículo Open Access bajo la licencia CC BY-NC-ND (<http://creativecommons.org/licenses/by-nc-nd/4.0/>).

of AC injuries and their causative hypothesis are also reviewed. Finally, the results of the rehabilitation program and the surgical treatment for type III AC dislocations are reviewed in relation to dyskinesia.

© 2015 Fundación Española de Artroscopia. Published by Elsevier España, S.L.U. This is an open access article under the CC BY-NC-ND license (<http://creativecommons.org/licenses/by-nc-nd/4.0/>).

## Introducción

Recientemente ha aumentado el interés del papel de la disfunción escapulotorácica (ET) en diferentes procesos patológicos del hombro, como la luxación acromioclavicular (LAC)<sup>1,2</sup>.

Dado que la articulación ET y la acromioclavicular (AC) están interrelacionadas formando el complejo suspensorio del hombro, es lógico pensar que las enfermedades de la AC generen alteraciones a nivel de la ET. Por tanto, ante un paciente que presenta una afección AC es importante evaluar la región posterior del hombro para objetivar si existe o no disquinesia.

La disquinesia escapular parece ser una respuesta inespecífica a alteraciones o afección alrededor del hombro, ya que no existe un patrón de disquinesia asociado con un diagnóstico específico. Además, se pueden encontrar alteraciones del ritmo escapular en pacientes asintomáticos.

Existen otras afecciones descritas en la literatura asociadas a la disquinesia además de la LAC. Estas son el síndrome de pellizcamiento (*impingement*) subacromial<sup>3</sup>, el pellizcamiento interno<sup>4</sup>, la cervicalgia y el latigazo cervical<sup>5</sup>, el hombro de lanzador<sup>6</sup>, el síndrome de la escápula *Scapular malposition*, *Inferior medial border prominence*, *Coracoid pain and malposition*, *Dyskinesia of scapular movement* (SICK<sup>6</sup>), el hombro del nadador<sup>7</sup> y el síndrome del hombro del tenista<sup>8</sup>, entre otros.

Por lo tanto, es importante conocer aquellas afecciones que generan disquinesia de forma asociada para poder sospecharla y tratarla adecuadamente. Y, en presencia de cualquiera de ellas, explorar la región posterior del hombro de estos pacientes y su ritmo escapular.

No es bien conocido si la disquinesia es patológica o no, pero sí se sabe que su tratamiento conservador mediante rehabilitación, con ejercicios específicos, mejora la sintomatología de las diferentes afecciones asociadas<sup>1,9</sup>.

En este artículo se resumen los principales aspectos vinculados a la disquinesia y su asociación con la LAC.

## Concepto

Cuando se habla de disfunción ET se hace referencia a la alteración de la posición o del movimiento normal de la escápula durante los movimientos escapulohumerales y escapulotorácicos.

Se denomina *disquinesia* aludiendo al prefijo *dis-* (alteración de) y a *kinesis* (movimiento). El término *disquinesia* se usa comúnmente como sinónimo de *disquinesia*, pero se trata de 2 palabras que se refieren a conceptos parecidos pero diferentes, según el comité de expertos en *disquinesia*<sup>10</sup>.

Según Kibler<sup>10-12</sup> el término *disquinesia* se aplica cuando se trata de movimientos activos anormales mediados por

factores controlados neurológicamente, como en la «disquinesia tardía». Esta enfermedad es un fenómeno de movimientos involuntarios repetitivos en diferentes regiones anatómicas asociado a uso de fármacos neurolépticos.

Puesto que hay muchas otras causas que alteran la posición y movimiento de la escápula, sería más correcto aplicar el término *disquinesia*.

## Evaluación

Existen varios métodos de exploración para la disquinesia escapular en general, pero desde el Consenso de disquinesia escapular de 2009<sup>10</sup> se decidió que los más sensibles y específicos eran la observación del ritmo escapular y 2 test de corrección manual, que están dirigidos a otras afecciones diferentes de la LAC.

La observación se puede realizar en estático (fig. 1 A) y en dinámico (fig. 1 B y C).

Aunque en diferentes artículos usan la evaluación estática<sup>1,2,13</sup>, dado que la disquinesia es una entidad dinámica, en nuestra opinión es aconsejable evaluar la cadena ET desde posterior y en movimiento.

En nuestra práctica clínica se observa la cara medial de la escápula mientras el paciente realiza flexión anterior de los brazos (0°-180°) sin carga. Se solicita al paciente que realice este movimiento como mínimo 3 veces para poder objetivar si existe alguna desviación en el borde medial de la escápula, y en tal caso consideramos el test como positivo (fig. 1 B y C).

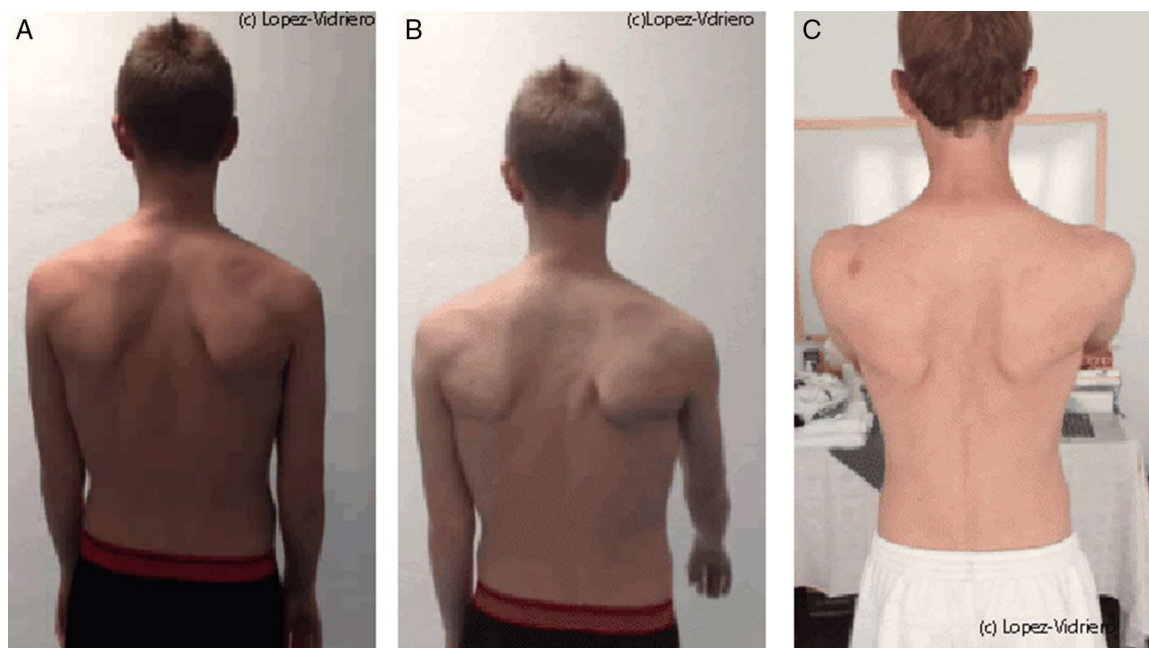
### Test de corrección manual<sup>14-17</sup>

Los test de corrección manual definidos como útiles en el consenso son el Test de asistencia escapular<sup>16</sup> y el Test de retracción/reposicionamiento escapular<sup>15</sup>.

Ambos están dirigidos a la afección por pellizcamiento subacromial y consisten en valorar si la sintomatología típica de pellizcamiento mejora cuando se ayuda a la escápula a elevar el hombro (Test de asistencia escapular) o reposicionando la escápula al hacer el test de provocación de *impingement* de *empty can* (Test de retracción/reposicionamiento escapular).

## Clasificación

Existen diferentes clasificaciones para la disquinesia escapular. La clasificación más utilizada hasta ahora había sido la descrita por el Dr. Kibler<sup>10</sup> que, observando la parte medial de la escápula, diferenciaba 4 tipos según el tipo de protrusión medial de la escápula:



**Figura 1 – A. Observación estática de un paciente con disquinesis bilateral. B. Valoración dinámica unilateral donde se objetiva agravamiento de la disquinesis en la escápula derecha. C. Valoración dinámica bilateral, objetivando disquinesis bilateral más severa en la escápula derecha.**

Tipo I: cuando el ángulo ínfero medial de la escápula protruye al elevar los brazos. Se asocia a una excesiva inclinación anterior de la escápula.

Tipo II: cuando protruye el borde medial de la escápula. Se asocia a excesiva rotación interna escapular.

Tipo III: cuando existe una elevación excesiva del borde superior de la escápula. Se asocia con migración proximal de la escápula.

Tipo IV: normal, movimiento simétrico escapular sin protrusión.

Dado que esta clasificación tiene una alta variabilidad inter e intraobservador<sup>17</sup> se ha considerado poco útil y ya no se usa.

Ahora se ha consensuado el uso de un método más simple de clasificación que se basa en la presencia sí/no de disquinesis escapular. Esta clasificación más simple ha sido evaluada por Uhl<sup>18</sup>, demostrando que el método sí/no aumentaba la sensibilidad inter e intraobservador (76%) y el valor predictivo positivo (74%) en relación con la clasificación en 4 tipos de Kibler. Pese a tener una especificidad del 30% se consensuó que el método sí/no considera asimetrías multiplanares y es la mejor técnica de *screening* hasta el momento.

### Luxación acromioclavicular y disquinesis

Los movimientos y posición normales de la escápula son de alta complejidad, ya que intervienen múltiples estabilizadores estáticos y dinámicos, además de varias articulaciones, incluida la AC. Recientemente ha aumentado el interés por su cinemática y biomecánica tridimensional<sup>19</sup>. Concretamente por la íntima relación entre la clavícula y la escápula a través de su acromion.

Conocer en profundidad la anatomía y ritmo escapular es de gran importancia para poder identificar alteraciones patológicas en los patrones de movimiento.

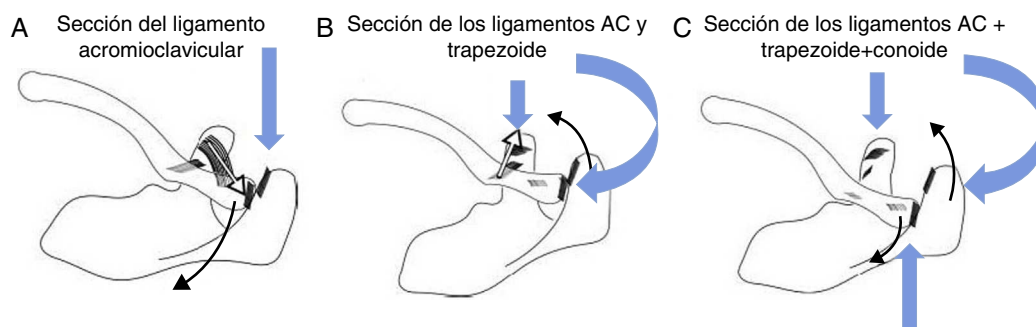
En cuanto a las estructuras capsuloligamentosas de la articulación AC es importante destacar que no solo controlan la traslación horizontal y vertical de la clavícula distal, sino que también tienen un papel importante en la rotación<sup>20</sup>.

A pesar de que la clavícula rota superiormente unos 40°-50° durante la elevación completa del hombro, la AC lo hace únicamente unos 5°-8°. Esto se debe al movimiento sincrónico escapulooclavicular. Cuando la clavícula rota superiormente, la escápula lo hace inferiormente, reduciendo así el movimiento de la propia AC. Este sincronismo se coordina por los ligamentos coracoclaviculares<sup>15</sup>. El ligamento AC funciona restringiendo el desplazamiento posterior y la rotación posterior de la clavícula, el ligamento conoide restringe la rotación anterior y superior de la clavícula, y el ligamento trapezoide limita la compresión axial<sup>20</sup>.

Está demostrado que la sección de estos ligamentos de forma secuencial genera alteraciones de la cinética escapulooclavicular al elevar el brazo en el plano sagital<sup>20</sup>.

La sección del ligamento AC provoca aumento de la retracción clavicular. Si además se secciona el ligamento trapezoide aumenta la rotación interna escapular, y si se añade la sección del ligamento conoide aumenta tanto la rotación interna escapular como la retracción clavicular debido a la pérdida del sincronismo escapulooclavicular. Por tanto, el ligamento conoide controla la inclinación posterior escapular y la rotación posterior clavicular<sup>15</sup> (fig. 2 A-C).

En este mismo estudio se confirmó que hasta lesiones de bajo grado de la articulación AC provocan disquinesis por este motivo<sup>15</sup>, tanto en agudo como en crónico.



**Figura 2 – A. Modelo de articulación AC en la que se ha seccionado el ligamento acromioclavicular, provocando aumento de la retracción clavicular (flecha negra). Como el ligamento trapecioide está intacto, la rotación escapular no varía, pero aumenta la retracción escapular. B. Modelo de articulación AC en la que se ha seccionado además del ligamento acromioclavicular, el ligamento trapecioide, provocando aumento de la rotación interna escapular (flecha negra). La clavícula protruye debido a la fuerza del ligamento conoide (flecha blanca). C. Modelo de articulación AC en la que se han seccionado los ligamentos acromioclavicular, trapecioide y conoide, provocando aumento de la rotación interna escapular y de la retracción clavicular (flechas negras).**

En aquellos pacientes que sufren una luxación crónica de la AC grado 3 está demostrado que la presencia de disquinesis está aumentada, existiendo hasta en el 70,6% de los pacientes<sup>2</sup>. Además, en comparación con aquellos pacientes que no sufrían disquinesis, los que sí la sufrían tenían peores resultados funcionales, tanto objetivos como subjetivos medidos con los test de Constant y de SST<sup>2</sup>. Dado que el patrón dominante de disquinesis en este estudio era del tipo I de Kibler (70,8%) se atribuía la causa de la gran asociación entre ambas alteraciones a la falta de flexibilidad del pectoral mayor y menor, además de la debilidad del trapecio inferior y del serrato anterior<sup>2</sup> (fig. 3).

En otro estudio en el que también se ha demostrado que hay una gran asociación entre las lesiones AC, tanto por inestabilidad como por artrosis, con la disquinesis escapular se atribuye la causa a la interrupción de la progresión normal del centro instantáneo de rotación escapular del borde medial de la escápula hacia la articulación AC, perdiéndose el fulcro estable del hombro<sup>21</sup>.

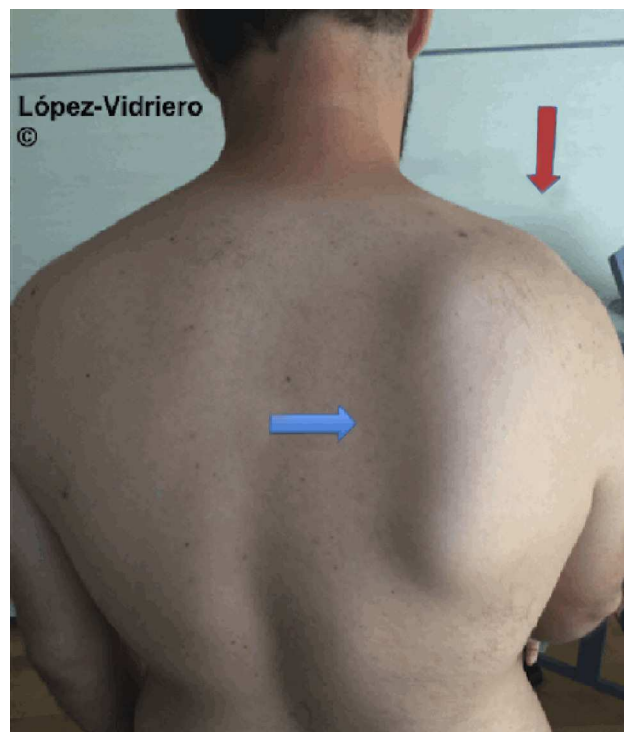
Otras posibles causas que justifican la presencia de disquinesis en pacientes con luxación de la AC, sobre todo en agudo, es que el propio dolor que genera la lesión altera el ritmo escapular como mecanismo antiálgico o compensador<sup>1</sup>.

Tanto el dolor del hombro como las alteraciones en la musculatura, tanto por rigidez como por debilidad, pueden ser tratadas mediante tratamiento rehabilitador, mientras que la integridad de la articulación y sus ligamentos solo puede ser restaurada de forma quirúrgica.

En el único estudio que existe sobre el tratamiento conservador mediante rehabilitación en el contexto de la luxación crónica AC grado III, demuestra que este es efectivo en el 87% de los pacientes<sup>1</sup>. El protocolo utilizado consiguió esta mejoría en 6 semanas; de hecho, en aquellos pacientes que no habían mejorado de la sintomatología en este periodo de tiempo los autores no recomendaban continuar con el tratamiento conservador basándose en que en su estudio los resultados no mejoraban ni a los 6 meses ni al año.

Aquellos pacientes que no mejoraban de la disquinesis (13%) tenían peores puntuaciones funcionales, tanto objetivas

como subjetivas en los test de Constant y de Subjective Shoulder Value. Esta falta de mejoría se atribuía a la incapacidad de los ejercicios de rehabilitación para controlar la propia luxación, ya que la alteración de la anatomía generaría una alteración cinemática por sí misma, por lo que recomiendan que a las 6 semanas se reevalúe al paciente en rehabilitación, y si no ha mejorado se le proponga la cirugía para restablecer la integridad de la articulación<sup>1</sup>.



**Figura 3 – Paciente con luxación acromioclavicular grado III en el hombro derecho (flecha roja), que a la exploración física presenta disquinesis escapular homolateral. Se objetiva claramente la protrusión del borde inferior de la escápula derecha (flecha azul).**



Es importante destacar que el citado tratamiento conservador fue también efectivo en pacientes con inestabilidades horizontales, por lo que quizá sea más útil la respuesta a la rehabilitación de la disquinesia a la hora de decidir la indicación quirúrgica que la estabilidad horizontal, como se ha propuesto actualmente mediante radiografías dinámicas de estrés<sup>22</sup>.

En cuanto al tratamiento quirúrgico de las luxaciones AC grado III está demostrado que los pacientes que son operados tienen una presencia de disquinesia significativamente menor (11,7%) que los no operados (70,6%)<sup>13</sup>. En este artículo los autores atribuyen la poca presencia de disquinesia a los buenos resultados quirúrgicos y funcionales. En el test de Constant obtuvieron resultados de 95,7 comparado con 96,2 del hombro no lesionado.

El tratamiento quirúrgico obtuvo mejores valores en el test de Constant que el tratamiento conservador del estudio de Gumina<sup>2</sup>. En el grupo que sufría disquinesia los pacientes operados tenían un Constant de 94,5 comparado con el 75 de los pacientes tratados con rehabilitación de dicho estudio. Además, en el grupo que no sufría disquinesia los intervenidos tenían un 95,9 comparado con 88.

Estos resultados eran superponibles a los del Simple Shoulder Test.

Por todo ello, concluyen que la disquinesia es una consecuencia y no la causa de un hombro con la funcionalidad comprometida por culpa de una lesión; esto está en consonancia con lo publicado por Kibler y McCullen<sup>23</sup>, que sugieren que la disquinesia es una respuesta no específica a una disfunción del hombro que con el tiempo aumenta en déficit funcional asociado a la lesión del hombro.

## Conclusiones

La disquinesia escapular es una entidad que está cobrando mucho interés por su importancia funcional y su implicación en los resultados funcionales de la patología del hombro.

En el contexto de la LAC se presenta de forma muy frecuente en todos sus grados por su íntima relación anatómica.

Pensar en el ritmo escapular, saberlo evaluar y tratar, es de gran ayuda para el abordaje completo de la enfermedad del paciente con inestabilidad AC.

En concreto, en la luxación AC grado III crónica aquellos pacientes que tienen disquinesia tienen peores resultados funcionales.

El tratamiento conservador mediante fisioterapia es muy útil y mejora mucho la sintomatología y los resultados funcionales. Aquellos pacientes que no responden a fisioterapia de la disquinesia a las 6 semanas tienen mal pronóstico y podrían ser considerados para cirugía.

El tratamiento quirúrgico de este tipo de luxaciones hace que disminuya la presencia de disquinesia, y que aquellos que no la sufren tengan mejor pronóstico funcional.

## Conflicto de intereses

Los autores declaran no tener ningún conflicto de intereses.

## Agradecimientos

A nuestro padre, el Dr. Emilio López-Vidriero Abelló, por enseñarnos a disfrutar y aprender de la investigación y la ciencia. Al equipo médico del Masters de Tenis 1000 de Madrid.

## BIBLIOGRAFÍA

1. Carbone S, Postacchini R, Gumina S. Scapular dyskinesia and SICK syndrome in patients with a chronic type III acromioclavicular dislocation. Results of rehabilitation. *Knee Surg Sports Traumatol Arthrosc.* 2014;23:1473-80.
2. Gumina S, Carbone S, Postacchini F. Scapular dyskinesia and SICK scapula syndrome in patients with chronic type III acromioclavicular dislocation. *Arthroscopy.* 2009;25:40-5.
3. Han KJ, Cho JH, Han SH, Hyun HS, Lee DH. Subacromial impingement syndrome secondary to scapulothoracic dyskinesia. *Knee Surg Sports Traumatol Arthrosc.* 2012;20:1958-60.
4. Mihata T, Jun BJ, Bui CN, Hwang J, McGarry MH, Kinoshita M, et al. Effect of scapular orientation on shoulder internal impingement in a cadaveric model of the cocking phase of throwing. *J Bone Joint Surg Am.* 2012;94:1576-83.
5. Helgadottir H, Kristjansson E, Mottram S, Karduna AR, Jonsson H Jr. Altered scapular orientation during arm elevation in patients with insidious onset neck pain and whiplash-associated disorder. *J Orthop Sports Phys Ther.* 2010;40:784-91.
6. Burkhart SS, Morgan CD, Kibler WB. The disabled throwing shoulder: Spectrum of pathology. Part III: The SICK scapula, scapular dyskinesia, the kinetic chain, and rehabilitation. *Arthroscopy.* 2003;19:641-61.
7. Arriaza R, Ballesteros J, Lopez-Vidriero E. Suprascapular neuropathy as a cause of swimmer's shoulder: Results after arthroscopic treatment in 4 patients. *Am J Sports Med.* 2013;41:887-93.
8. Lopez-Vidriero E. The shoulder of professional tennis players: Gird, tenosynovitis of biceps and dyskinesia. *Knee Surg Sports Traumatol Arthrosc.* 2014;22:S396.
9. Lopez-Vidriero E. Biceps tenosynovitis and scapular dyskinesia. Treatment protocol and results. *Knee Surg Sports Traumatol Arthrosc.* 2014;22:S378.
10. Kibler WB, Ludewig PM, McClure P, Uhl TL, Sciascia A. Scapular Summit 2009: Introduction. July 16, 2009, Lexington, Kentucky. *J Orthop Sports Phys Ther.* 2009;39:A1-13.
11. Kibler WB, Ludewig PM, McClure PW, Michener LA, Bak K, Sciascia AD. Clinical implications of scapular dyskinesia in shoulder injury: the 2013 consensus statement from the 'Scapular Summit'. *Br J Sports Med.* 2013;47:877-85.
12. Kibler WB, Sciascia A. Current concepts: Scapular dyskinesia. *Br J Sports Med.* 2010;44:300-5.
13. Murena L, Canton G, Vulcano E, Cherubino P. Scapular dyskinesia and SICK scapula syndrome following surgical treatment of type III acute acromioclavicular dislocations. *Knee Surg Sports Traumatol Arthrosc.* 2013;21:1146-50.
14. McClure P, Tate AR, Kareha S, Irwin D, Zlupko E. A clinical method for identifying scapular dyskinesia, part 1: Reliability. *J Athl Train.* 2009;44:160-4.
15. Merolla G, de Santis E, Campi F, Paladini P, Porcellini G. Infrapinatus scapular retraction test: A reliable and practical method to assess infrapinatus strength in overhead athletes with scapular dyskinesia. *J Orthop Traumatol.* 2010;11:105-10.

16. Seitz AL, McClure PW, Lynch SS, Ketchum JM, Michener LA. Effects of scapular dyskinesis and scapular assistance test on subacromial space during static arm elevation. *J Shoulder Elbow Surg.* 2012;21:631-40.
17. Tate AR, McClure P, Kareha S, Irwin D, Barbe MF. A clinical method for identifying scapular dyskinesis, part 2: Validity. *J Athl Train.* 2009;44:165-73.
18. Uhl TL, Kibler WB, Gecewich B, Tripp BL. Evaluation of clinical assessment methods for scapular dyskinesis. *Arthroscopy.* 2009;25:1240-8.
19. Park JY, Hwang JT, Kim KM, Makkar D, Moon SG, Han KJ. How to assess scapular dyskinesis precisely: 3-dimensional wing computer tomography-a new diagnostic modality. *J Shoulder Elbow Surg.* 2013;22:1084-91.
20. Oki S, Matsumura N, Iwamoto W, Ikegami H, Kiriya Y, Nakamura T, et al. The function of the acromioclavicular and coracoclavicular ligaments in shoulder motion: A whole-cadaver study. *Am J Sports Med.* 2012;40:2617-26.
21. Bagg SD, Forrest WJ. A biomechanical analysis of scapular rotation during arm abduction in the scapular plane. *Am J Phys Med Rehabil.* 1988;67:238-45.
22. Beitzel K, Bak MA, Itoi K, Kibler E, Mirzayan WB, Imhoff R, et al. ISAKOS upper extremity committee consensus statement on the need for diversification of the Rockwood classification for acromioclavicular joint injuries. *Arthroscopy.* 2014;30:271-8.
23. Kibler AB. Scapular dyskinesis and its relation to shoulder pain. *J Am Acad Orthop Surg.* 2003;11:142-51.