




Revista Española de  
**Artroscopia y Cirugía Articular**

[www.elsevier.es/artroscopia](http://www.elsevier.es/artroscopia)



**Artículo de revisión**

**Anatomía y función de la articulación acromioclavicular**



**Adrián Cuéllar Ayestarán<sup>a,\*</sup> y Ricardo Cuéllar Gutierrez<sup>b</sup>**

<sup>a</sup> Servicio de Cirugía Ortopédica y Traumatología, Hospital Galdakao-Usansolo, Galdakao, España

<sup>b</sup> Departamento de Traumatología y Cirugía Ortopédica, Hospital Universitario Donostia, San Sebastián, España

**INFORMACIÓN DEL ARTÍCULO**

*Historia del artículo:*

Recibido el 13 de enero de 2015

Aceptado el 4 de junio de 2015

On-line el 2 de julio de 2015

*Palabras clave:*

Articulación acromioclavicular

Anatomía acromioclavicular

Funcionalidad acromioclavicular

Ligamentos acromioclaviculares

Ligamentos coracoclaviculares

**R E S U M E N**

Para tratar la enfermedad acromioclavicular se debe conocer la anatomía de la articulación y las estructuras próximas que influyen en ella. Este conocimiento es necesario para saber diagnosticar cuál puede ser el origen de la dolencia, valorar cuáles son las estructuras que deben reconstruirse tras una lesión de la articulación y para conocer qué estructuras se deben respetar durante una cirugía de la misma. En este artículo se describe la anatomía ósea, la anatomía y función de los ligamentos que actúan sobre esta articulación, la biomecánica y la fisiopatología de la articulación acromioclavicular.

© 2015 Fundación Española de Artroscopia. Publicado por Elsevier España, S.L.U. Este es un artículo Open Access bajo la licencia CC BY-NC-ND (<http://creativecommons.org/licenses/by-nc-nd/4.0/>).

**Anatomy and function of the acromioclavicular joint**

**A B S T R A C T**

In order to treat acromioclavicular disorders, one should know the anatomy of the joint and the nearby structures that influence it. This knowledge is necessary to know how to diagnose what may be the cause of the disorder, to assess which are the structures that must be rebuilt after a joint injury, and to know which structures should be respected during the surgery. In this article, the bony anatomy, the anatomy and function of the ligaments that act on this joint, biomechanics, and the pathophysiology of the acromioclavicular joint is presented.

© 2015 Fundación Española de Artroscopia. Published by Elsevier España, S.L.U. This is an open access article under the CC BY-NC-ND license (<http://creativecommons.org/licenses/by-nc-nd/4.0/>).

*Keywords:*

Acromioclavicular joint

Acromioclavicular anatomy

Acromioclavicular functionality

Acromioclavicular ligaments

Coracoclavicular ligaments

\* Autor para correspondencia.

Correo electrónico: [cuellaradrian@hotmail.com](mailto:cuellaradrian@hotmail.com) (A. Cuéllar Ayestarán).

<http://dx.doi.org/10.1016/j.reaca.2015.06.005>

2386-3129/© 2015 Fundación Española de Artroscopia. Publicado por Elsevier España, S.L.U. Este es un artículo Open Access bajo la licencia CC BY-NC-ND (<http://creativecommons.org/licenses/by-nc-nd/4.0/>).

## Introducción

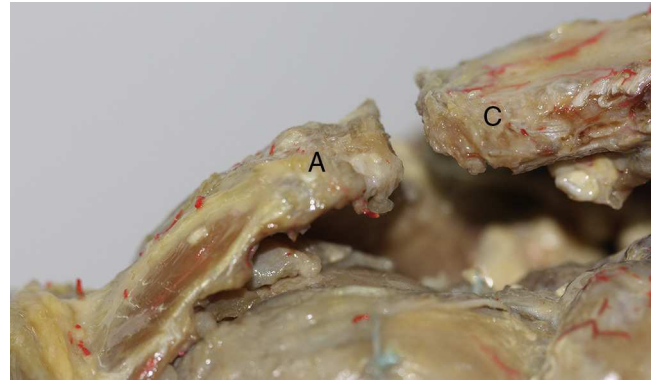
La articulación acromioclavicular (AAC) constituye la unión articular entre la clavícula y la escápula, siendo esta la única unión ósea entre la escápula y el tronco. La articulación glenohumeral es la única articulación entre el brazo y la escápula, por lo tanto la unión entre el brazo y el tronco pasa por las articulaciones glenohumeral y acromioclavicular. Dada su importancia biomecánica y la frecuencia con la que se lesiona (esguinces, fracturas, luxaciones o artrosis)<sup>1</sup>, hay que tenerla presente cuando nos encontramos ante un traumatismo en el hombro puesto que puede ser el asiento de la lesión y el origen del dolor.

## Anatomía ósea de la articulación acromioclavicular

La AAC es la única articulación que se encuentra entre la escápula y la clavícula, salvo en excepcionales casos en los que existe una barra o articulación coracoclavicular<sup>2</sup>, de la cual se hablará más adelante. La AAC está formada por la carilla articular acromial de la clavícula y la carilla articular para la clavícula del acromion<sup>3</sup>. Estas carillas articulares son planas o ligeramente convexas y conforman una articulación de tipo diartrodial. La AAC puede desplazarse en 2 posibles direcciones: anterior/posterior y superior/inferior. Alcanza un tamaño promedio en el adulto de 19 mm en sentido anteroposterior y de 9 mm en dirección vertical<sup>4</sup>. Su grosor medio es de 1-3 mm, aunque disminuye con la edad. Aquellos casos en los que su tamaño es mayor de 7 mm en varones o de 5 mm en mujeres nos deben hacer pensar que pueda tratarse de un proceso de artritis reumatoide. La capa de cartílago puede recubrir la clavícula distal de forma completa o en un pequeño porcentaje. Cuanto menor sea la superficie recubierta de cartílago, más complicado será el tratamiento y la fijación de la articulación lesionada.

Según diferentes estudios anatómicos, la orientación más frecuente (49%) de la carilla articular del acromion es anterior, craneal y medial. Mientras que la carilla articular de la clavícula se orienta hacia posterior, caudal y lateral (fig. 1). En el 3% de los casos podremos encontrar que la carilla articular del acromion está orientada hacia caudal y la clavicular hacia craneal, en el 27% de los sujetos ambas carillas articulares se enfrentan una a la otra sin inclinación y en el 21% encontramos una incongruencia articular<sup>5</sup>. Podemos observar también diferentes grados de inclinación de la AAC con un valor medio de 50° en el plano axial y de 12° en el plano coronal<sup>6</sup>. Bajo la AAC encontramos el tendón del músculo supraespinoso a su entrada en el espacio subacromial. A pesar de su estrecha relación, se ha comprobado que la posición y orientación de la AAC no predispone a las roturas del manguito de los rotadores<sup>7</sup>. Lo que sí se ha revelado es una relación de mayor susceptibilidad de osteolisis en los pacientes con la orientación clavicular distal hacia craneal, quizás porque este tipo de orientación produce una mayor concentración de cargas en la clavícula distal<sup>8</sup>.

Entre ambas carillas articulares, la AAC presenta un tejido de interposición de tipo meniscal o «meniscoide». Esta estructura no se identifica en todos los casos. La formación de este



**Figura 1 – Visión anteroposterior de la articulación acromioclavicular. Tras reseca capsula y ligamentos vemos la orientación de la carilla articular del acromion hacia anterior, superior y medial y la carilla articular de la clavícula que se orienta hacia posterior, inferior y lateral. A: acromion y C: clavícula.**

tejido «meniscoide» se produce en torno a los 3 años de vida; se constituye a partir de un fibrocartilago puente que conecta las carillas articulares del acromion y de la clavícula<sup>9</sup>. A partir de las 2 primeras décadas de vida, esta estructura «meniscoide» se reduce gradualmente y deja de ser funcional. Puede desaparecer por completo hacia la cuarta década de la vida<sup>10,11</sup>. La función de este tejido es hacer que la articulación sea más congruente y transmitir las fuerzas de un hueso al otro.

Como particularidad del origen embriológico de esta articulación podemos destacar que la epífisis distal de la clavícula carece de placa fisaria. La clavícula es el primer hueso que se osifica del esqueleto, en torno a la 5.ª semana de vida intrauterina. El acromion se desarrolla en forma cartilaginosa alrededor del segundo mes de gestación. Sus 2 centros de osificación secundaria aparecen hacia los 8-10 años de edad y no se unen completamente a la escápula hasta los 20 a 25 años. Durante los primeros años de vida las superficies articulares están recubiertas de cartílago de tipo hialino. Con el paso de los años, el cartílago hialino se convierte en fibrocartilago con un promedio de 17 años en el caso del cartílago acromial y de 24 años en el extremo clavicular<sup>12</sup>.

La estabilidad de la AAC es competencia de estabilizadores tanto estáticos como dinámicos. Los estabilizadores estáticos son: 1) los ligamentos acromioclaviculares, que son refuerzos capsulares y 2) los ligamentos coracoclaviculares que son extracapsulares. Los músculos trapecio y deltoides, que cruzan dicha articulación, son los estabilizadores dinámicos. La contracción del deltoides durante la elevación del brazo, al insertarse en la zona anterior del tercio lateral de clavícula, estabiliza la articulación evitando que la clavícula se desplace superiormente. La fascia del trapecio se inserta en la parte posterior de la clavícula y en el acromion pasando por encima de la articulación. Por ello, cuando se produce una luxación de esta articulación y se rompe la fascia de estos músculos, es importante repararla para restaurar su estabilidad<sup>13,14</sup>.

Su relación con la coracoides es importante dado que parte de los ligamentos que actúan sobre la AAC se insertan en ella. La separa una corta distancia habitualmente de 11-13 mm<sup>15</sup>.

Es necesario tener en cuenta este dato durante la interpretación de las pruebas de imagen especialmente cuando se sospecha una lesión de la AAC y pueda existir indicación de reconstruir los ligamentos coracoclaviculares.

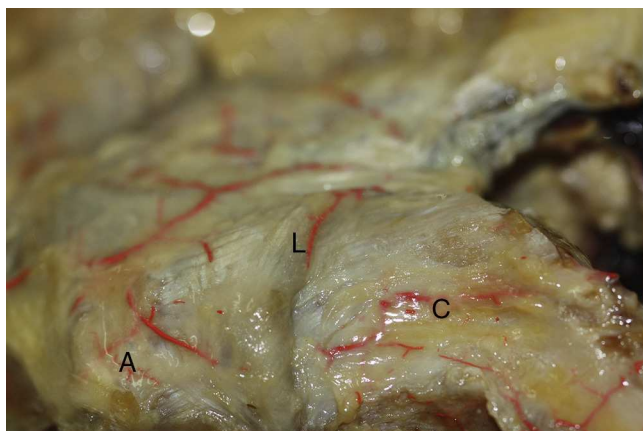
### Articulación coracoclavicular

Esta variante de la normalidad fue descrita en 15 hombros por Gradoyevitch<sup>16</sup>. Esta articulación se conforma por un saliente óseo con forma triangular que baja de la clavícula con la superficie articular en la parte externa del mismo. Se articula con una superficie articular de la coracoides que se encuentra en un tubérculo situado en la zona medial de la misma. Su incidencia es aproximadamente del 1%<sup>2,17,18</sup>. Su presencia no supone una limitación en la movilidad del hombro. Se han descrito pocas dolencias derivadas de esta variante de la normalidad. Aunque sí se ha visto, por contra, una predisposición a sufrir fracturas del húmero proximal cuando se cae con el brazo extendido ya que disminuye el efecto de rotación de la escápula sobre el tórax, causando una pérdida del efecto amortiguador, propio de esta articulación.

### Anatomía de los ligamentos de la articulación acromioclavicular

#### Ligamentos acromioclaviculares

Los ligamentos intracapsulares que refuerzan la capsula articular son los ligamentos acromioclaviculares: superior, inferior, anterior y posterior. Este complejo ligamentoso tiene un grosor medio de 2,5 mm<sup>6</sup>. El ligamento acromioclavicular superior (LACS) recubre y refuerza la parte superior de la articulación y es el que mayor densidad tiene (fig. 2). El acromioclavicular superior contiene fibras paralelas entrelazadas con las aponeurosis del trapecio y deltoides, esto refuerza a los ligamentos y le da más estabilidad a la articulación. El ligamento acromioclavicular inferior refuerza la parte inferior y su densidad es menor. El LACS, en su parte articular, contacta



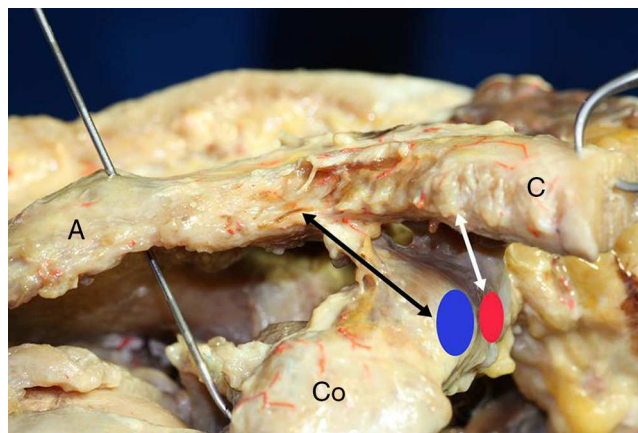
**Figura 2 – Visión anteroposterior de la articulación acromioclavicular. Ligamento acromioclavicular superior reforzando la capsula superior de la articulación acromioclavicular. A: acromion; C: clavícula; L: ligamento acromioclavicular superior.**

con el tejido «meniscoide». Según Boehm, estos ligamentos tienen una inserción en la clavícula a 7 mm de media desde la parte más distal de la clavícula hacia medial<sup>19</sup>. En otro estudio anatómico, Stine y Vangness comprobaron que la inserción de los mismos en la clavícula comenzaba a 3,5 mm y a 2,8 mm de la superficie articular del acromion y que, si se resecaban más de 4 mm del acromion y 6 mm de la clavícula, se desinsertaban los ligamentos acromioclaviculares en la mayoría de los hombros estudiados<sup>6</sup>. Renfree et al. observaron en su estudio que una mínima resección clavicular de 2,6 mm en hombres y 2,3 mm en mujeres podía afectar a los ligamentos acromioclaviculares superiores de algunos individuos<sup>20</sup>. Por lo tanto hay que evitar resecciones importantes de la clavícula y del acromion para impedir que se pueda producir una desinserción del LACS. Este complejo ligamentoso/capsular es más fuerte que el que componen los ligamentos coracoclaviculares<sup>21</sup>.

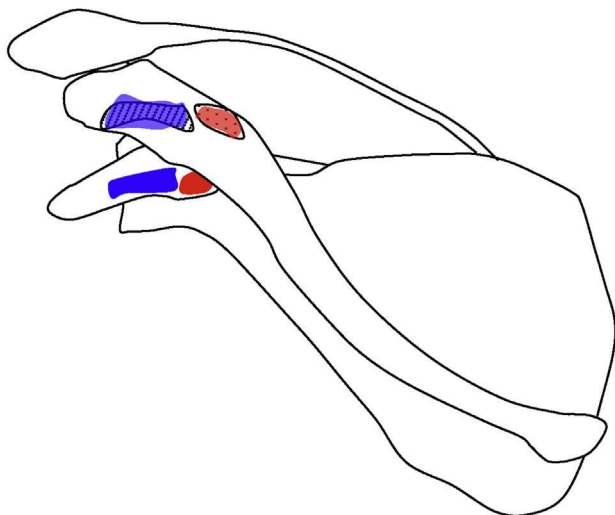
#### Ligamento coracoclavicular

Los ligamentos extracapsulares que estabilizan esta articulación son los 2 fascículos que componen el ligamento coracoclavicular: trapezoide y conoide. Se insertan en 2 impresiones que se encuentran en la zona lateral e inferior de la clavícula y en la coracoides (fig. 3). Se encuentra una bolsa serosa entre ambas porciones del ligamento coracoclavicular.

El ligamento trapezoide es cuadrado y grueso y se dispone en posición anteroexterna respecto al ligamento conoide (fig. 4). Este ligamento se inserta a nivel de la coracoides en el borde interno del ángulo de la misma; en la clavícula se inserta en la línea rugosa que se encuentra lateral y anterior respecto al tubérculo conoide. Según un estudio, su zona central de inserción se encuentra a 25 mm de media del extremo distal de la clavícula<sup>22</sup>. En otro estudio en cadáver se comprobó que la inserción del mismo se sitúa a 10 mm de promedio desde la



**Figura 3 – Visión anteroposterior del tercio distal de una clavícula derecha. El ligamento trapezoide (flecha negra) es cuadrado y grueso y se dispone anterolateral respecto al ligamento conoide (flecha blanca) que es triangular, menos grueso y tiene un recorrido más vertical. La inserción del ligamento trapezoide a nivel de la coracoides es en el borde interno del ángulo de la misma (área azul); mientras que el ligamento conoide se inserta en la parte posteromedial de la raíz de la apófisis coracoides (área roja). A: acromion; C: clavícula; Co: coracoides.**



**Figura 4** – Dibujo que muestra las inserciones del ligamento coracoclavicular (las inserciones claviculares se plasman en la zona superior en correspondencia con la zona inferior). Las inserciones del ligamento conoide (marca roja) se encuentran en la parte posteromedial de la raíz de la apófisis coracoides y en el tubérculo conoide (zona punteada) de la clavícula. Las inserciones del ligamento trapezoide (marca azul) se encuentran en el borde interno del ángulo de la coracoides y en la clavícula se inserta en la línea rugosa (zona con líneas) que se encuentra lateral y anterior respecto al tubérculo conoide.

superficie articular y termina, por término medio, a 29 mm de la misma<sup>19</sup>. No hay diferencias significativas entre hombres y mujeres en cuanto a la distancia de inserción de los mismos desde la superficie articular<sup>20</sup>.

El ligamento conoide es triangular y menos grueso, se dispone en situación posteromedial respecto al ligamento trapezoide (fig. 4) y tiene un recorrido más vertical que aquel. Se inserta en la parte posteromedial de la raíz de la apófisis coracoides y en el tubérculo conoide de la clavícula. La huella de inserción en la clavícula es más amplia que la del ligamento trapezoide a pesar de ser menos grueso (25 mm frente a los 12 mm del trapezoide)<sup>22</sup>. Hay diferencia significativa entre sexos en cuanto la distancia de inserción, siendo más próxima a la articulación en la mujer: 28,9 mm de promedio frente a los 33,5 mm hallados de media en los hombres<sup>20</sup>. El punto central de la zona de inserción la encontramos a 46 mm de media desde el extremo distal de la clavícula. Hay una variante de la normalidad en la que las inserciones en la coracoides se juntan a las fibras del ligamento escapular transverso superior.

Este ligamento refuerza y estabiliza la AAC a pesar de estar alejado de ella. La longitud de ambas porciones puede variar de 7-25 mm, con una media de 13 mm<sup>20</sup>. El ligamento trapezoideo tiene una mayor resistencia a la tracción que el conoideo<sup>23</sup>. En cambio el ligamento conoideo tiene una mayor rigidez y una menor absorción de energía que el trapezoideo<sup>24</sup>. Por otro lado, la cápsula y los ligamentos acromioclaviculares pueden experimentar un mayor grado de deformación no recuperable antes de romperse que la que tienen los ligamen-

tos coracoclaviculares, por ello durante la cirugía de lesión clavicular distal puede parecer que los ligamentos acromioclaviculares están intactos pero realmente no han recuperado su función estabilizadora<sup>25</sup>. Por lo tanto, puede haber una inestabilidad anteroposterior residual tras la reconstrucción de los ligamentos coracoclaviculares.

### Inervación e irrigación de la articulación acromioclavicular

La irrigación vascular de esta articulación se produce a expensas de una red acromial formada por la anastomosis de la rama acromial de la arteria toracoacromial que asciende sobre la apófisis coracoides y se sitúa anterior a la AAC perforando la fascia clavipectoral para irrigar la articulación. Por otra parte, se nutre por la rama acromial de la arteria supraescapular que se ramifica antes de que la arteria principal pase por la escotadura supraescapular. Ramas de la arteria circunfleja humeral posterior también irrigan la AAC.

La inervación de esta articulación se produce por ramas de los nervios axilar, supraescapular y pectoral lateral<sup>26</sup>.

### Anatomía funcional de los ligamentos

La función conjunta de los ligamentos acromioclavicular y coracoclavicular es transmitir las fuerzas y el peso del miembro superior a la clavícula y de esta al tórax. También se encargan de dirigir el movimiento de la clavícula durante los movimientos del hombro en todas las direcciones<sup>27,28</sup>.

### Ligamentos acromioclaviculares

Al aplicar cargas o grandes desplazamientos, los ligamentos acromioclaviculares, en particular el superior, le proporcionan estabilidad anteroposterior respecto a la escápula (90% de la translación posterior). Ante desplazamientos menores, los ligamentos acromioclaviculares adoptan una función prioritaria en las traslaciones y rotaciones, sobre todo en sentido superior (68%) y posterior (89%) gracias al LACS<sup>29</sup>. Por lo tanto, la cápsula acromioclavicular es un importante estabilizador estático de la articulación<sup>25</sup>. Al ser las porciones superior y posterior de los ligamentos acromioclaviculares las principales en soportar la traslación posterior y rotación axial posterior de la clavícula (tabla 1)<sup>29</sup>, es importante evitar la desinserción de los ligamentos acromioclaviculares posterior y superior para impedir que se produzca una inestabilidad de la clavícula en dirección posterior, ocasionando un choque con la espina escapular<sup>30</sup>. Este aumento de la movilidad de la AAC puede ser causa de dolor postoperatorio<sup>31</sup>. Esto no sucede si se desinsertan las porciones inferior y anterior del ligamento acromioclavicular porque tienen menos importancia en la estabilidad de la AAC<sup>32</sup>. También se ha comprobado que, al realizar una técnica de resección de las denominadas de tipo «coplaning», se resecan los ligamentos acromioclaviculares inferiores y con ello aumenta la movilidad de la articulación<sup>33</sup>. Si se elimina todo el complejo capsuloligamentoso acromioclavicular se produce un aumento de las fuerzas sobre los ligamentos coracoclaviculares y estos no pueden controlar de

**Tabla 1 – Funciones de los ligamentos que actúan sobre la articulación acromioclavicular**

Ligamento	Porción	Función principal	Función secundaria
Acromioclavicular	Superior y posterior	Estabilidad anteroposterior	Estabilidad superior
		Restringe la rotación axial y traslación posterior clavicular	Restringe la traslación y rotación superior clavicular
Coracoclavicular	Conoideo	Estabilidad vertical	Estabilidad posterior
	Trapezoideo	Restringe la traslación y rotación superior y anterior clavicular	Restringe desplazamiento superior y posterior clavicular

forma correcta los movimientos de rotación y de traslación anteroposterior de la clavícula<sup>34</sup>.

Otra importante función de los ligamentos acromioclaviculares la constituye el hecho de mantener la integridad de la articulación. Ello se produce gracias a la estabilidad de distracción que le dan a la articulación y al anclaje que proporcionan al «meniscoide». Este anclaje del «meniscoide» confiere una estabilidad secundaria para las fuerzas de compresión. Otra estructura que limita la compresión de la articulación es el ligamento trapezoide.

#### Ligamento coracoclavicular

Los ligamentos coracoclaviculares dotan a la AAC de estabilidad vertical, por ello cuando se rompen de forma aislada se produce una luxación acromioclavicular en el plano vertical con apenas desplazamiento anteroposterior. En cambio, si se produce una desinserción de todos los estabilizadores dinámicos y estáticos de la articulación, con la excepción de los coracoclaviculares, se puede luxar la AAC en sentido anteroposterior<sup>35</sup>. En otro estudio en cadáver se vio que los ligamentos coracoclaviculares además de la estabilidad vertical también limitan el desplazamiento posterior de la clavícula<sup>36</sup>, por lo que le dan estabilidad en sentido vertical y horizontal (tabla 1).

Se considera el ligamento coracoclavicular como el elemento más importante en la función de suspensión del brazo. Evitan que el acromion se desplace en dirección medial e inferior respecto a la clavícula gracias a un recorrido que va de superior a inferior y de externo a interno<sup>37</sup>. Ambos componentes del ligamento coracoclavicular actúan de forma separada limitando las cargas sobre la AAC: 1) el ligamento conoideo es el principal elemento ligamentoso que restringe la traslación y rotación superior y anterior de la clavícula; 2) el ligamento trapezoideo es la principal estructura que restringe la compresión axial en la AAC, pero también limita el desplazamiento superior y posterior clavicular (tabla 1)<sup>37</sup>.

Ambas porciones del ligamento coracoclavicular tienen también una función de sincronizar el movimiento de abducción y flexión de la articulación glenohumeral; a medida que la clavícula se eleva este ligamento favorece que la escápula rote, dirigiendo la glena hacia arriba y la punta hacia lateral.

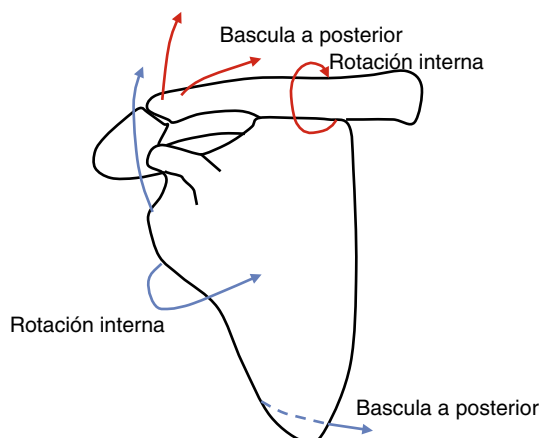
#### Biomecánica de la articulación acromioclavicular

La AAC es una de las 6 articulaciones que conforman la cintura escapular, junto a la glenohumeral, escapulocostal,

esternoclavicular, esternocostal y costovertebral. La AAC se encuentra entre las articulaciones esternoclavicular y glenohumeral, siendo estas las que unen el tronco con la extremidad superior.

Gracias a la flexibilidad propia de esta articulación, se producen deslizamientos que ayudan a conjugar el movimiento de la escápula con la clavícula, proporcionando un efecto amortiguador durante la elevación del brazo. También tiene lugar un efecto amortiguador cuando actúa una fuerza de dirección axial a través del brazo; la clavícula disipa parte de la energía que se dirige al tronco.

Esta articulación ayuda a levantar el brazo por encima de la cabeza; actúa como fulcro para que la escápula realice la rotación interna consiguiendo una mayor elevación del brazo. Este movimiento simultáneo entre la clavícula y la escápula se llama rotación escapulooclavicular sincrónica. Durante el mismo se produce un movimiento simultáneo en las articulaciones escapulotorácica, acromioclavicular y esternoclavicular<sup>38</sup>. De los 45° que rota sobre su eje la clavícula, solamente 5-8° ocurren en la AAC, es decir, hay poca rotación en torno a esta articulación durante el movimiento del brazo, esto explica que en los casos en los que se fija la AAC no se limite significativamente el rango de movilidad del brazo<sup>12</sup>. En un estudio in vivo se describe, en 3 dimensiones, el movimiento de la AAC durante la abducción del brazo: la AAC realiza una rotación interna y bascula a posterior para contrarrestar la elevación y retracción de la articulación esternoclavicular; mientras, la escápula rota hacia interno y hacia arriba y bascula a posterior (fig. 5)<sup>39</sup>.



**Figura 5 – Descripción de los movimientos de la clavícula y la escápula durante la abducción del brazo.**

Algunos autores cifraban en 20° la traslación posible en dirección craneocaudal entre el acromion y la clavícula durante los primeros 20 y los 40 últimos grados de elevación<sup>40</sup>. Sin embargo, otros autores cifran estos grados de traslación en 5 o 6 en dirección anterior, posterior y superior<sup>41,42</sup>. Esta última apreciación tiene más sentido dado que la fusión de la articulación acromioclavicular no produce limitación en los grados de movilidad del hombro<sup>43,44</sup>.

Durante la elevación del brazo las articulaciones acromioclavicular y esternoclavicular funcionan al unísono como si fueran una única articulación. La fijación de la articulación esternoclavicular limita la elevación del hombro a 90°, mientras que la fijación de la AAC apenas limita la movilidad de la clavícula y por tanto la del hombro<sup>45</sup>. La movilidad de la articulación esternoclavicular tiene más importancia para la movilidad global del hombro. Tampoco influye significativamente en la movilidad articular del hombro la fijación de la clavícula a la coracoides<sup>46</sup>. Lo que sí se produce en este caso es un aumento del estrés en la articulación, pudiendo dar lugar a fallos o migraciones en los sistemas de fijación.

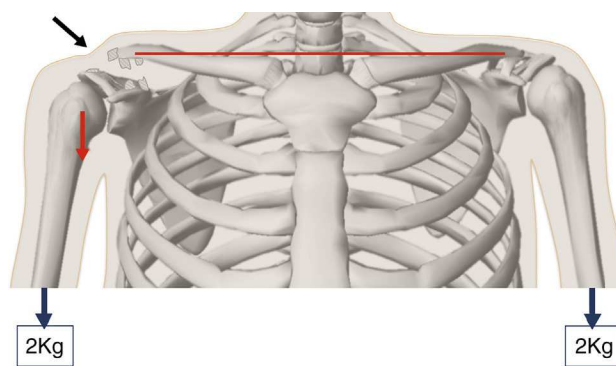
### Fisiopatología

La causa más frecuente de lesión de la AAC es un traumatismo directo. Una caída sobre el hombro desplazada al acromion hacia abajo y en sentido medial. Esta fuerza de desplazamiento es contrarrestada por los ligamentos esternoclaviculares. Se crea así una fuerza de cizalla causante de una lesión en la AAC o en la clavícula.

El orden de rotura de las estructuras que estabilizan la AAC es el siguiente: primero, comienzan por romperse los ligamentos acromioclaviculares, a continuación, los ligamentos coracoclaviculares, y por último, las inserciones musculares del trapecio y el deltoides en la clavícula. Cuando el traumatismo es tan fuerte que llega a romper todas las estructuras ligamentarias, el brazo pierde el soporte suspensorio que le da la clavícula y por lo tanto desciende. Cuando se mantiene la inserción muscular del trapecio pero se rompen los ligamentos coracoclaviculares y acromioclaviculares se produce una pequeña elevación de la clavícula por la tracción muscular. Pero lo que realmente produce la deformidad de «hombro caído» en estos casos es el descenso del brazo; contrariamente a lo que puede parecer; la clavícula se mantiene a la misma altura que su contralateral indemne y se hace prominente en la piel por la caída del brazo. Este descenso del brazo tensa la piel y da la falsa apariencia de ascenso de la clavícula (fig. 6).

La clavícula se puede también lesionar, más raramente, por la actuación de una fuerza indirecta transmitida a través del brazo. El mecanismo lo constituye una caída con el brazo en posición de aducción sobre la mano o el codo. La cabeza humeral impacta, en estos casos, sobre el acromion. Se tensan así los ligamentos acromioclaviculares, pudiendo provocar su rotura o incluso una fractura del acromion.

Las lesiones de la AAC se clasifican en función de la importancia de la lesión de sus estabilizadores estáticos<sup>12</sup>. En la lesión de tipo I se produce una distensión de los ligamentos acromioclaviculares sin que llegue a producirse su rotura; los ligamentos coracoclaviculares no se lesionan. Este tipo I se puede considerar un esguince leve en el que la articulación es



**Figura 6 – Imagen que muestra el desplazamiento inferior del brazo al producirse una luxación acromioclavicular tipo III, lo que produce una deformidad en la piel aparente (flecha negra). Al colocar 2 kg el desplazamiento del brazo es mayor y la deformidad se hace más prominente.**

completamente estable. En la lesión de tipo II los ligamentos acromioclaviculares se rompen y se produce al tiempo una distensión de los coracoclaviculares que no llegan a romperse. El resultado es una subluxación de la articulación. La inestabilidad que se produce en este tipo de lesión es horizontal, ya que los ligamentos coracoclaviculares conservan la estabilidad en el plano vertical.

La luxación completa de la articulación se produce a partir del tipo III por rotura conjunta tanto del ligamento acromioclavicular como de los coracoclaviculares. Se produce una desinserción parcial del deltoides y el trapecio del extremo distal de la clavícula. En este tipo III, la distancia coracoclavicular es hasta un 25-100% mayor que la del hombro sano. Hay descritas 2 variantes poco frecuentes del tipo III: en una de ellas, la luxación AAC va asociada a una fractura de la apófisis coracoides manteniéndose los ligamentos coracoclaviculares íntegros<sup>47</sup>. La otra forma consiste en una lesión de tipo epifisiólisis Salter-Harris I o II en la que la articulación se mantiene íntegra con los ligamentos acromioclaviculares y la epífisis sin desplazarse. Lo que se desplaza en estos casos es la metafisis clavicular<sup>48</sup>.

En el tipo IV de lesión, además de la rotura conjunta de los ligamentos coracoclaviculares y acromioclaviculares, se produce una desinserción clavicular de los músculos deltoides y trapecio. La articulación se encuentra luxada y la clavícula se desplaza hacia posterior llegando en ocasiones a atravesar el músculo trapecio. Al estar desplazada en dirección posterior, el espacio coracoclavicular puede aparecer engañosamente igual al hombro sano en una radiografía anteroposterior. Para algunos autores, se trataría de una luxación anterior de la escápula, siendo la escápula con el brazo los que se desplazan hacia anterior<sup>49</sup>.

Las lesiones de tipo V pueden considerarse una forma más grave de las de tipo III. En ellas la desinserción muscular es mayor y por lo tanto el desplazamiento de la articulación también es más acentuado, llegando a alcanzar hasta un 300% de desplazamiento respecto al hombro sano. Se produce alteración muy importante en la configuración del hombro por la elevación de la clavícula causada por la tracción del músculo esternocleidomastoideo que no encuentra resistencia en

ninguna estructura estabilizadora de la AAC. A ello se suma el efecto de un importante descenso del brazo provocado por la rotura de sus estructuras suspensorias.

El tipo VI es el más raro de todos<sup>50</sup>. Se trata de lesiones por luxación de la clavícula en las que esta se sitúa bien bajo el acromion o en posición subcoracoidea. En este tipo de lesión los ligamentos acromioclaviculares están rotos en ambas formas. La rotura añadida de los ligamentos coracoclaviculares permite el desplazamiento bajo la coracoides y su integridad, el tipo subacromial. Se requiere también la desinserción parcial en la clavícula distal del deltoides y del trapecio. El mecanismo por el que se produce esta lesión es una retracción escapular y una hiperabducción y rotación externa del brazo; suele tratarse de traumatismos importantes que a menudo conllevan otras fracturas o lesiones concomitantes.

### Conflicto de intereses

Los autores declaran no tener conflictos de intereses ni financiación.

### BIBLIOGRAFÍA

- Cox JS. The fate of the acromioclavicular joint in athletic injuries. *Am J Sports Med.* 1981;9:50-3.
- Nutter PD. Coracoclavicular articulations. *J Bone Joint Surg.* 1941;23:177-9.
- Llusá M, Merí À, Ruano D. Manual y atlas fotográfico de anatomía del aparato locomotor. Madrid: Editorial Médica Panamericana; 2012.
- Bosworth BM. Complete acromioclavicular dislocation. *N Engl J Med.* 1949;241:221-5.
- Berkowitz MM, Warren RF, Altchek DW. Arthroscopic acromioclavicular resection. *Oper Tech Sports Med.* 1997;5:60-4.
- Stine IA, Vangness CT. Analysis of the capsule and ligament insertions about the acromioclavicular joint: A cadaveric study. *J Arthroscop Relat Surg.* 2009;25:968-74.
- Cuomo F, Kummer F, Zuckerman J. The influence of acromioclavicular joint morphology on rotator cuff tears. *J Shoulder Elbow Surg.* 1998;7:555-9.
- Pitchford KR, Cahill BR. Osteolysis of the distal clavicle in the overhead athlete. *Oper Tech Sports Med.* 1997;5:72-7.
- Tyurina TV. Age-related characteristic of the human acromioclavicular joint. *Arkh Anat Gistol Embriol.* 1985;89:75-81.
- Peterson CJ. Degeneration of the acromioclavicular joint. A morphological study. *Acta Orthop Scand.* 1983;54:434-8.
- Salter EG Jr, Nasca RJ, Shelley BS. Anatomical observations on the acromioclavicular joint and supporting ligaments. *Am J Sports Med.* 1987;15:199-206.
- Rockwood CA Jr, Williams GR, Young DC. Disorders of the acromioclavicular joint. En: Rockwood CA Jr, Matsen FA, editores. *The shoulder.* Philadelphia: Saunders; 1998. p. 483-553.
- Lizaur A, Marco L, Cebrian R. Acute dislocation of the acromioclavicular joint. Traumatic anatomy and de importance of deltoid and trapezius. *J Bone Joint Surg.* 1994;76:602-6.
- Bradkey JP, Tibone JE. Oper treatment of complete acromioclavicular dislocations. *Open Tech Sports Med.* 1997;5:88-92.
- Bearden JM, Hughston JC, Whatley GS. Acromioclavicular dislocation: Method of treatment. *J Sport Med.* 1973;1:5-17.
- Gradovevitch B. Coracoclavicular joint. *J Bone Joint Surg.* 1939;21:91820.
- Liberson F. The role of the coracoclavicular ligaments in affections of the shoulder girdle. *Am J Surg.* 1939;44:145-57.
- Beim GM, Werner JJ. Clinical and radiographic evolution of the acromioclavicular joint. *Oper Tech Sports Med.* 1997;5:65-71.
- Boehm TD, Kirschner S, Firscher A, Gohleke F. The relation of the coracoclavicular ligament insertion to the acromioclavicular joint. A cadáver study of relevante to lateral clavicle resection. *Acta Orto Scand.* 2003;74:718-21.
- Renfree KJ, Riley MK, Wheeler D. Ligamentous anatomy of the distal clavicle. *J Shoulder Elbow Surg.* 2003;12:355-9.
- Renfree KJ, Wright T. Anatomy and biomechanics of the acromioclavicular and sternoclavicular joints. *Clin Sports Med.* 2003;22:219-37.
- Rios CG, Arciero RA, Mazzocca AD. Anatmy of the clavicle and coracoid process for reconstrucion of the coracoclavicular ligaments. *Am J Sports Med.* 2007;35:811-7.
- Costin RS, Vangura A Jr, Fenwick JA. Viscoelastic behavior and structural properties of the coracoclavicular ligaments. *Scand J Med Sci Sports.* 2003;13:305-10.
- Harris RI, Wallace AL, Harper GD. Structural properties of the intact and the reconstructed coracoclavicular ligament compleex. *Am J Sports Med.* 2000;28:103-8.
- Dawson PA, Adamson GJ, Pink MM, Kornswiet M, Lin S, Shankwiler JA, et al. Relative contribution of acromioclavicular joint capsule and coracoclavicular ligaments to acromioclavicular stability. *J Shoulder Elbow Surg.* 2009;19:237-44.
- Hollinshead WH. *Anatomy for surgeons.* Vol. 3. 3rd ed. Philadelphia: Harper & Row; 1982.
- Gagey O, Bonfait H, Gillot C. Anatomic basic of ligamentous control of elevation. *Surg Radiol.* 1987;9:19-26.
- Perry J. *Biomechaics of the shoulder.* The shoulder. New York: Churchill Livinstone; 1988.
- Fukuda K, Craig EV, An K, Cofield RH, Chao EY. Biomechanical study of the ligamentous system of the acromioclavicular joint. *J Bone Joint Surg.* 1986;68:434-40.
- Klimkiewicz JJ, Williams GR, Sher JS. The acromioclavicular capsule a restraint to posterior translation of the clavicle: A biomechanical analysis. *J Shoulder Elbow Surg.* 1999;8:119-24.
- Strauss EJ, Barker JU, McGill K, Verma NN. The evaluation and management of failed distal clavicle excision. *Sports Med Arthrosc.* 2010;18:213-9.
- Barber FA. Long-term results of acromioclavicular joint coplaning. *Arthroscopy.* 2006;22:125-9.
- Edwards SG. Acromioclavicular stability: A biomechanical comparison of acromioplasty to acroplasty with coplaning of the distal clavicle. *Arthorsopy.* 2003;19:1079-84.
- Branch TP, Berdette HL, Shahriari AS. The role of the acromioclavicular ligaments and the effect on distal clavicle resection. *Am J Sports Med.* 1996;3:293-7.
- Urist MR. Complete dislocation of the acromioclavicular joint: The nature of the traumatic lesión and effective methods of treatment with an analysis of 41 cases. *J Bone Joint Surg.* 1946;28:813-37.
- Lee KW, Debski RE, Chen CH. Functional evaluation of the ligaments at the acromioclavicular joint during anteroposterior and superoinferior translation. *Am J Sports Med.* 1997;25:858-62.
- Debski RE, Parsons IM, Fenwick J. Ligament mechanics during 3-degrees of freedom motion at the acromioclavicular joint. *Ann Biomed Eng.* 2000;28:612-8.
- Ludewing PM, Phadke V, Braman JP. Motion of the shoulder complex during multiplanar humeral elevation. *J Bone Joint Surg AM.* 2009;91:378-89.

39. Teece RM, Lunden JB, Lloyd AS, Kaiser AP, Cieminski CJ, Ludewig PM. Three-dimensional acromioclavicular joint motions during elevation of the arm. *J Orthop Sports Phys Ther.* 2008;38:181-90.
40. Inman VT, Saunders FRCS, Abbott LC. Observations on the function of the shoulder joint. *J Bone Joint Surg.* 1944;26-A:1-30.
41. Codman EA. *The shoulder. Rupture of the supraspinatus tendon and other lesions in or about subacromial bursa.* Boston: Thomas Todd Co.; 1934.
42. Debski RE, Parsons IMT, Woo SL. Effect of the capsular injury on acromioclavicular joint mechanics. *J Bone Joint Surg Am.* 2001;83:1344-51.
43. Caldwell GD. Treatment of complete permanent acromioclavicular dislocation by surgical arthrodesis. *J Bone Joint Surg.* 1943;25:368-74.
44. Rockwood CA, Green DP. *Fractures in adults. Subluxations and dislocations about the shoulder, 1.* Philadelphia: JB Lippincott; 1984. p. 722-947.
45. Rockwood CA, Green DP. *Fracturs in adults.* Philadelphia: JB Lippincott; 1984.
46. Kennedy JC, Cameron H. Complete dislocation of the acromioclavicular joint. *J Bone Joint Surg.* 1954;36: 202-8.
47. Wang K, Hsu K, Shih C. Coracoid process fracture combined with acromioclavicular dislocation and coracoclavicular ligament rupture: A case reporte and review of the literature. *Clin Orthop Relat Res.* 1994;300:120-2.
48. Black GB, McPherson JAM, Redd MH. Traumatic peseudodislocation of the acromioclavicular joint in children. A fifteen years review. *Am J Sports Med.* 1991;19:644-6.
49. Nieminen S, Aho AJ. Anterior dislocation of the acromioclavicular joint. *An Chir Gyanecol.* 1984;73: 21-4.
50. Gerber C, Rockwood CA Jr. Subcoracoid dislocation of the lateral end of the clavicle: A report of three cases. *J Bone Joint Surg Am.* 1987;69:924-7.