




Revista Española de
Artroscopia y Cirugía Articular

www.elsevier.es/artroscopia



Original

Efecto de la adición de fracción vasculoestromal de grasa a la sutura de lesiones meniscales crónicas en zona avascular del menisco de cerdo

Jorge Díaz Heredia^{a,*}, Susana Alonso Güemes^a, Adrián Cuéllar Ayestarán^b
y Miguel Angel Ruiz Iban^a

^a Servicio de Cirugía Ortopédica y Traumatología, Hospital Universitario Ramón y Cajal, Madrid, España

^b Servicio de Cirugía Ortopédica y Traumatología, Hospital Galdakao-Usánsolo, Usánsolo, Vizcaya, España

INFORMACIÓN DEL ARTÍCULO

Historia del artículo:

Recibido el 29 de septiembre de 2014

Aceptado el 2 de diciembre de 2014

On-line el 18 de febrero de 2015

Palabras clave:

Menisco

Células madre mesenquimales

Fracción vasculoestromal

Estudio experimental

Zona avascular

R E S U M E N

Objetivo: La adición directa de células troncales mesenquimales puede aumentar las posibilidades de curación de las lesiones meniscales en zona avascular. El objetivo de este estudio es averiguar si la aplicación postoperatoria de la fracción vasculoestromal (FVE) obtenida a partir de tejido adiposo puede tener un efecto en la vascularización y la proliferación celular en el menisco suturado.

Métodos: A 4 cerdos (8 rodillas) se les realizó una lesión longitudinal de 10 mm en zona avascular del menisco medial de ambas rodillas. Dos meses más tarde se reparó la lesión de ambas rodillas con un punto simple. Al mismo tiempo se obtuvieron 50 g de grasa abdominal de la que se consiguieron 2 cm³ de FVE (donde se objetivó la presencia de aproximadamente 1-5 × 10⁶ células troncales mesenquimales) y se inyectaron en una de las 2 rodillas de cada cerdo 4 h después de la cirugía (grupo FVE), siendo la otra rodilla el grupo de control. Los animales se sacrificaron 15 días después. Se evaluaron los siguientes parámetros histológicos en tinción con hematoxilina-eosina: grado de curación, neovascularización del tejido, proliferación de fibrocondrocitos alrededor de la lesión y presencia de repoblación condrocitaria.

Resultados: La tasa de curación (no curado/cicatrización parcial/curación completa) para el grupo de FVS fue 1/1/2, y para el grupo control fue de 2/2/0 (diferencias no significativas). El grado de neovascularización fue mayor en el grupo FVE (3,25 vs. 2). El grado de proliferación de fibrocondrocitos fue mayor en el grupo FVE (2,5 vs. 1,75). Aparecieron formaciones de condrocitos isogénicos en 2 meniscos del grupo FVE y en ninguno del grupo control.

Conclusiones: La inyección intraarticular postoperatoria inmediata de FVE parece aumentar la neovascularización, la proliferación fibrocondrocítica y la repoblación de condrocitos a los 15 días después de la reparación de una lesión meniscal en cerdos.

Nivel de evidencia: Estudio experimental.

* Autor para correspondencia.

Correo electrónico: drdiazheredia@gmail.com (J. Díaz Heredia).

<http://dx.doi.org/10.1016/j.reaca.2014.12.001>

2386-3129/© 2015 Publicado por Elsevier España, S.L.U. en nombre de Fundación Española de Artroscopia.

Relevancia clínica: Se plantea una manera de administración de células troncales que puede ser más sencilla de implementar en humanos que el cultivo celular.

© 2015 Publicado por Elsevier España, S.L.U. en nombre de Fundación Española de Artroscopia.

Effect of the addition of the stromal vascular fraction from adipose tissue to the suture of chronic meniscal injuries in the avascular area of the meniscus in pigs

A B S T R A C T

Keywords:

Meniscus
Mesenchymal stem cells
Stromal vascular fraction
Experimental study
Avascular zone

Objective: The addition of mesenchymal stem cells may increase the chance of healing of meniscal lesions in the avascular zone. The objective of this study is to find out if the postoperative application of the stromal vascular fraction (SVF) from adipose tissue can have an effect on vascularization and cell proliferation in the sutured meniscus.

Methods: Four pigs (8 knees) underwent a longitudinal injury of 10 mm in the avascular area of the medial meniscus in both knees. Two months later the injury was repaired on both knees with a simple suture. At the same time 50 g of abdominal fat was removed and 2 cm³ of SVF was purified (in which it was found to contain approximately 1-5 × 10⁶ mesenchymal stem cells). This was injected into one of the knees of each pig 4 h after the surgery (SVF group), using the other knee as the control group. The animals were sacrificed after 15 days. The following histological parameters with hematoxylin-eosin staining were evaluated: degree of healing, neo-vascularization of tissue and the proliferation of fibro-chondrocytes around the lesion and the presence of new chondrocytes.

Results: The healing rate (unhealed / partial healing / healed) for the SVF group was 1/1/2, and was 2-2-0 for control group (non-significant differences). The degree of neo-vascularization was higher in the SVF group (3.25 vs 2). The degree of fibro-chondrocytes proliferation was greater in the SVF group (2.5 vs 1.75). The formation of isogenic chondrocytes was observed in 2 menisci of the SVF group and none in the control group.

Conclusions: The postoperative intra-articular injection of SVF might increase the neovascularization, the proliferation of fibro-chondrocytes and the repopulation of chondrocytes 15 days after the repair of meniscal injury in pigs.

Evidence level: Experimental study.

Clinical relevance: A system for the use of stem cells is presented that might be easier to implement in humans than cell cultures.

© 2015 Published by Elsevier España, S.L.U. on behalf of Fundación Española de Artroscopia.

Introducción

Los meniscos son partes esenciales en la función de la rodilla y son objeto frecuente de lesión. La resección meniscal tiene efectos deletéreos bien conocidos por lo que el cirujano debe intentar conservar la mayor parte posible de menisco¹⁻³. Sin embargo, el tejido meniscal tiene un potencial regenerador muy escaso debido a, entre otras razones, su pobre celularidad y, en la zona central avascular, a la ausencia de vasos y de las células progenitoras que se hallan en ellos⁴. Por todo esto, las terapias regenerativas celulares tienen un campo de aplicación significativo en la afección meniscal⁵. En este sentido, se ha evaluado en animales el uso de células troncales mesenquimales (CTM) tanto para el tratamiento de defectos tisulares como para mejorar las posibilidades de reparación de una sutura meniscal⁶⁻¹⁰.

El tejido adiposo representa una excelente fuente de células troncales ya que los depósitos subcutáneos de tejido

adiposo son accesibles (a través de liposucción), abundantes y reponibles. El tejido adiposo se compone fundamentalmente de 2 líneas celulares, los adipocitos maduros, y la fracción vasculoestromal (FVE)^{11,12}. La FVE se compone de una pléyade heterogénea de tipos celulares incluyendo preadipocitos, células endoteliales, células musculares lisas, pericitos, macrófagos, fibroblastos y CTM derivadas de la grasa^{13,14}. Estas CTM derivadas de la purificación del lipoaspirado se diferencian *in vitro* en múltiples linajes celulares: adipocitos, condrocitos, hepatocitos, osteoblastos, células endoteliales, epiteliales, hematopoyéticas, neuronales y miogénicas¹⁵⁻¹⁹.

A la hora de plantear el uso en humanos de CTM autógenas el cultivo celular presenta dificultades logísticas y de coste. La FVE se presenta como una alternativa adecuada, y su efectividad ya ha sido comprobada en el uso clínico en humanos²⁰.

El objetivo de este estudio es evaluar el efecto de CTM autógenas obtenidas mediante la purificación de la FVE de grasa sobre una lesión crónica suturada en menisco de cerdo, con

la hipótesis de que son útiles para mejorar los resultados de dicha sutura.

Material y métodos

Este es un estudio experimental en el que se utilizaron 4 cerdos hembra de 20 kg. El protocolo del estudio fue aprobado por el Comité de Bienestar Animal de nuestro centro, y fue llevado a cabo de acuerdo con la legislación europea.

Protocolo de lesión y sutura meniscal

Se usó un modelo de lesión crónica de menisco medial según la técnica descrita por Díaz Heredia²¹. En una primera intervención, bajo anestesia general y por una artrotomía longitudinal medial se aborda el menisco medial del cerdo y con un bisturí se realiza una lesión meniscal completa de 10 mm de largo, paralela al borde libre del menisco y situada en la unión del cuerpo con el cuerno anterior y entre el tercio medio y el tercio central del menisco (en la zona avascular). La lesión no se sutura y se cierra el abordaje quirúrgico. A los animales se les permite libertad de movimiento en su zona de estabulación durante 2 meses.

Pasados 2 meses de la lesión meniscal se realiza la intervención para la sutura meniscal. Bajo anestesia general, y siguiendo el protocolo de la primera intervención, a través de la cicatriz se aborda el menisco medial. Se identifica la zona lesionada en el cuerno anterior, se comprueba que no esté cicatrizada, y se sutura con un punto simple de Prolene® 5/0 colocado en el centro de la lesión, se da desde el muro meniscal hasta 1,5 mm del borde medial de la lesión y se anuda lateralmente. Se cierra el abordaje y se les permite libertad de movimiento.

Extracción de la fracción vasculoestromal

El protocolo de extracción y purificación de las células de la FVE usado es el descrito por García-Olmo et al.²⁰. Inmediatamente antes de la segunda intervención sobre la rodilla se realiza una laparotomía tipo Pfanestiel y se obtienen unos 50 cm³ de tejido adiposo subcutáneo e inguinal. Se lava extensivamente con volúmenes iguales de solución salina con tampón fosfato estéril (GIBCO BRL, Paisley, Reino Unido), solución salina y anestésico local. El tejido resultante se digiere con colagenasa tipo I (GIBCO BRL) en concentración final del 0,075% en solución salina a 37° C durante 45 min para liberar la fracción celular. La colagenasa se inactiva añadiendo medio de Eagle modificado de Dulbecco (GIBCO) con suero bovino fetal (10% v/v), y la suspensión de células resultantes se centrifuga durante 10 min a 250 × g. El precipitado de células se lava con solución salina con tampón fosfato, se centrifuga nuevamente y se trata con cloruro de amonio 160 mM a temperatura ambiente durante 10 min para eliminar cualquier eritrocito restante. Las células posteriormente se lavan, se filtran a través de malla de nailon de 40 μm y se suspenden en solución Ringer-lactato estéril (Griffols S.A., Barcelona, España) para la implantación inmediata sin expansión (FVE). Se resuspenden en 2 cm³ de suero salino y se hace un recuento por citometría de flujo del número de células obtenido.

Inyección de la fracción vasculoestromal

En cada animal se usó la rodilla izquierda como grupo control y la rodilla derecha para el tratamiento con FVE. Cuatro horas tras la sutura meniscal y la obtención del tejido adiposo se seda al animal con ketamina intramuscular y se infiltra la FVE mediante inyección intraarticular en la rodilla derecha.

Obtención de muestras y análisis histológico

Los animales se mantuvieron estabulados sin restricción para el movimiento de las extremidades durante 2 semanas. Entonces fueron sacrificados mediante una inyección intravenosa de Propofol®. Se realizó una artrotomía transversa subpatelar y se extrajeron ambos meniscos mediales completos.

Se fijaron los meniscos en formaldehído (solución A DiaPath®) durante 15 días, y se descalcificaron con ácido hidroclicórico y EDTA (solución B DiaPath®) durante 3 semanas. Se incluyeron en parafina y se realizaron cortes de 5-10 μm en el plano coronal del menisco perpendicularmente a la lesión. Los meniscos se tiñeron con hematoxilina-eosina. Se evaluaron los siguientes parámetros histológicos: grado de curación (no curado/cicatrización parcial/curación completa), la neovascularización del tejido y la proliferación de fibrocondrocitos alrededor de la lesión (ambas con una escala semicuantitativa de 5 grados) y la presencia de repoblación condrocitaria (por evaluación de formas isogénicas). Se analizaron las muestras bajo microscopía a 20x y a 100x.

Análisis estadístico

El análisis estadístico se realizó con el programa SPSS 16.0. Todas las variables fueron consideradas como no paramétricas. Las diferencias encontradas en las diversas variables fueron evaluadas usando el test de Friedman. El nivel de significación aceptado fue $p < 0,05$.

Resultados

Tras la purificación de la FVE se obtuvieron siempre entre 2 y 4×10^6 células. Se confirmó la viabilidad celular con azul de tripán (Sigma, St Louis, MO, EE. UU.), y siempre fue superior al 95%.

Durante la segunda intervención a los 2 meses de la lesión no se objetivó que ninguna de las roturas meniscales se hubiera curado espontáneamente.

Al evaluar los resultados a los 15 días tras la sutura meniscal y aporte de CTM, la tasa de curación (no curado/cicatrización parcial/curación completa) para el grupo tratado fue 1/1/2 y para el grupo control fue de 2/2/0 ($p > 0,05$). La media del grado de neovascularización fue mayor en el grupo tratado ($3,25 \pm 1,5$ vs. $2 \pm 1,4$) ($p > 0,05$). La media del grado de proliferación de fibrocondrocitos fue mayor en el grupo tratado ($2,5 \pm 1$ vs. $1,75 \pm 0,5$) ($p > 0,05$). Aparecieron formaciones de condrocitos isogénicos en 2 meniscos del grupo tratado y en ninguno del grupo de control (fig. 1).

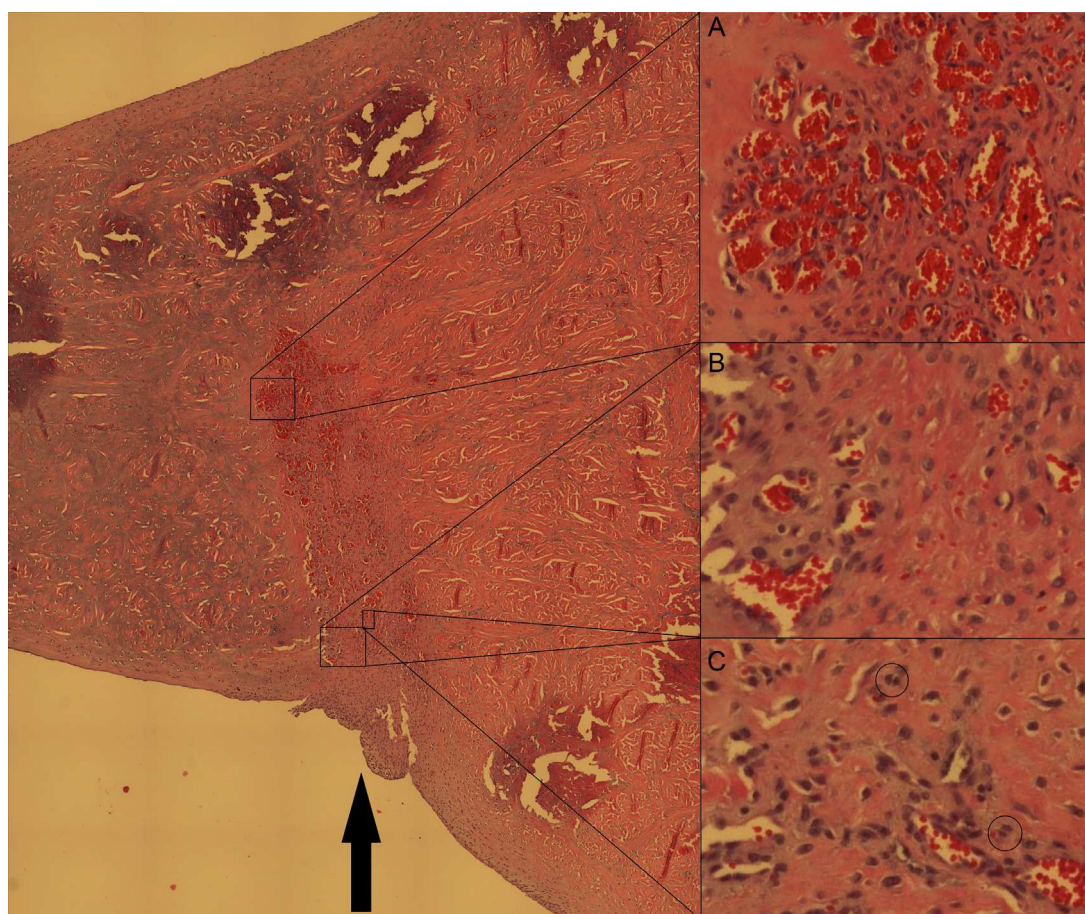


Figura 1 – Corte axial del menisco medial del cerdo al nivel de la lesión meniscal (flecha negra) suturada. Tinción hematoxilina-eosina, ampliación original 20×. Pese a que han pasado solo 2 semanas, la curación de la lesión es evidente. Se aprecian zonas de neovascularización extensas (detalle A) en la zona de lesión mientras que a ambos lados de la zona lesionada estas no aparecen, confirmando que la lesión inicial se realizó en zona avascular. También se aprecia hiperplasia celular evidente a expensas de fibrocondrocitos maduros en la zona lesionada (detalle B). Asimismo se aprecian en algunas localizaciones formaciones isogénicas de condrocitos (detalle C, círculos pequeños).

Discusión

El uso de CTM mediante la inyección intraarticular de la FVE del tejido adiposo para el tratamiento de lesiones crónicas en zona avascular del menisco medial del cerdo parece favorecer la neovascularización, la proliferación de fibrocondrocitos y la repoblación condrocítica evaluadas a las 2 semanas postratamiento.

La necesidad de conservar la mayor parte posible de tejido meniscal en la cirugía de las lesiones meniscales es una regla esencial de esta cirugía. Las técnicas actuales de sutura meniscal se encuentran con limitaciones relacionadas con las características mecánicas y bioquímicas del menisco, de manera que las lesiones que se producen en la zona avascular del menisco presentan tasas de curación con las técnicas actuales de en torno al 20-30%²². Existe, pues, la necesidad de diseñar estrategias biológicas que mejoren las expectativas de las suturas meniscales en zona avascular.

Las CTM obtenidas de grasa se han utilizado ampliamente en terapéutica de regeneración tisular. En estudios previos^{9,23}

se ha comprobado que el uso de CTM derivadas de grasa tiene un efecto positivo en la curación de lesiones en el cuerno anterior del menisco medial del conejo. La tasa de éxito de la sutura primaria fue mayor cuando se añadieron 10 × 5 CTM. Este estudio se realizó usando CTM alogénicas proliferadas, que es adecuado para su uso experimental pero que presenta diversas dificultades logísticas y económicas para trasladarlo a la clínica con humanos.

La FVE es el producto de lipoaspiración que se obtiene de la liposucción del tejido adiposo. La lipoaspiración contiene una gran población de células llamadas células adiposas derivadas, que comparte muchas similitudes con las CTM^{14,24}. García-Olmo et al.²⁰ han demostrado que el uso de la FVE presenta un comportamiento similar a las CTM autógenas proliferadas en lesiones de fistulas de Crohn. La FVE ha sido usada en humanos en el tratamiento de las fistulas de Crohn²⁵⁻²⁷, en el manejo de enfermedades autoinmunes como la esclerosis múltiple²⁸ y la esclerodermia²⁹, en el campo de la cirugía plástica^{24,30,31}, y para tratar lesiones cardíacas³² y pulmonares^{33,34}. En cirugía ortopédica, la inyección intraarticular de FVE en humanos se ha descrito para el tratamiento

de lesiones osteocondrales de astrágalo³⁵ y para el manejo de la artrosis de rodilla³⁶. Hay que resaltar que no se han descrito complicaciones mayores relacionadas con el uso de la FVE en la infiltración intraarticular en rodilla en humanos.

Una estrategia atractiva para la regeneración es la inyección intraarticular de células progenitoras que pueden participar en la regeneración de los tejidos y mejorarla. Este enfoque presenta varias ventajas: (i) es fácil de llevar a cabo en un régimen ambulatorio con mínima morbilidad; (ii) puede ser utilizado para tratar lesiones individuales o enfermedades degenerativas; (iii) funciona en 2 direcciones, entregando las células que pueden activamente regenerar los tejidos dañados y secretan factores tróficos y antiinflamatorios que pueden restablecer la homeostasis conjunta^{37,38}; (iv) se puede repetir; y (v) minimiza la difusión sistémica de las células implantadas⁸.

La inyección intraarticular de CTM³⁹ ya se ha usado previamente para el tratamiento de lesiones meniscales. Murphy et al.⁴⁰ realizaron una resección completa del menisco medial y el ligamento cruzado anterior para provocar artrosis en cabras; posteriormente realizaban infiltraciones intraarticulares de CTM derivadas de médula ósea, y observaban presencia de estas células en el menisco regenerado y menor progresión de la artrosis en las rodillas tratadas. Los autores asociaban los buenos resultados obtenidos no solo a la acción propia de las CTM, sino también a su efecto reclutador de trófico para otras células. Horie et al.⁸ investigaron el potencial para la regeneración del menisco de la inyección intraarticular de CTM derivadas de la membrana sinovial en un modelo de ratas con defecto meniscal. Se demostró la participación activa de las CTM inyectadas en el proceso de regeneración, adhiriéndose a los sitios lesionados y sintetizando nuevos tejidos; también se apreció, con análisis de imagen *in vivo*, que las células inyectadas no se movilizaban fuera de la articulación inyectada. Este es un tema crucial de la seguridad con respecto a una posible aplicación clínica en humanos. Otro interesante punto en este trabajo es que los autores podían detectar actividad MSC en la articulación hasta 28 días después de la inyección pero no tras un tiempo más largo. Esto puede explicarse por el hecho de que, después de activar la regeneración de los tejidos, la mayor parte de las células mueren mientras que unas pocas permanecen en el tejido neoformado. Esto es una prueba más que apoya la hipótesis de las CTM como liberadoras de factores tróficos para la reparación de los tejidos.

En el presente estudio el uso de la FVE y la inyección intraarticular bajo sedación de las células obtenidas ha posibilitado el aporte de CTM a una lesión meniscal en un intervalo horario de 4 h. Este espacio temporal aporta ventajas logísticas y económicas sobre lo que se tardaría en obtener CTM autógenas proliferadas, y es aceptable a la hora de plantearnos la incorporación clínica de esta terapia. Los resultados histológicos a 2 semanas de la sutura e infiltración de la FVE permiten objetivar una influencia beneficiosa de las mismas, favoreciéndose la neovascularización en la zona lesionada como paso inicial e indispensable para la reparación de los tejidos. También se produce un aumento de la proliferación de fibrocondrocitos y la diferenciación condral de las células, que se traduce en un inicio de la reparación de la lesión.

Limitaciones

El estudio con animales de experimentación aporta numerosos factores de distorsión, uno de ellos es la variación de comportamiento entre individuos con un número tan pequeño de animales. Este factor fue esencial también en la imposibilidad de obtener resultados con relevancia estadística en el análisis histológico. Sin embargo siempre se planteó el estudio como exploratorio de las posibilidades de la técnica, que parece prometedora. Se debe evaluar a más largo plazo la influencia de la infiltración intraarticular de la FEV en meniscos tanto no suturados como suturados.

Conclusiones

El uso de CTM mediante la inyección intraarticular de la FVE del tejido adiposo asociado a la sutura de lesiones crónicas en zona avascular del menisco medial del cerdo parece favorecer la neovascularización, la proliferación de fibrocondrocitos y la repoblación condrocítica evaluadas a las 2 semanas postratamiento.

Conflicto de intereses

Los autores declaran no tener ningún conflicto de intereses.

BIBLIOGRAFÍA

1. Rangger C, Klestil T, Gloetzer W, Kemmler G, Benedetto KP. Osteoarthritis after arthroscopic partial meniscectomy. *Am J Sports Med.* 1995;23:240-4.
2. Rockborn P, Messner K. Long-term results of meniscus repair and meniscectomy: A 13-year functional and radiographic follow-up study. *Knee Surg Sports Traumatol Arthrosc.* 2000;8:2-10.
3. Hoser C, Fink C, Brown C, Reichkender M, Hackl W, Bartlett J. Long-term results of arthroscopic partial lateral meniscectomy in knees without associated damage. *J Bone Joint Surg Br.* 2001;83:513-6.
4. Kobayashi K, Fujimoto E, Deie M, Sumen Y, Ikuta Y, Ochi M. Regional differences in the healing potential of the meniscus-an organ culture model to eliminate the influence of microvasculature and the synovium. *Knee.* 2004;11:271-8.
5. Ruiz Ibán MA, Díaz Heredia J, Moros Marco S, Lozano Moreno FJ, Gomez Santos H, Gonzalez Lizán F. Aplicación de células troncales en patología de rodilla. *Cuadernos de Artroscopia.* 2012;19:55-64.
6. Pabbruwe MB, Kafienah W, Tarlton JF, Mistry S, Fox DJ, Hollander AP. Repair of meniscal cartilage white zone tears using a stem cell/collagen-scaffold implant. *Biomaterials.* 2010;31:2583-91.
7. Dutton AQ, Choong PF, Goh JC, Lee EH, Hui JH. Enhancement of meniscal repair in the avascular zone using mesenchymal stem cells in a porcine model. *J Bone Joint Surg Br.* 2010;92:169-75.
8. Horie M, Sekiya I, Muneta T, Ichinose S, Matsumoto K, Saito H, et al. Intra-articular injected synovial stem cells differentiate into meniscal cells directly and promote meniscal regeneration without mobilization to distant organs in rat massive meniscal defect. *Stem Cells.* 2009;27:878-87.
9. Ruiz-Iban MA, Diaz-Heredia J, Garcia-Gomez I, Gonzalez-Lizan F, Elias-Martin E, Abaira V. The effect of the

- addition of adipose-derived mesenchymal stem cells to a meniscal repair in the avascular zone: An experimental study in rabbits. *Arthroscopy*. 2011;27:1688-96.
10. Zellner J, Mueller M, Berner A, Dienstknecht T, Kujat R, Nerlich M, et al. Role of mesenchymal stem cells in tissue engineering of meniscus. *J Biomed Mater Res A*. 2010;94:1150-61.
 11. Romanov YA, Darevskaya AN, Merzlikina NV, Buravkova LB. Mesenchymal stem cells from human bone marrow and adipose tissue: Isolation, characterization, and differentiation potentialities. *Bull Exp Biol Med*. 2005;140:138-43.
 12. Schaffler A, Buchler C. Concise review: Adipose tissue-derived stromal cells—basic and clinical implications for novel cell-based therapies. *Stem Cells*. 2007;25:818-27.
 13. Koh YG, Choi YJ, Kwon SK, Kim YS, Yeo JE. Clinical results and second-look arthroscopic findings after treatment with adipose-derived stem cells for knee osteoarthritis. *Knee Surg Sports Traumatol Arthrosc*. 2013.
 14. Corselli M, Chen CW, Sun B, Yap S, Rubin JP, Peault B. The tunica adventitia of human arteries and veins as a source of mesenchymal stem cells. *Stem Cells Dev*. 2012;21:1299-308.
 15. Gimble J, Guilak F. Adipose-derived adult stem cells: Isolation, characterization, and differentiation potential. *Cytotherapy*. 2003;5:362-9.
 16. Hauner H, Entenmann G, Wabitsch M, Gaillard D, Ailhaud G, Negrel R, et al. Promoting effect of glucocorticoids on the differentiation of human adipocyte precursor cells cultured in a chemically defined medium. *J Clin Invest*. 1989;84:1663-70.
 17. Katz AJ, Tholpady A, Tholpady SS, Shang H, Ogle RC. Cell surface and transcriptional characterization of human adipose-derived adherent stromal (hADAS) cells. *Stem Cells*. 2005;23:412-23.
 18. Miranville A, Heeschen C, Sengenès C, Curat CA, Busse R, Bouloumie A. Improvement of postnatal neovascularization by human adipose tissue-derived stem cells. *Circulation*. 2004;110:349-55.
 19. Mitchell JB, McIntosh K, Zvonic S, Garrett S, Floyd ZE, Kloster A, et al. Immunophenotype of human adipose-derived cells: Temporal changes in stromal-associated and stem cell-associated markers. *Stem Cells*. 2006;24:376-85.
 20. Garcia-Olmo D, Herreros D, Pascual M, Pascual I, de-la-Quintana P, Trebol J, et al. Treatment of enterocutaneous fistula in Crohn's disease with adipose-derived stem cells: a comparison of protocols with and without cell expansion. *Int J Colorectal Dis*. 2009;24:27-30.
 21. Díaz Heredia J. Uso de células madre pluripotenciales extraídas de grasa y del plasma rico en plaquetas como potenciadores en sutura meniscal. Estudio en un modelo de menisco de conejo. Alcalá de Henares, Madrid: Universidad de Alcalá; 2009.
 22. Barber-Westin SD, Noyes FR. Clinical healing rates of meniscus repairs of tears in the central-third (red-white) zone. *Arthroscopy*. 2014;30:134-46.
 23. Ruiz Ibán MA, Díaz Heredia J, García Gomez I, Gonzalez Lizán F, Correa C. Efecto de la adición de células madre mesenquimales adultas obtenidas de grasa a una sutura meniscal en zona blanca-blanca. Estudio experimental en conejos. *Cuadernos de Artroscopia*. 2008;15:14-21.
 24. Gentile P, Orlandi A, Scioli MG, di Pasquali C, Bocchini I, Cervelli V. Concise review: Adipose-derived stromal vascular fraction cells and platelet-rich plasma: Basic and clinical implications for tissue engineering therapies in regenerative surgery. *Stem Cells Transl Med*. 2012;1:230-6.
 25. Garcia-Olmo D, Herreros D, Pascual I, Pascual JA, del-Valle E, Zorrilla J, et al. Expanded adipose-derived stem cells for the treatment of complex perianal fistula: A phase II clinical trial. *Dis Colon Rectum*. 2009;52:79-86.
 26. Guadalajara H, Herreros D, de-la-Quintana P, Trebol J, Garcia-Arranz M, Garcia-Olmo D. Long-term follow-up of patients undergoing adipose-derived adult stem cell administration to treat complex perianal fistulas. *Int J Colorectal Dis*. 2012;27:595-600.
 27. Herreros MD, Garcia-Arranz M, Guadalajara H, de-la-Quintana P, Garcia-Olmo D. Autologous expanded adipose-derived stem cells for the treatment of complex cryptoglandular perianal fistulas: A phase III randomized clinical trial (FATT 1: Fistula Advanced Therapy Trial 1) and long-term evaluation. *Dis Colon Rectum*. 2012;55:762-72.
 28. Riordan NH, Ichim TE, Min WP, Wang H, Solano F, Lara F, et al. Non-expanded adipose stromal vascular fraction cell therapy for multiple sclerosis. *J Transl Med*. 2009;7:29.
 29. Granel B, Daumas A, Jouve E, Harle JR, Nguyen PS, Chabannon C, et al. Safety, tolerability and potential efficacy of injection of autologous adipose-derived stromal vascular fraction in the fingers of patients with systemic sclerosis: An open-label phase I trial. *Ann Rheum Dis*. 2014.
 30. Li J, Gao J, Cha P, Chang Q, Liao Y, Liu C, et al. Supplementing fat grafts with adipose stromal cells for cosmetic facial contouring. *Dermatol Surg*. 2013;39 3 Pt 1:449-56.
 31. Gentile P, Orlandi A, Scioli MG, di Pasquali C, Bocchini I, Curcio CB, et al. A comparative translational study: The combined use of enhanced stromal vascular fraction and platelet-rich plasma improves fat grafting maintenance in breast reconstruction. *Stem Cells Transl Med*. 2012;1:341-51.
 32. Khalpey Z, Janardhanan R, Konhilas J, Hemphill C. First in man: Adipose-derived stromal vascular fraction cells may promote restorative cardiac function. *Am J Med*. 2014;127:e11-2.
 33. Tzouveleakis A, Paspaliaris V, Koliakos G, Ntoliou P, Bouros E, Oikonomou A, et al. A prospective, non-randomized, no placebo-controlled, phase Ib clinical trial to study the safety of the adipose derived stromal cells-stromal vascular fraction in idiopathic pulmonary fibrosis. *J Transl Med*. 2013;11:171.
 34. Alvarez PD, Garcia-Arranz M, Georgiev-Hristov T, Garcia-Olmo D. A new bronchoscopic treatment of tracheomediastinal fistula using autologous adipose-derived stem cells. *Thorax*. 2008;63:374-6.
 35. Kim YS, Lee HJ, Choi YJ, Kim YI, Koh YG. Does an injection of a stromal vascular fraction containing adipose-derived mesenchymal stem cells influence the outcomes of marrow stimulation in osteochondral lesions of the talus? A clinical and magnetic resonance imaging study. *Am J Sports Med*. 2014;42:2424-34.
 36. Koh YG, Choi YJ. Infrapatellar fat pad-derived mesenchymal stem cell therapy for knee osteoarthritis. *Knee*. 2012;19:902-7.
 37. Caplan AI, Correa D. The MSC: An injury drugstore. *Cell Stem Cell*. 2011;9:11-5.
 38. Caplan AI. Adult mesenchymal stem cells for tissue engineering versus regenerative medicine. *J Cell Physiol*. 2007;213:341-7.
 39. Scotti C, Hirschmann MT, Antinolfi P, Martin I, Peretti GM. Meniscus repair and regeneration: Review on current methods and research potential. *Eur Cell Mater*. 2013;26:150-70.
 40. Murphy JM, Fink DJ, Hunziker EB, Barry FP. Stem cell therapy in a caprine model of osteoarthritis. *Arthritis Rheum*. 2003;48:3464-74.