



CASO CLÍNICO

Doença de Mondor peniana: a propósito de um caso



João Bernardo Almeida *, Miguel Rodríguez, Catherine Bravo, Ana Paula Urbina, Maria Murgui, Gabriel Machado, Jesus Olivares e António Garcia

Serviço de Urologia, Hospital San Pedro de Alcantara, Cáceres, Espanha

Recebido a 4 de novembro de 2015; aceite a 6 de abril de 2016
Disponível na Internet a 4 de maio de 2016

PALAVRAS-CHAVE

Doença de Mondor;
Tromboflebite
superficial;
Veia dorsal superficial
do pénis

Resumo

Introdução: A tromboflebite da veia superficial do pénis é uma doença rara, relativamente desconhecida e que pode originar níveis de stress importantes. Foi inicialmente descrita em 1939 por Mondor como tromboflebite das veias superficiais torácicas e, anos mais tarde, Helm e Hodge descreveram a afeção peniana de forma isolada.

Caso clínico: Apresentamos o caso de um paciente de 64 anos, com o diagnóstico de tumor vesical estágio IV em quimioterapia, a quem durante o internamento no serviço de Oncologia foi solicitada avaliação urológica por possível orqui epididimite. Após uma minuciosa exploração física, palpamos um cordão fibroso na localização teórica da veia superficial dorsal do pénis, não doloroso e sem sintomatologia associada.

Discussão: Trata-se de uma doença de evolução benigna, relativamente rara e com um diagnóstico simples. Consiste numa induração na face dorsal do pénis, dolorosa ou não, ocasionalmente com sintomatologia inflamatória.

Conclusões: Realçamos a baixa incidência desta doença, que não exige a necessidade de conhecer as suas características em profundidade. Consideramos que a eco-Doppler é a prova idónea para realizar um adequado diagnóstico diferencial. Em primeiro lugar, limitar a atividade sexual e optar por um tratamento conservador, com anti-inflamatórios não esteroides, heparina de baixo peso molecular e reservar a opção cirúrgica para casos que não respondem à terapia habitual.

© 2016 Associação Portuguesa de Urologia. Publicado por Elsevier España, S.L.U. Este é um artigo Open Access sob uma licença CC BY-NC-ND (<http://creativecommons.org/licenses/by-nc-nd/4.0/>).

KEYWORDS

Mondor's disease;
Superficial
Thrombophlebitis;
Superficial dorsal
vein of the penis

Penile mondor's disease: a case report

Abstract

Introduction: Thrombosis or thrombophlebitis of the superficial dorsal vein of the penis (TSDVP) is an uncommon condition which may be associated with important psychological distress, both

* Autor para correspondência.

Correio eletrónico: bernardoalm@hotmail.com (J.B. Almeida).

to the patient as well as his relatives. It was first described by Mondor in 1939 as thrombosis of the superficial thoracic veins, and years later, Helm and Hodge described it as an isolated penile vein thrombosis.

Case report: A 64 year-old man going through chemotherapy in our Hospital due to a stage IV bladder tumour was assessed for possible orchiepididymitis. After a thorough physical examination we found a dorsal cord-like structure on the penis, without associated pain or swelling. We reviewed the physiopathology of the condition and its treatment.

Discussion: Penile Mondor's disease is a rare yet benign clinical entity with a fairly simple diagnosis. Patients feel the superficial vein of the penis like a hard rope and may complain of pain and local swelling. The appropriate treatment should be as conservative as possible, leaving the surgical option as a last resource.

Conclusion: TSDVP is a rare condition, nevertheless Urologists should know its main features in order to achieve correct diagnosis and treatment. We think Doppler ultrasonography is an important diagnostic tool, especially if in doubt. Sexual activity should be restricted and anti-inflammatory and anti-coagulant drugs prescribed. The surgical resection of the thrombosed vein may be an option in refractory cases.

© 2016 Associação Portuguesa de Urologia. Published by Elsevier España, S.L.U. This is an open access article under the CC BY-NC-ND license (<http://creativecommons.org/licenses/by-nc-nd/4.0/>).

Introdução

A doença de Mondor peniana, também conhecida como tromboflebite da veia dorsal superficial do pênis (TVDSP), é uma entidade rara, de evolução benigna, que pode produzir importante stress psicológico ao paciente¹.

Historicamente, a tromboflebite superficial dos vasos toracoepigástricos foi inicialmente descrita por Mondor em 1939². Mais tarde, Braun-Falco descreveu a afeção peniana no contexto desta doença e em 1958 Holm e Hedge apresentaram, pela primeira vez, um caso de afeção isolada da veia dorsal superficial do pênis³.

A TVDSP é uma afeção rara mas de evolução benigna. O seu diagnóstico é realizado num contexto clínico, como induração palpável na face dorsal do pênis, associado ou não a sintomatologia dolorosa.

A etiologia desta condição não é de todo clara, sendo várias as hipóteses postuladas: atividade sexual intensa ou traumatismos repetidos na zona peniana, abstinência sexual prolongada e estados pró-trombóticos. Foi ainda descrita como manifestação de um adenocarcinoma pancreático em provável contexto de síndrome paraneoplásico, tumores pélvicos^{4,5} e como afeção idiopática.

A patogénese pode ser resumida pela tríade de Virchow: lesão da parede do vaso, alterações do fluxo sanguíneo e alteração dos constituintes do sangue⁶⁻⁸.

A análise laboratorial sanguínea não traz qualquer vantagem para o diagnóstico, embora, em casos idiopáticos, poderia ser interessante o estudo dos níveis de proteína S, já que a sua deficiência condiciona um estado pró-trombótico.

Caso clínico

Apresentamos o caso de um homem de 64 anos que, durante o internamento no serviço de oncologia do nosso centro hospitalar, apresenta provável episódio de epididimite, motivo pelo qual nos consultam. Como antecedentes destaca

carcinoma urotelial infiltrante, vertente micropapilar com metástases à distância, em tratamento com quimioterapia, à qual associa hidronefrose bilateral de carácter obstrutivo.

À anamnese o paciente nega traumatismo peniano prévio, uso de elementos constritores ou antecedente de infeções venéreas. Nega, igualmente, dor ou febre associada. Refere sintomas de trato urinário inferior de predomínio irritativo. Ao exame objetivo ressalta hábito asténico, com massa suprapúbica palpável, aderente a planos profundos mas não dolorosa. Palpamos em zona dorsal do pênis uma induração tipo corda e nodular que se estende até ao sulco coronal, sem inflamação ou edema cutâneo^{9,10}. É importante também a inspeção cuidadosa do prepúcio, glândula e meato uretral, para descartar causas infecciosas, tumoriais ou cálculos. O toque retal foi difícil, por hipertonia esfinteriana e induração perineal importante.

Analiticamente, destacamos creatinina no sangue de 2,59 mg/dl, em provável relação com hidronefrose bilateral obstrutiva já conhecida, hipoproteinemia e hipocaliemia de 2,61 mmol/l, sendo que os restantes parâmetros se encontravam dentro dos limites da normalidade. Na análise de urina, verificou-se leucocitúria com nitritos negativos.

Perante a suspeita de doença de Mondor peniana, solicitámos eco-Doppler, que mostrou sinais de espessamento de paredes da veia superficial dorsal do pênis, especialmente na sua porção distal com ausência de fluxo venoso.

O paciente encontrava-se em tratamento com heparina de baixo peso molecular em dose máxima, pelo que decidimos manter terapia e desaconselhámos a utilização de anti-inflamatórios não esteroides devido a deterioração importante da função renal.

Discussão

O diagnóstico da TVDSP está alicerçado na história clínica e exame físico. O eco-Doppler é útil, principalmente nos casos em que o diagnóstico não é por si só evidente, na medida

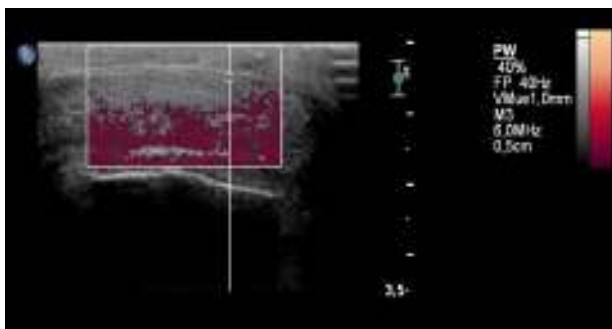


Figura 1 Trombose da veia superficial dorsal do pênis.

em que pode revelar uma veia não compressível ou ausência de fluxo no interior da mesma (figs. 1 e 2). A trombose pode ocorrer na proximidade do sulco coronal, ao nível da base peniana ou pode estar presente ao longo de todo o pênis¹¹. Na nossa opinião e de acordo com outras publicações, outro tipo de provas complementares mais agressivas, como biopsia da zona, não são necessárias. Provas de imagiologia adicionais podem ser adequadas no caso de recorrência, ou se pretendemos descartar tumoração pélvica.

No caso que apresentamos, considerando a anatomia local venosa, postulamos que o efeito de massa de uma lesão vesical poderia promover a estase sanguínea por alteração do retorno venoso que, conjuntamente com um estado pró-trombótico da patologia tumoral, explicaria a gênese da doença.

O diagnóstico diferencial inclui a doença de Peyronie e a linfangite esclerosante do pênis. Atualmente, a Peyronie é cada vez mais prevalente, também associada a dor e endureção no pênis. Porém, tem um caráter evolutivo que causa deformidades penianas (curvatura, afinamento, redução do tamanho peniano e disfunção erétil). Estes pacientes chegam ao consultório com significativo stress psicológico. É de extrema importância tranquilizá-los, esclarecer a diferença no diagnóstico e a não evolução para a deformidade peniana, nem disfunção erétil, na doença de Mondor¹². A linfangite esclerosante diferencia-se da TVDSP por apresentar estruturas vasculares venosas permeáveis, sendo que as alterações inflamatórias são evidentes a nível linfático¹³.

A evolução da doença de Mondor inclui distintas fases; a aguda aparece nas primeiras horas, associada a sinais inflamatórios significativos com dor; a forma subaguda

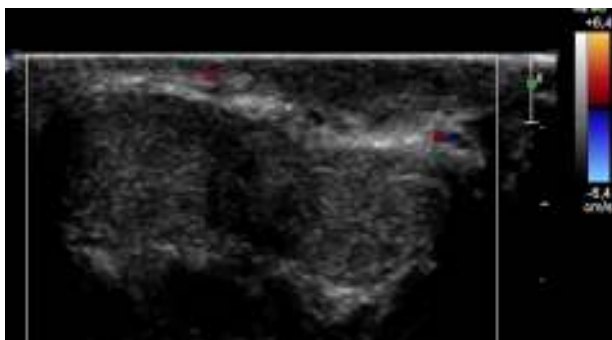


Figura 2 Eco-Doppler peniano transversal. Ausência de fluxo VS.

manifesta-se pela induração do vaso acompanhada ou não por dor, sendo que esta última pode evoluir para a cronicidade^{14,15}. A recanalização espontânea do vaso ocorre geralmente dentro de 6-8 semanas, com resolução completa do quadro. Uma induração subcutânea rígida pode permanecer durante um ano.

Os anti-inflamatórios não esteroides podem ser utilizados como terapia sintomática, mas não têm efeito na resolução do quadro. O uso de terapia antitrombótica e anticoagulante, na maioria das publicações, parece ser a opção que melhor resultado tem dado. Em casos refratários a tratamento conservador, a ressecção venosa pode ser eficaz para a redução da dor e em resultados cosméticos. Sem dúvida, a abstenção sexual durante o tratamento é importante ao eliminar o fator traumático sobre o vaso.

No caso do paciente que apresentamos, a ausência de dor ou edema associado no momento da exploração faz-nos pensar numa evolução crônica da patologia. Da mesma forma que nos casos de traumatismo peniano, a abstenção sexual é chave para eliminar o fator desencadeante. No nosso paciente, diagnosticado com tumor vesical estágio IV, a cistectomia ou ressecção transuretral não estão indicadas, pelo que não podemos eliminar uns dos fatores que postulamos como causa. Desta forma, ao estar assintomático, não causar preocupações estéticas ou de índole sexual, decidimo-nos por uma atitude terapêutica expectante, mantendo as indicações de oncologia no que diz respeito à anticoagulação que já realizava.

Conclusões

A doença de Mondor peniana é uma situação clínica rara, de evolução benigna, que todos os urologistas deveriam conhecer em profundidade. O eco-Doppler não substitui a importância de uma correta anamnese, mas revela-se um exame importante como meio auxiliar de diagnóstico.

Na nossa opinião, explicar de forma clara as características benignas da doença ao paciente, a abstinência sexual e o tratamento anticoagulante, são os pilares fundamentais do tratamento, a não ser que se trate de uma afeição muito sintomática ou persista no tempo. Nesse caso, a utilização de agentes anti-inflamatórios pode mitigar o desconforto do paciente, relegando, como última opção terapêutica, a abordagem cirúrgica.

Responsabilidades éticas

Proteção de pessoas e animais. Os autores declaram que para esta investigação não se realizaram experiências em seres humanos e/ou animais.

Confidencialidade dos dados. Os autores declaram que não aparecem dados de pacientes neste artigo.

Direito à privacidade e consentimento escrito. Os autores declaram que não aparecem dados de pacientes neste artigo.

Conflito de interesses

Os autores declaram não haver conflito de interesses.

Referências

1. Ozturk H. Penile Mondor's disease. *Basic Clin Androl.* 2014;24:5.
2. Mondor H. Tronculite sous-cutanée subaigue de la paroi thoracique antéro-latérale. *Mém Acad Chir.* 1939;65:1271-8.
3. Helm JD Jr, Hodge IG. Thrombophlebitis of a dorsal vein of the penis: Report a case treated by phenylbutazone (Butazoludin). *J Urol.* 1958;79:306-7.
4. Kartsaklis P, Konstantinidis C, Thomas C, Tsimara M, Andreadakis S, Gekas A. Penile Mondor's disease: A case report. *Cases J.* 2008;1:411.
5. Rosety Rodriguez JM, García-Baquero García-Paredes R, Conde Giles A, León Delgado C, Ledo Cepero MJ, Pérez-Lanzac A, et al. Trombosis aislada de la vena superficial dorsal del pene. Flebitis de Mondor. Presentación de un caso y revisión de bibliografía. *Rev Int Androl.* 2011;9(4):174-6.
6. Day S, Bingham JS. Mondor's disease of the penis following a long-haul flight. *Int J STD AIDS.* 2005;16:510-1.
7. Ramires R, Lima E, Versos R, Sousa P, Soares J, de Carvalho LF, et al. Tromboflebite da veia dorsal superficial do pênis: a propósito de um caso. *Acta Urol Port.* 2001;18(1):61-5.
8. Nachmann M, Jaffe JS, Ginsberg PC, Horrow MM, Harkaway RC. Sickle cell episode manifesting as superficial thrombophlebitis of the penis. *J Am Osteopath Assoc.* 2003;103:2.
9. Sasso F, Gulino G, Basar M, Carbone A, Torricelli P, Alcini E. Penile Mondors' disease: An underestimated pathology. *Br J Urol.* 1996;77, 729-732.8.
10. Thomazeau H, Alno L, Lobel B. Thrombosis of the dorsal vein of the penis. Apropos of two cases. *J Urol.* 1983;89:691-2.
11. Gigli F, Beltrami P, Arancio M, Zattani F. Mondor's penile disease: Personal experience. *JAS.* 2008;15:152-7.
12. Ozkan B, Coskuner ER, Turk A, Akkus E, Yalçın V. Penile Mondor disease and its effect on erectile function: Results of 30 patients. *Urology.* 2015;85:113-7.
13. Ramos Barseló E, Portillo Martín JA, Correias Gomez M, Gutierrez Baños JL, Aguilera Tubet C, Ballesteros Diego R, et al. Enfermedad de Mondor versus Linfangitis Esclerosante del Pene. *Arch. Esp. Urol.* 2008;61(7):837-40.
14. Swierzewski SJ, Denil J, Ohl DA. The management of penile Mondor's phlebitis: Superficial dorsal penile vein thrombosis. *J Urol.* 1993;150(1):77-8.
15. Ozkara H, Akkus E, Alici B, Akpınar H, Hattat H. Superficial dorsal penile vein thrombosis (Penile Mondor's Disease). *Int Urol Nephrol.* 1996;28(3):387-91.