

## ARTIGO ORIGINAL

# Vasovasostomia microcirúrgica: a nossa experiência



Vítor Oliveira\*, Rui Amorim, Paulo Espiridião, Jorge Dias, Luís Xambre e Luís Ferraz

Serviço de Urologia, Unidade de Andrologia, Centro Hospitalar de Vila Nova de Gaia/Espinho, Vila Nova de Gaia, Portugal

Recebido a 26 de janeiro de 2015; aceite a 27 de julho de 2015  
Disponível na Internet a 1 de outubro de 2015

### PALAVRAS-CHAVE

Vasovasostomia;  
Técnica cirúrgica;  
Taxa de recanalização  
e gravidez

### Resumo

**Objetivo:** Apresentar a experiência inicial do Centro Hospitalar Vila Nova de Gaia/Espinho (CHVNG/E) na realização de vasovasostomia microcirúrgica.

**Método:** Efetuada revisão dos processos clínicos dos pacientes submetidos a vasovasostomia microcirúrgica no nosso serviço entre 2008-2014. Todas as cirurgias foram efetuadas pelo mesmo cirurgião com recurso ao microscópio ótico e aplicando a técnica de 2 camadas.

**Resultados:** Oito pacientes previamente submetidos a vasectomia foram submetidos a vasovasostomia microcirúrgica. A idade média dos pacientes foi de  $38,8 \pm 8,7$  anos e o intervalo entre a vasectomia e a recanalização foi de  $6 \pm 1,5$  anos. O período pós-operatório decorreu sem complicações em todos os pacientes. Após um seguimento mínimo de 6 meses, a taxa de recanalização foi de 100%, com espermatozoides móveis detetados nos espermogramas de todos os pacientes (mediana  $12 \times 10^6$ /mL, intervalo interquartil [ $7 \times 10^6$ /mL- $21 \times 10^6$ /mL]). Quatro dos 8 pacientes foram pais biológicos após a cirurgia.

**Conclusões:** Os resultados iniciais do nosso centro são sobreponíveis aos descritos na literatura, indiciando a qualidade técnica do procedimento realizado.

A vasovasostomia microcirúrgica constitui um método de reversão da vasectomia de muito baixo risco, com custo-benefício, e que permite aos casais obter gravidezes sucessivas sem intervenção médica adicional.

Esta é a primeira série de vasovasostomias microcirúrgicas descrita em Portugal.

© 2015 Associação Portuguesa de Urologia. Publicado por Elsevier España, S.L.U. Este é um artigo Open Access sob a licença de CC BY-NC-ND (<http://creativecommons.org/licenses/by-nc-nd/4.0/>).

\* Autor para correspondência.

Correio eletrónico: [vitorolive@gmail.com](mailto:vitorolive@gmail.com) (V. Oliveira).

**KEYWORDS**

Vasovasostomy;  
Surgical technique;  
Overall patency  
and pregnancy

**Microsurgical vasovasostomy: our experience****Abstract**

*Objectives:* To describe the initial experience of CHVNG/E in microsurgical vasovasostomy.

*Methods:* The two-layer technique was applied under microscope magnification in every patient by the same surgeon.

*Results:* 8 bilateral vasovasostomies were performed for vasectomy reversal between 2008 and 2014 at our unit. All the patients were available for follow-up, with a mean follow-up time of 6 months. Mean patient age was  $38.8 \pm 8.7$  years and the interval between vasectomy and recanalization of  $6 \pm 1.5$  years. Overall spermatozoid patency rate was 100%, with mobile spermatozoa in the ejaculate of all patients (median  $12 \times 10^6$ /mL, interquartile interval [ $7 \times 10^6$ /mL- $21 \times 10^6$ /mL]). Four of the 8 patients fathered after the procedure.

*Conclusions:* Our results were comparable to the ones described in the literature, confirming the performance of a good surgical technique.

Microsurgical vasovasostomy constitutes a very safe method of vasectomy reversal, enabling couples to obtain pregnancies without additional medical treatment.

To our knowledge, this is the first group of patients treated by this method in Portugal.

© 2015 Associação Portuguesa de Urologia. Published by Elsevier España, S.L.U. This is an open access article under the CC BY-NC-ND license (<http://creativecommons.org/licenses/by-nc-nd/4.0/>).

**Introdução**

Nos últimos 10 anos o Serviço de Urologia do Centro Hospitalar de Vila Nova de Gaia/Espinho (CHVNG/E) realizou mais de 500 vasectomias como método de planeamento familiar, após uma campanha de divulgação ao nível das unidades de saúde familiar locais.

Contudo, com o passar dos anos, uma proporção que se estima entre 2-6% dos vasectomizados decide em algum momento reverter a vasectomia para ter filhos com uma nova parceira<sup>1</sup>. De entre as várias opções disponíveis, as técnicas microcirúrgicas permitem a recanalização num número elevado de casos, demonstrando ser mais custo-eficaz do que as técnicas de reprodução assistida (TRA) como a FIV com ICSI<sup>2</sup>. Estima-se, por exemplo, que um procedimento de ICSI necessita alcançar uma taxa de gravidez de 81% por ciclo para equiparar os custos de uma reversão cirúrgica de vasectomia.

Esta é a primeira série de vasovasostomias (VV) microcirúrgicas descrita em Portugal.

**Objetivos**

Analisar os casos operados no nosso serviço desde que iniciámos as técnicas de recanalização microcirúrgicas em 2008, bem como descrever a técnica cirúrgica utilizada, as complicações e sobretudo os resultados em termos de positividade do espermograma e da taxa de gravidez.

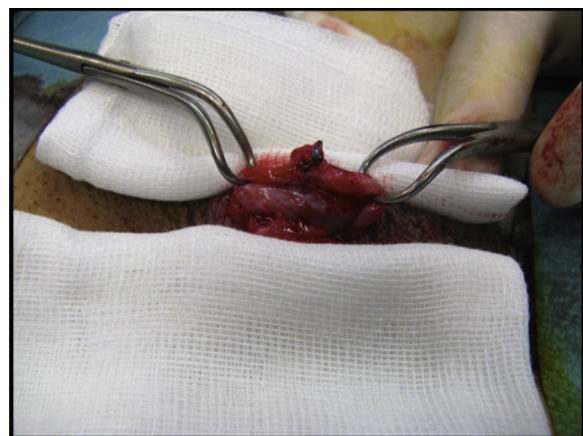
**Pacientes e métodos**

Efetuaram-se 8 VV microcirúrgicas bilaterais entre agosto de 2008 e fevereiro de 2014. Em todos os casos obtiveram-se os dados relativamente ao espermograma de controlo e à

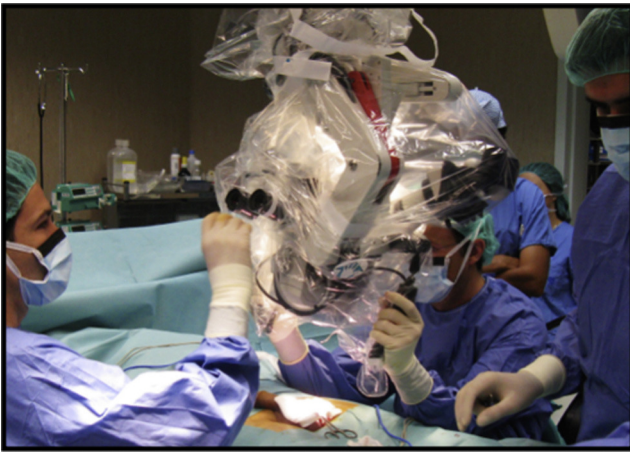presença de nova gravidez após um seguimento mínimo de 6 meses.

Todas as cirurgias foram realizadas sob anestesia geral e a técnica aplicada foi a 2 camadas.

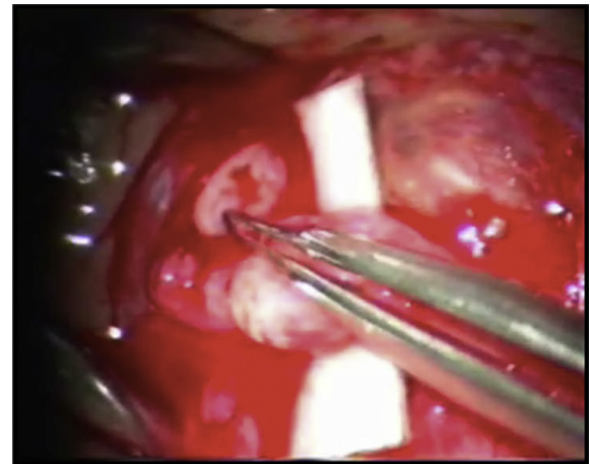
Através de uma incisão escrotal longitudinal sobre o local da vasectomia localiza-se o canal deferente entre o indicador e o polegar e fixa-se o canal com uma pinça de campo. O canal é exteriorizado e localiza-se o granuloma, quase sempre presente (fig. 1). Dissecta-se o canal proximal e distalmente, evitando desvascularizá-lo. A hemostase é realizada com bisturi bipolar com micropontas. Uma vez assegurada a viabilidade dos topos do canal, estes são seccionados num plano perpendicular. Foi observada a saída de líquido seminal (frequentemente abundante, mais ou menos claro, e às vezes espesso) pelo topo proximal (testicular) em todos os doentes. No topo abdominal (distal) introduz-se um *abocatt* 22 G e injeta-se suavemente soro fisiológico, com progressão fácil em todos os casos, excluindo a hipótese de



**Figura 1** Identificação do canal deferente laqueado.



**Figura 2** Introdução no campo do microscópio operativo Leica®OHS com ocular 10x/21.



**Figura 3** Dilatação inicial do topo abdominal (distal) do canal deferente com pinça (imagem gravada a partir do leitor de vídeo do microscópio).

obstrução distal da via seminal. Os topos são aproximados sem tensão e as suas adventícias fixas com um ou 2 pontos de fio 6-0 absorvível.

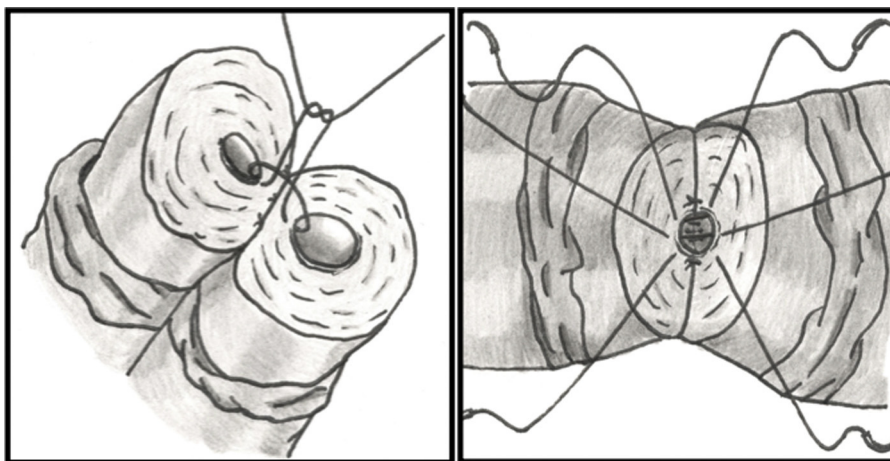
Para estabilizar os topos e obter um fundo de campo de trabalho com contraste em relação ao canal, um retângulo de plástico branco ou verde (retirado do campo cirúrgico descartável) é colocado posteriormente ao plano de sutura. Este retângulo é desenhado e cortado com 2 entalhes para se ajustar aos topos do canal deferente, de forma a manter o canal alinhado sem tensão numa posição estável.

Introduz-se no campo o microscópio cirúrgico a cerca de 20 cm do escroto e projetando-o sobre os topos a suturar (fig. 2). Uma postura cómoda com bom apoio dos punhos e cotovelos é essencial para evitar o tremor fastidioso.

Em casos de incongruência entre os diâmetros dos lumens efetua-se dilatação do topo distal com o *abocatt* ou com recurso a um dilatador microcirúrgico (fig. 3).

A camada externa da anastomose é iniciada com 2 pontos separados de fio absorvível 8-0 (Vicryl®) nas posições das 5

e 7 horas (relativamente aos “ponteiros do relógio”), através da adventícia e muscularis do canal, atados de imediato (fig. 4). A camada interna da anastomose é então iniciada colocando 3 pontos separados de fio 9-0 absorvível de polidioxanona (PDS®) nas posições das 5, 6 e 7 horas através da camada mucosa (fig. 4). Estes 3 pontos são atados e cortados de seguida. São passados 4-6 pontos adicionais na camada interna, apenas atados e cortados sequencialmente no final. Uma pequena porção de muscularis é incluída na sutura da camada interna para evitar cortar a mucosa. A camada externa é terminada com vários pontos interrompidos circunferenciais 8-0 adicionais. O encerramento da camada externa musculo-serosa deve garantir a anastomose estanque e sem tensão da sutura interna. Após remoção das suturas de suporte, o testículo é reposto na sua posição habitual e a incisão encerrada por planos. O procedimento é repetido no lado contrário. Não é deixado dreno por rotina.



**Fig. 4.1 e 4.2** Técnica cirúrgica das 2 camadas: a sutura da mucosa é iniciada após a fixação do canal com 2-3 pontos posteriores da camada externa. Os 7-9 pontos circulares da mucosa são passados: muscularis-mucosa-mucosa-muscularis, e atados sequencialmente no fim.

**Tabela 1** Caracterização dos pacientes, espermogramas e n.º de filhos

Pacientes	Idade dos pacientes (anos)	Idade da mulher (anos)	Intervalo entre vasectomia e recanalização (anos)	N.º de espermatozoides espermograma pós-op. (/mL)	Filhos
# 1	34	22	6	$3 \times 10^6$	1
# 2	56	30	8	$23 \times 10^6$	2
# 3	42	35	7	$13 \times 10^6$	1 (+ uma gravidez não evolutiva)
# 4	44	32	8	$8 \times 10^6$	0
# 5	35	31	4	$15 \times 10^6$	1
# 6	36	34	5	$7 \times 10^6$	0
# 7	32	30	5	$11 \times 10^6$	0
# 8	28	26	5	$111 \times 10^6$	0

O tempo de cirurgia médio foi entre 3-4 horas. Foi administrada uma dose profilática única de Cefoxitina IV cerca de 30 min antes da incisão.

Todos os pacientes tiveram alta no dia seguinte ao procedimento, medicados com paracetamol 1g PO de 8-8h durante 24-36 horas. Foi aconselhado repouso por 3 dias e recomendada abstinência sexual e suspensão testicular (ou *slips justos*) durante 3 semanas.

## Resultados

Dados demográficos dos doentes e os principais resultados encontram-se descritos na [tabela 1](#).

A idade média dos pacientes foi de  $38,8 \pm 8,7$  anos, das companheiras de  $30 \pm 4,24$  anos e o intervalo entre a vasectomia e a recanalização foi de  $6 \pm 1,5$  anos.

A taxa de recanalização foi de 100%, com espermatozoides (Ez) móveis detetados nos espermogramas de todos os pacientes (mediana  $12 \times 10^6$ /mL, intervalo interquartil [ $7 \times 10^6$ /mL- $21 \times 10^6$ /mL]). Uma característica comum detetada foi a astenozoospermia inicial, com melhoria progressiva nos espermogramas posteriores dos doentes que repetiram o exame.

Quatro dos 8 doentes foram pais biológicos após o procedimento cirúrgico, um dos quais com 2 filhos desde a reversão da vasectomia. De referir que um dos pacientes não procurou ter outro filho após cirurgia e a última VV apresenta um follow-up curto. Adicionalmente, num dos casais um fator feminino pode ter influenciado a ausência de gravidezes: a companheira apresentava patologia tiroideia de novo com ciclos menstruais irregulares.

Todas as crianças nascidas eram saudáveis; 3 dos 4 pacientes tinham filhos de casamentos anteriores.

Não foi registada qualquer complicação anestésica ou cirúrgica e em nenhum caso foi necessário novo ato cirúrgico. O período pós-operatório decorreu sem complicações em todos os pacientes.

## Discussão

Desde que O'Connor<sup>3</sup> sistematizou a técnica da vasovasostomia em 1948, realizaram-se várias modificações, quer no sentido de otimizar a visualização do campo cirúrgico – e

que incluíram a utilização de lentes de ampliação ou microscópio ótico – quer do ponto de vista de estanquicidade da sutura com a realização de um ou 2 planos.

Apesar de resultados iniciais bons em termos de patência com a técnica macroscópica, quando Lee e McLoughlin compararam os seus resultados com as 2 diferentes técnicas obtiveram maior número de gravidezes com a técnica microcirúrgica (51 versus 35%)<sup>4</sup>. Desde o artigo referência de Lee, numerosos estudos adicionais a comparar estas técnicas confirmaram a superioridade em termos de taxas de patência e de gravidez alcançadas com a reparação microscópica<sup>2</sup>.

Em relação ao prognóstico de acordo com a sutura em um ou 2 planos, as séries retrospectivas publicadas sugerem que o resultado é igual, tanto no que se refere à permeabilidade deferencial como à taxa de gravidez (Belker<sup>1</sup>, n = 1.249; Engelman<sup>5</sup>, n = 859; e Lee<sup>6</sup>, n = 324). Até à data, contudo, não houve qualquer ensaio prospetivo, randomizado, controlado comparando a técnica microcirúrgica de única camada modificada versus a camada dupla e a decisão relativamente a qual abordagem utilizar é assim baseada largamente na preferência do cirurgião. A nós pareceu-nos mais preciso e seguro iniciar a nossa experiência com a técnica microcirúrgica standard da dupla camada.

Os resultados publicados na literatura referentes à VV microcirúrgica são heterogéneos, tanto em termo de resultados nos espermogramas como nas taxas de gravidezes. As taxas de recanalização variam entre os 99% de Mattheus (n = 100) e os 60% de Nalesnik (n = 39)<sup>4</sup>. O mesmo acontece na taxa de gravidez entre os 69,9% de Silber (n = 326) e os 40,6% de Huang (n = 42)<sup>4</sup>. A nossa taxa de gravidez (4/8 casos) é sobreponível à descrita, indiciando a qualidade técnica do procedimento realizado.

Os fatores que mais parecem influenciar o prognóstico da VV são o tempo decorrido desde a vasectomia e, em menor grau, a idade na altura da vasectomia. Outros fatores mais discutíveis incluem a presença de granuloma espermático, a deteção de Ez no topo testicular do canal deferente e a presença de anticorpos antiespermatozoides.

Analisar ou não o líquido seminal que drena pelo topo testicular do canal deferente também é motivo de discussão. Sabe-se que as características físicas macroscópicas do líquido seminal *per se* parecem ter efeito prognóstico, com um líquido claro a demonstrar melhores resultados do que um líquido espesso ou cremoso. Adicionalmente, alguns autores sugeriam que a não deteção de Ez no líquido



analisado deveria motivar a realização de técnicas de reversão alternativas, nomeadamente a vasoepididimostomia. Contudo, Belker<sup>1</sup> obteve no grupo de pacientes em que não se observaram Ez no líquido 60% de espermogramas positivos e 31% de gravidezes. Kolettis<sup>7</sup> obteve resultados semelhantes, com 43 e 25% dos doentes com espermogramas positivos e gravidezes, respetivamente, não acreditando ser necessária a epididimovasostomia (EV) de forma obrigatória. Do mesmo modo, Sigman<sup>8</sup> não encontrou diferenças no prognóstico da VV dependendo da presença de Ez, só cabeças, cabeças com cauda curta ou Ez completos. Tal como outros autores, julgamos que a decisão de realizar VV ou EV é baseada sobretudo nos achados intraoperatórios<sup>2</sup>. Em todos os nossos casos foi observada a drenagem de líquido seminal abundante e claro, tendo-se optado por continuar com a VV. Isso talvez se deva ao facto de todos os nossos pacientes serem bons candidatos para a VV, uma vez que todos tinham efetuado a vasectomia há menos de 10 anos. A reversão de vasectomia após um período superior a 15 anos apresenta resultados inferiores<sup>9</sup>. A criopreservação de esperma é uma opção na altura da reversão da vasectomia, contudo, 2 estudos demonstraram que a criopreservação por rotina para todas as reversões não é necessária nem custo-eficaz<sup>2</sup>.

O tempo decorrido desde a vasectomia parece ser o fator mais influente<sup>1-6,9,10</sup>. Belker<sup>1</sup> com 1.249 VV em 1991 observou que quanto maior o intervalo entre a vasectomia e a recanalização menor é a taxa de gravidez (< 3 anos – 76%; 3-8 anos – 53%; 9-14 anos – 44%; ≥ 15 anos – 30%).

Por último, é de destacar a dificuldade de seguimento adequado destes pacientes, quer na programação dos espermogramas pós-operatórios (ora efetuados precocemente ou não efetuados) quer na comparência a consultas de follow-up. Nesse sentido, optamos por contactar novamente todos os pacientes por via telefónica.

## Conclusão

A VV microcirúrgica é uma técnica consolidada, com uma alta percentagem de permeabilidade e uma taxa de gravidez significativa. É a terapêutica de primeira linha nos pacientes vasectomizados que desejam ter mais filhos, apresentando resultados superiores à FIV nestes casos.

Os nossos resultados iniciais são sobreponíveis aos descritos na literatura, indiciando a qualidade técnica do procedimento realizado.

## Responsabilidades éticas

**Proteção de pessoas e animais.** Os autores declaram que os procedimentos seguidos estavam de acordo com os

regulamentos estabelecidos pelos responsáveis da Comissão de Investigação Clínica e Ética e de acordo com os da Associação Médica Mundial e da Declaração de Helsinki.

**Confidencialidade dos dados.** Os autores declaram ter seguido os protocolos do seu centro de trabalho acerca da publicação dos dados de pacientes.

**Direito à privacidade e consentimento escrito.** Os autores declaram ter recebido consentimento escrito dos pacientes e/ ou sujeitos mencionados no artigo. O autor para correspondência deve estar na posse deste documento.

## Conflicto de interesses

Os autores declaram não haver conflito de interesses.

## Referências

1. Belker AM, Thomas AJ Jr, Fuchs EF, Konnak JW, Shartlip ID. Results of 1469 microsurgical vasectomy reversals by the Vasovasostomy Study Group. *J Urol.* 1991;145(3):505-11.
2. Kalem R, Landon T, Robert EB. Vasovasostomy techniques for microsurgery specialists. In: Jay L, editor. *Microsurgery for Fertility Specialists.* 1st Ed. NY: Springer; 2013. p. 49-67.
3. O'Connor VJ. Anastomosis of the vas deferens after purposeful for sterility. *J Urol.* 1948;59:229.
4. Portillo Martín JA, Correas Gómez M, Rado Velázquez MA, Antolín Juárez F, Gutierrez Baños JL, Del Valle Schaan JI, et al. Vasovasostomía: nuestra experiencia. *Arch Esp Urol.* 2005;58(10):1041-8.
5. Engelmann UH, Schramek P, Tomamichel G, Deindl F, Senge T. Vasectomy reversal in central Europe: Results of questionnaire of urologists in Austria, Germany and Switzerland. *J Urol.* 1990;143:64.
6. Lee HY. A 20-year experience with vasovasostomy. *J Urol.* 1986;136:413.
7. Kolettis PN, D'Amico AM, Box L, Burns JR. Outcomes for vasovasostomy with bilateral intravascular azoospermia. *J Androl.* 2003;24:22.
8. Sigman M. The relationship between intravascular sperm quality and patency rates after vasovasostomy. *J Urol.* 2004;171:310.
9. Fuchs EF, Burt RA. Vasectomy reversal performed 15 years or more after vasectomy: correlation of pregnancy outcome with partner age and with pregnancy results of in vitro fertilization with intracytoplasmic sperm injection. *Fertil Steril.* 2002;77(3):516-9.
10. Nagler HM, Rotman M. Predictive parameters for microsurgical reconstruction. *Urol Clin North Am.* 2004;29:913.