



## Nota clínica

# Seudoquistes hemorrágicos crónicos (infrecuente en eventroplastia)



Carlos A. Cano<sup>a,b,\*</sup>, Marcelo Contreras<sup>a,b</sup>, Nancy Gutierrez<sup>b</sup>,  
María E. Yarade<sup>b</sup> y Aldo G. Roldán<sup>c</sup>

<sup>a</sup> Miembro de la Asociación Argentina de Cirugía

<sup>b</sup> Servicio de Cirugía General, Hospital Pablo Soria, San Salvador de Jujuy (Argentina)

<sup>c</sup> Servicio de Diagnóstico por Imágenes, Hospital Pablo Soria, San Salvador de Jujuy (Argentina)

### INFORMACIÓN DEL ARTÍCULO

#### Historia del artículo:

Recibido el 6 de mayo de 2016

Aceptado el 23 de mayo de 2016

On-line el 2 de julio de 2016

#### Palabras clave:

Seudoquiste  
Complicación  
Eventroplastias

### RESUMEN

**Introducción:** El seudoquiste hemorrágico crónico puede presentarse después de la resección de grandes seudosacos eventrógenos. Su aparición es infrecuente.

**Caso clínico:** Paciente que tras una cirugía con prótesis por un defecto en puerta de entrada después de una colecistectomía laparoscópica consulta en el posoperatorio alejado por una tumoración sospechosa de recidiva herniaria. La ecografía y la tomografía axial computarizada confirman el diagnóstico de seudoquiste hemorrágico crónico.

**Conclusiones:** La disección de un gran saco eventrógeno rara vez presenta como complicación un seudoquiste hemorrágico crónico. La punción evacuadora es contemporizadora.

© 2016 Sociedad Hispanoamericana de Hernia. Publicado por Elsevier España, S.L.U. Este es un artículo Open Access bajo la licencia CC BY-NC-ND (<http://creativecommons.org/licenses/by-nc-nd/4.0/>).

### Pseudocystes hemorragiques chroniques uncommon in eventroplasties

#### ABSTRACT

**Introduction:** Chronic hemorrhagic pseudocysts may occur following resection of large pseudo hernial sacs. Its appearance is rare.

**Case report:** Patient who following surgery with prosthesis for default gateway after laparoscopic cholecystectomy comes to a postoperative consultation due to a suspected tumour of hernia recurrence. Ultrasonography and computed tomography confirmed diagnosis of chronic hemorrhagic pseudocysts.

**Conclusions:** Dissection of a large hernial sac is rarely presented as chronic hemorrhagic complicated pseudocyst. Paracentesis is a temporising measure.

© 2016 Sociedad Hispanoamericana de Hernia. Published by Elsevier España, S.L.U. This is an open access article under the CC BY-NC-ND license (<http://creativecommons.org/licenses/by-nc-nd/4.0/>).

#### Keywords:

Pseudocyst  
Complication  
Eventroplastias

\* Autor para correspondencia. Pasini Bonfanti 2488, Barrio Bajo La Viña, Departamento General Belgrano, San Salvador de Jujuy (Argentina), Código Postal: 4600.

Correo electrónico: [canojuj@gmail.com](mailto:canojuj@gmail.com) (C.A. Cano).

<http://dx.doi.org/10.1016/j.rehah.2016.05.004>

2255-2677/© 2016 Sociedad Hispanoamericana de Hernia. Publicado por Elsevier España, S.L.U. Este es un artículo Open Access bajo la licencia CC BY-NC-ND (<http://creativecommons.org/licenses/by-nc-nd/4.0/>).

## Introducción

La hernioplastia incisional con o sin dermolipectomía es una técnica frecuente en los servicios de cirugía general. En la bibliografía médica publicada se han descrito complicaciones como hematomas, necrosis de tejido adiposo, dehiscencia de suturas cutáneas, equimosis y fistulas enterocutáneas.

La aparición de seromas es una causa frecuente de morbilidad posoperatoria. En algunas series alcanzan hasta el 20% de los casos, y su presentación oscila entre el 5% y el 10%<sup>1</sup>.

Con igual mecanismo, en las dermolipectomías con o sin liposucción, y debido al paso de las cánulas, las necrosis grasas y los espacios muertos facilitan la formación de colecciones líquidas que se encapsulan, en un intento del organismo de aislarlas<sup>2</sup>.

Sin embargo, el hallazgo de un pseudoquistes hemorrágico crónico tras una hernioplastia incisional sin dermolipectomía es excepcional. Este hecho es lo que nos motiva a presentar el caso.

## Caso clínico

Mujer de 52 años de edad que cursa el posoperatorio alejado de una eventroplastia con prótesis combinada, según técnica de Rives-Stoppa, por una hernia incisional del orificio del trocar umbilical y hernia epigástrica.

El examen físico preoperatorio pone de manifiesto una gran masa voluminosa que ocupa la región de la fosa ilíaca derecha y que corresponde a un gran seudosaco eventrógeno, cuyo contenido está representado por parte del intestino delgado y del colon transverso (fig. 1).

El estudio tomográfico confirma la presencia de asas de delgado y parte del colon que protruye a la maniobra de Valsalva, describiendo además una hernia epigástrica asintomática (fig. 2).

La disección del saco fue laboriosa, al igual que su despegamiento del plano fascial y aponeurótico. Se logró reseca en su totalidad. El gran espacio resultante fue reducido con puntos de Baroudi y se colocó un drenaje aspirativo, que se retiró a los 10 días en el control ambulatorio de la paciente.

Como antecedentes presentaba colecistectomía videolaparoscópica por litiasis vesicular complicada y dos cesáreas anteriores, refiriendo en la última de ellas un sangrado de la pared abdominal cuyo examen analítico de sangre no mostró alteraciones en la coagulación sanguínea.

A los 5 meses del tratamiento quirúrgico, la enferma consultó por una gran tumoración que ocupaba la mayor parte de la fosa ilíaca derecha, lo que hizo en primera instancia sospechar la recidiva eventrógena. La ultrasonografía (fig. 3) y la tomografía axial computarizada revelaron la integridad de la plástica realizada, además de una formación pseudoquística en el plano del tejido celular subcutáneo, compatible con pseudoquistes hemorrágico crónico.

Con la ayuda de la imagenología se procedió a la punción evacuadora y al estudio bacteriológico del líquido serohemático obtenido, cuyo resultado fue negativo para bacterias (fig. 4).

Después de la extracción de 1 500 cc de contenido quístico, quedó como remanente una pequeña formación quística

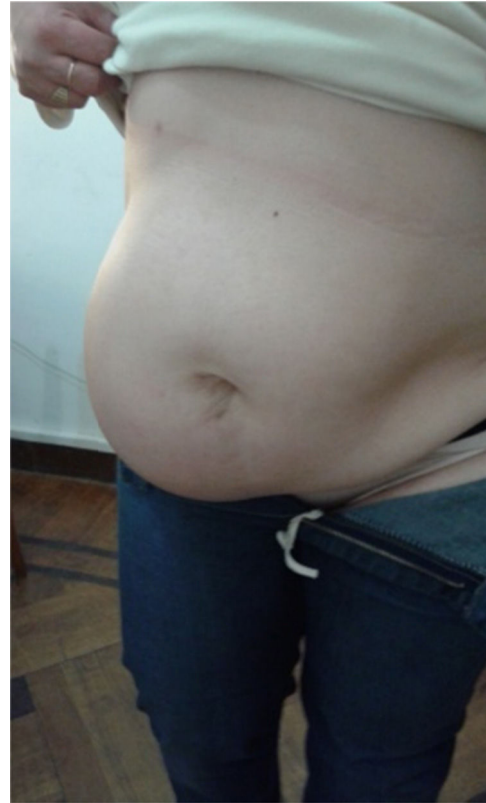

Figura 1 - Abombamiento de la fosa ilíaca derecha.

de 6 x 7 cm, cuya resección quirúrgica fue rechazada por la paciente (fig. 5).

La paciente se encuentra asintomática en los controles médicos realizados (fig. 6).

## Discusión

Con el advenimiento de la cirugía de invasión mínima se han aportado beneficios indiscutibles para el paciente, como son la disminución del dolor y, por ende, el consumo de analgésicos posoperatorios y la deambulacion y la reinserción laboral

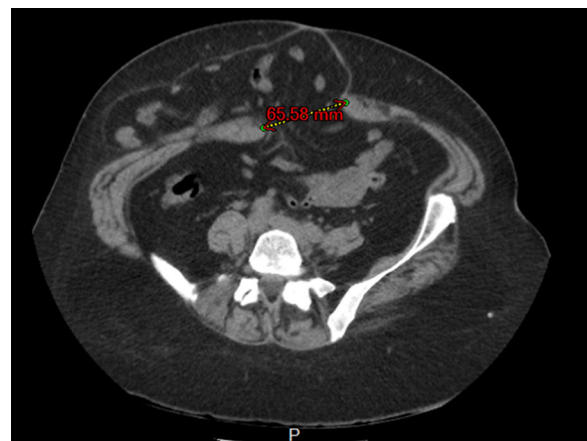
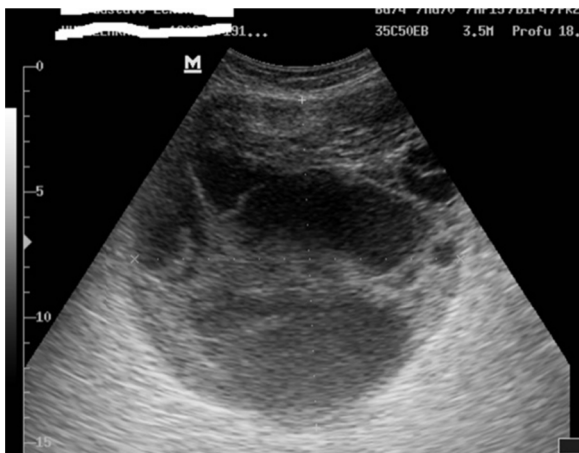
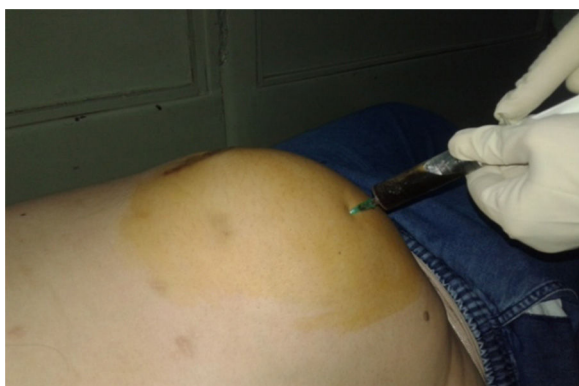

Figura 2 - Imagen tomográfica preoperatoria.



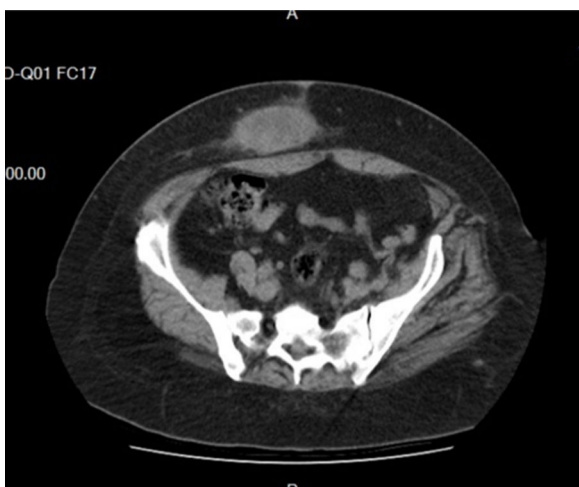**Figura 3 - Imagen ecográfica.**



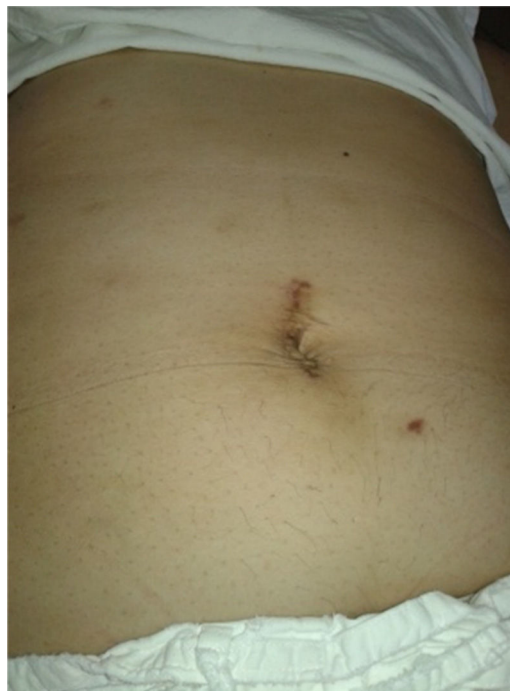**Figura 4 - Punción evacuadora.**

precoces, hasta tal punto que esta es considerada como el *gold standard* en el tratamiento de la litiasis vesicular sintomática.

No obstante, nos enfrentamos con otros problemas que creíamos superados con esta técnica, como son las hernias incisionales por los orificios de puerta de entrada, cuya frecuencia varía en las distintas series publicadas.



**Figura 5 - Imagen en tomografía tras punción.**



**Figura 6 - Abdomen tras drenaje percutáneo.**

A pesar de ser aceptada mundialmente por la comunidad médica, esta técnica originaba una hernia por trocar considerada una rareza (entre el 1-2%). Estudios más recientes refieren una prevalencia de entre el 30-40%<sup>3</sup>.

La cuestión de si la ubicación –en lugar del tamaño– es más importante cuando se considera las hernias incisionales por trocar en cirugía laparoscópica está todavía sin respuesta. Por lo menos así lo expresa Samia<sup>4</sup>, que afirma que en la línea media la ampliación del orificio de trocar para la extracción de la pieza podría implicar mayor frecuencia de hernias incisionales en cirugía laparoscópica colorrectal.

Esto nos lleva a pensar que la laparoscopia no ha demostrado de forma consistente una disminución de la tasa de recurrencia de la hernia incisional tras una cirugía abdominal. Esta complicación puede imponer a largo plazo una significativa morbilidad y un incremento de los gastos por la necesidad de procedimientos quirúrgicos adicionales.

Por otro lado, no debemos olvidar la tasa de recidiva después de la reparación primaria. No menos importantes son las complicaciones referidas a la eventroplastia, que deben ser consideradas.

Se ha demostrado una disminución significativa de la aparición de seromas cuando se usan puntos de fijación de Baroudi o cuando el nivel de disección se realiza a nivel de la fascia de Scarpa<sup>5</sup>. Dicha fascia es una reparación anatómica de la pared abdominal, y divide el tejido graso de esta en una capa superficial y otra profunda. Hay publicaciones que aseguran que en una abdominoplastia la preservación in situ de esta estructura mediante disección superficial a esta puede prevenir la formación de seromas, pero en la ejecución de esta técnica se han observado peores resultados estéticos<sup>6</sup>.

El cierre mediante sutura de la fascia de Scarpa en abdominoplastia con liposucción realizada en pacientes con peso

normal o sobrepeso produciría menor incidencia de seroma posoperatorio y, con ello, una menor necesidad de punciones para su drenaje y manteniendo el resultado estético<sup>7</sup>. Similar observación propuso Baroudi con los llamados "puntos de Baroudi", que tienen como sustento el principio de evitar el espacio muerto entre el colgajo cutáneo y las superficies subyacentes<sup>8</sup>.

Es aún motivo de controversia si los drenajes en el tejido celular subcutáneo disminuyen el índice de seromas en los operados por vía convencional. Cerutti *et al.*<sup>9</sup> refirieron 6 seromas en 65 pacientes operados por vía convencional, y 3 en 62 pacientes abordados por cirugía miniinvasiva, en una comunicación que comparaba ambas técnicas.

Es frecuente, en determinados artículos, confundir un pseudoquistose poseventroplastia crónica con el pseudoquistose de Morel-Lavallée, sobre todo los referidos a eventroplastias y abdominoplastias con o sin lipoaspiración. Asumimos que la fisiopatología de su aparición es la misma, ya que al producirse la disección de una gran pseudosaco eventrógeno con digitoclasia se ocasiona un minitraumatismo que lesiona pequeños vasos perforantes y linfáticos. Si consideramos que esta maniobra es en ocasiones sin visión directa, las posibilidades de estas pequeñas lesiones son factibles. Sin embargo, el mecanismo de producción, por definición y patogenia, es distinto.

El pseudoquistose de Lavallée, también llamado seroma, quiste postraumático, extravasación o efusión de Lavallée, fue descrito por Morel-Lavallée en el siglo XIX en Francia como una colección de origen exclusivamente traumático, con un volumen y composición variable (más hemático que linfático o viceversa). Aparece siempre como consecuencia de un traumatismo contuso cerrado, sin que exista solución de continuidad en la piel (incisiones o punciones aspirativas).

Se trata de una lesión de los tejidos blandos, y consiste en una separación abrupta de la piel y el tejido celular subcutáneo respecto de la fascia muscular, por lo que se crea un espacio que se llena de líquido por la rotura de vasos perforantes, microcapilares y la red linfática, así como de grasa licuada. Lo más común es encontrarlo en pacientes que sufren traumatismos de alta energía con mecanismo tangencial en la región trocantérea, aunque se han informado de casos con traumatismo de baja energía e incluso como lesión deportiva<sup>2</sup>.

Por el contrario, el pseudoquistose crónico posquirúrgico aparece siempre por un traumatismo abierto, en el que el cirujano, con maniobras controladas manuales o con instrumental quirúrgico, provoca al despegar el tejido celular subcutáneo del plano aponeurótico.

El diagnóstico se realiza con la sospecha clínica de una colección, que en ocasiones se presenta como una recidiva herniaria, y la utilización de métodos complementarios como la ultrasonografía y la tomografía axial computarizada. La punción diagnóstica y bacteriológica es imprescindible.

Las características de la ultrasonografía se basan en el tiempo de la colección. Las lesiones aparecen como focales anecoicas en la colección en el plano superficial, y en profundidad hasta la hipodermis. La masa puede contener glóbulos de grasa, que se manifiestan como nódulos hiperecogénicos a lo largo de la pared.

La tomografía axial computarizada muestra contenido líquido, resultante de la sedimentación de los componentes de la sangre, y puede o no contener cápsula que rodea a la lesión.

La resonancia magnética es la modalidad diagnóstica preferible por algunos autores, dependiendo de la cronicidad y el contenido interno las características de las imágenes<sup>10</sup>.

Autores como Zhong consideran el drenaje percutáneo como un tratamiento eficaz para los pacientes con retraso en el diagnóstico<sup>11</sup>.

El tratamiento conservador de estas lesiones en el abdomen inferior utilizando escleroterapia inducida por doxiciclina, seguido de vendaje compresivo elástico, fue propuesto por Bansal, con lo que se logró una resolución completa de acumulación de líquido en 4 semanas<sup>12</sup>.

En la cirugía de las eventraciones se deben extremar las medidas destinadas a reducir la posibilidad de aparición de seromas y hematomas, ya sea durante el acto quirúrgico, como los puntos de Baroudi, drenajes o cola de fibrina, o en el posoperatorio, con medidas mecánicas como la faja abdominal o láminas de gomaespuma, a efectos de mantener la presión sobre la piel para disminuir el espacio muerto.

Definitivamente, hay que recordar que a pesar de que los beneficios de la cirugía laparoscópica han sido bien establecidos en las últimas dos décadas –y con ello el aumento en el número y la complejidad de los procedimientos laparoscópicos que se realizan– hay también un incremento de las complicaciones específicamente relacionadas al acceso laparoscópico, como es la hernia incisional del puerto de entrada. Esta puede tener complicaciones graves y, con frecuencia, requiere más de una intervención quirúrgica para reparar el defecto herniario. La reparación puede asociarse a una considerable morbilidad<sup>13</sup>.

Por lo tanto se recomienda el cierre de todos los defectos superiores a los 10 mm, bajo visión directa y mientras se mantiene el neumoperitoneo, y el cierre de los de 5 mm donde los puertos han sido objeto de manipulación excesiva<sup>14</sup>.

---

## Conclusiones

El pseudoquistose hemático crónico después de eventroplastia es una complicación infrecuente tras una eventroplastia sin dermolipsectomía. Su aparición está supeditada al microtrauma en la disección digital de una gran pseudosaco eventrógeno, que lesiona pequeños vasos perforantes y plexos linfáticos. La colección suele manifestarse pasados los 5 meses, y en el diagnóstico, la ultrasonografía y la tomografía axial computarizada son los métodos complementarios adecuados para el diagnóstico. La punción, con estudio bacteriológico, solo es contemporizadora, debiéndose proceder a la resección quirúrgica como tratamiento definitivo.

---

## Responsabilidades éticas

**Protección de personas y animales.** Los autores declaran que para esta investigación no se han realizado experimentos en seres humanos ni en animales.

**Confidencialidad de los datos.** Los autores declaran que han seguido los protocolos de su centro de trabajo sobre la publicación de datos de pacientes.

**Derecho a la privacidad y consentimiento informado.** Los autores declaran que en este artículo no aparecen datos de pacientes.

---

### Conflicto de intereses

Declaramos no tener conflicto de intereses.

### BIBLIOGRAFÍA

---

- Díaz Godoy A, García Ureña MÁ, Vega Ruiz V, Camacho Ramírez A, Najib A, Urbano Delgado MA, et al. Dermolipectomía asociada al tratamiento quirúrgico de las hernias incisionales en pacientes obesos. *Rev Hispanoam Hernia*. 2013;1:12-7.
- Van Thienen CE, Zaninovich CD, Rodríguez CL, Suárez S, Strobino V, Goyenechea I, et al. Pseudoquistes de Morel-Lavallée posdermolipectomía abdominal. *Rev Argent Cirug*. 2016;108:26-8.
- Moreno-Egea A. Prevención de las hernias en el sitio del trocar: un problema pendiente de solución. Revisión y experiencia personal con una nueva técnica. *Rev Hispanoam Hernia*. 2015;3:27-32.
- Samia H, Lawrence J, Nobel T, Stein S, Champagne BJ, Delaney CP. Extraction site location and incisional hernias after laparoscopic colorectal surgery: Should we be avoiding the midline? *Rev Am J Surg*. 2013;205:264-8.
- Moreno Egea A. Abdominoplastia y reparación de hernia incisional: lo que un cirujano debe saber. *Rev Hispanoam Hernia*. 2016:5-12.
- Fernández García A, Fernández P, Gil López Santoro F. Pseudoquiste de Morel-Lavallée tras abdominoplastia sin liposucción. *Cir Plast Iberolatinoam*. 2009:163-216. V35N2.
- Llanos S, Macan F, Llanos P, Llanos F. Incidencia de seroma postoperatorio tras reparación de la fascia de Scarpa en abdominoplastia-liposucción. *Cir Plást Iberolatinoam*. 2013;39:129-36.
- Baroudi R, Ferreira CA. Seroma: How to avoid it and how to treat it. *Aesthet Surg J*. 1988;18:439-41.
- Cerutti R, Bruzoni M, Iribarren C, Castagneto G. Eventroplastia convencional vs. eventroplastia laparoscópica: Análisis de recidiva y morbilidad postoperatoria. *Rev Argent Cirug*. 2006;91:21-31.
- Nair AV, Nazar P, Sekhar R, Ramachandran P, Moorthy S. Morel-Lavallée lesion: A closed degloving injury that requires real attention. *Indian J Radiol Imaging*. 2014;24:288-90.
- Zhong B, Zhang C, Luo CF. Percutaneous drainage of Morel-Lavallée lesions when the diagnosis is delayed. *Rev Can J Surg*. 2014;57:356-7.
- Bansal A, Bhatia N, Singh A, Singh AK. Doxycycline sclerodesis as a treatment option for persistent Morel-Lavallée lesions. *Injury*. 2013;44:66-9.
- Moran DC, Kavanagh DO, Sahebally S, Neary PC. Incidence of early symptomatic port-site hernia: A case series from a department where laparoscopy is the preferred surgical approach. *Ir J Med Sci*. 2012;181:463-6.
- Owens M, Barry M, Janjua AZ, Winter DC. A systematic review of laparoscopic port site hernias in gastrointestinal surgery. *Surgeon*. 2011;9:218-24.