




Diagnóstico Prenatal

www.elsevier.es/diagnprenat



Caso clínico

Quisto do ovário fetal: a propósito de um caso clínico abordado por aspiração intra-uterina

Marisa Moreira*, Patrícia Almeida, Ondina Jardim, Nuno Guerra e Paulo Moura

Serviço de Obstetria, Hospitais da Universidade de Coimbra, Coimbra, Portugal

INFORMAÇÃO SOBRE O ARTIGO

Historial do artigo:

Recebido a 15 de janeiro de 2010

Aceite a 17 de março de 2011

On-line a 5 de julho de 2011

Palavras-chave:

Quisto do ovário fetal

Ecografia

Aspiração intra-uterina

R E S U M O

Com a implementação da ecografia de rotina durante a gravidez, a incidência de quistos do ovário fetal detectados in útero aumentou nas últimas décadas. Pequenos quistos foliculares ou teca-luteínicos funcionais são achados comuns nos ovários fetais e neonatais e, depois do nascimento, o decréscimo da estimulação hormonal pode levar à sua resolução espontânea. Contudo, um elevado número de complicações possíveis são referidas, sendo a mais comum a torsão do ovário, que pode ocorrer durante a gravidez ou durante o período neonatal, com a subsequente perda do ovário. A abordagem pré-natal dos quistos do ovário fetal mantém-se controversa. Os autores descrevem o caso clínico de um volumoso quisto do ovário fetal, diagnosticado pela ecografia de rotina às 30 semanas de gestação, associado a um aumento do volume de líquido amniótico. A reavaliação ecográfica mostrou um aumento do volume do quisto o que promoveu a decisão de proceder à sua aspiração intra-uterina às 34 semanas. A citologia do fluido aspirado confirmou o diagnóstico de quisto do ovário. Uma menina saudável nasceu às 40 semanas com as ecografias abdominais neonatais evidenciando a regressão progressiva do quisto.

© 2010 Asociación Española de Diagnóstico Prenatal. Publicado por Elsevier España, S.L. Todos os direitos reservados.

Fetal ovarian cyst: report of a clinical case managed by intrauterine aspiration

A B S T R A C T

With the widespread use of routine ultrasound during pregnancy, the incidence of fetal ovarian cysts detected in uterus has increased in the past decades. Small follicular or functional theca-lutein cysts are a common finding in fetal and neonatal ovaries and, after delivery, the decrease of hormonal stimulation may lead to spontaneous resolution. However, a high rate of complications has been referred, the most common being ovarian torsion, which may be seen during pregnancy or even in the neonatal period, with subsequent loss of the ovary. Prenatal management of fetal ovarian cysts remains controversial. The authors report a clinical

Keywords:

Ovarian fetal cyst

Ultrasonography

Intrauterine aspiration

* Autor de correspondência.

Correio electrónico: marisamoreira1980@hotmail.com (M. Moreira).

case of a large ovarian cyst, detected by routine ultrasound examination at 30 weeks, associated with an increase in the amniotic fluid volume. The ultrasound re-evaluation showed an increase in the cyst's volume, which prompted the decision to perform an intrauterine aspiration at 34 weeks. Cytologic analysis of the fluid confirmed the diagnosis of an ovarian cyst. A healthy female infant was born at 40 weeks and the neonatal abdominal ultrasound confirmed the progressive regression of the cyst.

© 2010 Asociación Española de Diagnóstico Prenatal. Published by Elsevier España, S.L. All rights reserved.

Introdução

O primeiro diagnóstico pré-natal de quisto do ovário no feto remonta a 1975 e foi detectado por Valenti¹. Com o uso rotineiro da ecografia pré-natal, tem sido crescente o número de casos de quisto do ovário fetal, referidos na literatura nas últimas décadas². A 19ª semana de gestação é a idade gestacional com o diagnóstico mais precoce referido na literatura, sendo a maioria dos quistos detectados no final do segundo trimestre, nomeadamente após as 28 semanas de gestação¹. Os quistos são classificados relativamente às suas características ecográficas em simples ou complexos e, relativamente ao seu tamanho em pequenos ou grandes¹. São, na sua maioria, assintomáticos³.

A etiologia destes quistos permanece ainda pouco clara, contudo, parece relacionar-se com a estimulação do ovário fetal pelas hormonas placentares e maternas, nomeadamente estrogéneos e β -HCG^{1,4}. Esta relação explica que a maioria desses quistos sejam foliculares ou funcionais teca-luteínicos de características benignas e que regridam espontaneamente após o nascimento, aquando da interrupção dessa estimulação hormonal². Esta etiologia é também corroborada por a incidência de quisto do ovário fetal aumentar em gestações que cursam com aumento dos níveis de gonadotrofina coriônica placentária, como as gestações complicadas por placenta de grande porte como na diabetes, pré-eclâmpsia e incompatibilidade Rh¹.

Nos casos referidos na literatura, de quisto do ovário fetal, as cromossomopatias e malformações congénitas estão ausentes. Várias complicações estão descritas em associação com os quistos do ovário fetal como a compressão de estruturas adjacentes (vasos sanguíneos, útero, intestino e sistema urinário), a hemorragia ou rotura do quisto e a complicação mais comum, a torsão. Esta pode ocorrer durante a gravidez ou no período neonatal, com a consequente perda do ovário^{1,4}. Algumas publicações referem uma incidência de torsão aumentada durante a vida intra-uterina (em 38 a 55% dos casos) e no parto^{1,2}, comparativamente com o período neonatal, quando esta complicação é rara^{1,5}. De acordo com algumas publicações, a torsão ocorre independentemente do tamanho do quisto e parece estar relacionada com o comprimento do pedículo^{1,5}. Quando os quistos pequenos começam a crescer rapidamente e as suas características ecográficas se alteram, a torsão ovárica deve ser considerada. A ecografia é geralmente suficiente para estabelecer o diagnóstico de torsão ovárica mas, por vezes, a ressonância magnética é necessária para determinar a idade da hemorragia¹. Uma a duas semanas após a ocorrência de hemorragia, a probabilidade de salvar a função ovárica é quase nula e os riscos de

uma anestesia e cirurgia neonatais não compensam os benefícios desejados. A cirurgia permitiria a excisão, contudo na ausência de cirurgia, o ovário quístico desapareceria espontaneamente, com risco mínimo de oclusão intestinal. De acordo com uma publicação, que inclui uma série de 82 casos, a cirurgia parece assim ser desnecessária em recém-nascidos com quistos hemorrágicos, com sinais de hemorragia ocorrida há mais de 1 a 2 semanas antes, devendo estes recém-nascidos ser monitorizados clinicamente⁶. Outros autores, contudo contestam que o ovário necrótico não seja removido do abdómen pelo risco de oclusão intestinal e de outras complicações letais, ou pelo risco de malignidade ou de transformação maligna⁷.

Os quistos muito volumosos podem causar devido à sua dimensão, obstrução intestinal e urinária, distócia durante o parto e, por efeito de massa abdominal e torácica, hipoplasia pulmonar e polihidrâmnios¹. Recentemente alguns autores defenderam que a ecocardiografia fetal pode ser útil na monitorização do feto com quisto do ovário. Estes mesmos autores apontam que poderá haver uma relação entre um volumoso ou complicado quisto ovárico e a função do coração fetal, baseados na presença de alterações funcionais detectadas na ecocardiografia fetal antes da aspiração do quisto e que desaparecem imediatamente após esse procedimento. Estas alterações funcionais poderiam explicar-se pela reacção do feto à dor, constituindo em conjunto com o tamanho do quisto, indicação para aspiração intra-uterina⁸.

Uma vez detectado o quisto fetal, a monitorização ecográfica rigorosa é necessária, a fim de detectar possíveis complicações e estabelecer um diagnóstico diferencial. Devem ser consideradas, no diagnóstico diferencial de massas quísticas no abdómen do feto do sexo feminino, as seguintes patologias: quistos do mesentério, omento ou úraco; anomalias de duplicação; estruturas ou anomalias que causem obstrução intestinal ou urinária como quistos renais, peritonite meconial quística, hidrometrocolpos ou atresia duodenal; meningocelo anterior. Os tumores malignos são raros no período neonatal mas os teratomas benignos são os tumores ováricos mais comuns¹.

A abordagem pré-natal e pós-natal dos quistos do ovário mantém-se ainda algo controversa, mas deve ter como objectivo a preservação do tecido ovárico^{2,6}. Se publicações recentes recomendam uma abordagem conservadora outras há que recomendam uma abordagem agressiva. As medidas conservadoras assentam em controlos ecográficos seriados, vigiando as características do quisto, nomeadamente o seu diâmetro e excluindo sinais de torsão ou outras complicações⁹. A regressão espontânea ocorre em mais de metade dos casos de quisto do ovário fetal, no período pré-natal ou pós-natal¹.

A abordagem agressiva passa pelo tratamento cirúrgico, a reservar para situações complicadas e levando à perda do ovário afectado, ou pela aspiração pré-natal, quando o diâmetro do quisto simples excede os 40 mm⁹. Os quistos complexos devem ser alvo de exploração cirúrgica. O diagnóstico intra-uterino de hemorragia intra-quística, torsão ovárica ou de quistos bilaterais, é indicação para o parto pré-termo, depois de assegurada a maturação pulmonar fetal^{1,6}. A abordagem cirúrgica deve ser, sempre que possível, minimamente invasiva, sendo recomendadas técnicas como a laparoscopia ou microendoscopia, sempre com o objectivo de preservar o ovário e a futura fertilidade¹. Séries publicadas demonstram que, aquando do diagnóstico de quisto, o prognóstico do ovário depende largamente da presença de hemorragia, estando presentes folículos em 85% dos casos de quisto simples e em apenas 16,4% dos casos na presença de hemorragia intra-quística⁶.

Algumas questões se levantam relativamente à aspiração intra-uterina, nomeadamente quando deve ser realizada e em que situações é verdadeiramente útil na gestação de feto com um quisto no ovário⁸. A maioria das publicações refere como cut-off os 40 mm de diâmetro para indicação de aspiração intra-uterina¹⁰, pois os quistos de maior volume parecem associar-se a um pior prognóstico⁵. No entanto este limiar varia entre os 30 e os 50 mm, consoante os estudos⁶. Alguns autores referem ainda como indicação para a descompressão por aspiração intra-uterina o aumento rápido de volume do quisto (superior a 10 mm por semana) ou desvio das estruturas abdominais adjacentes, em ecografias seriadas⁴. A aspiração intra-uterina é um procedimento que à luz da literatura se tem revelado eficaz e seguro nos quistos simples do ovário fetal e, que parece reduzir o risco de complicações, nomeadamente de torsão, de 86% para 14%^{5,7}. Contudo, a taxa de recorrência do quisto é elevada e alguns autores referem o risco de complicações como rotura do quisto, peritonite, parto pré-termo ou corio-amnionite, reservando assim, a recomendação de aspiração intra-uterina, para situações em que o tamanho do quisto impeça o parto espontâneo ou cause distensão do abdómen fetal¹.

O diagnóstico pré-natal de quisto do ovário fetal não é considerado indicação para alteração da via do parto. Actualmente e independentemente do tamanho e das características ecográficas do quisto, excepto quando haja indicação obstétrica, o parto vaginal é o recomendado¹.

Os autores descrevem o caso clínico de um volumoso quisto do ovário fetal abordado por aspiração intra-uterina.

Caso Clínico

Tratava-se de uma primigesta de 32 anos, com vigilância pré-natal por obstetra, desde o primeiro trimestre e cuja gravidez unifetal de feto do sexo feminino evoluiu sem intercorrências até às 30 semanas de gestação.

No terceiro trimestre, a ecografia pré-natal de rotina evidenciou uma massa intra-abdominal anecogénica, com 33 × 32 × 31 mm de dimensões, sugestiva de um quisto simples do ovário.

Quatro semanas depois, às 34 semanas de gestação, a reavaliação ecográfica evidenciou um aumento do seu volume

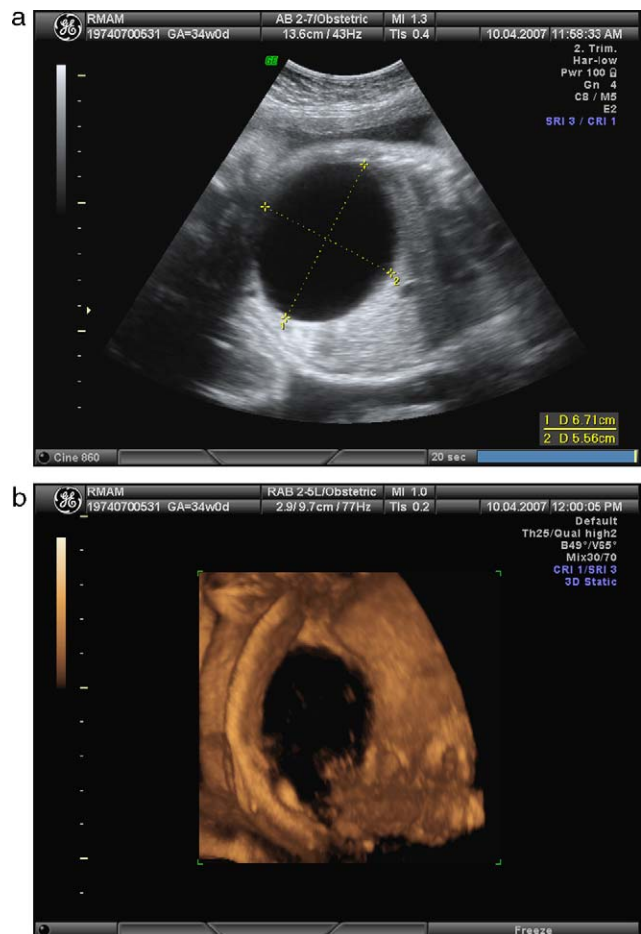


Figura 1 – Ecografia 2D (a) e 3D (b), às 34 semanas, mostrando quisto do ovário de 6,7 × 5,5 cm, antes da aspiração.

(67 × 55 mm). Como a referida massa se encontrava a comprimir as estruturas adjacentes foi decidida a aspiração do seu conteúdo. Este procedimento foi realizado sob controlo ecográfico, através de punção transabdominal, com uma agulha de calibre 22G, dando saída a 30 ml de fluido claro. Foi também efectuada colheita para amniocentese, para estudo citogenético. O procedimento decorreu sem incidentes ou complicações subsequentes (fig. 1a-b).

Resultados

Posterior avaliação ecográfica mostrou um pequeno quisto (23 × 17 mm) e ligeiro derrame peritoneal que foi regredindo progressivamente.

A análise citológica do fluido aspirado confirmou o diagnóstico de quisto do ovário e o cariótipo fetal foi 46,XX, normal.

Às 40 semanas ocorreu espontaneamente e sem incidentes um parto via vaginal. Nasceu uma menina pesando 3030 gramas e Índice de Apgar 9-10-10.

A avaliação ecográfica seriada, no período pós-natal, foi evidenciando progressiva regressão do quisto, sem complicações, nomeadamente necessidade de tratamento cirúrgico (fig. 2).

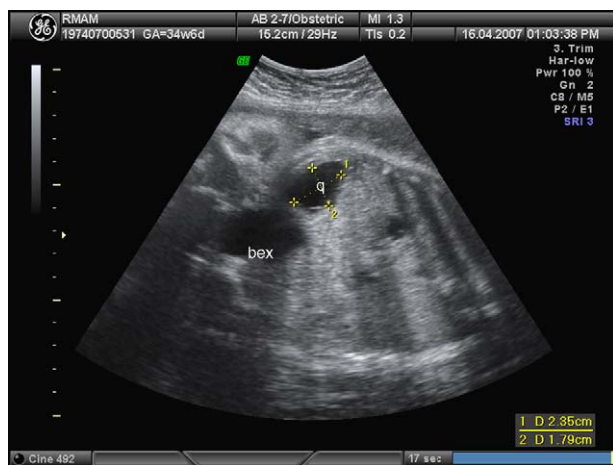

Figura 2 – Quisto do ovário, 2,3 x 1,7 cm, 6 dias após aspiração.

Discussão

Os quistos do ovário fetal surgem maioritariamente no final do segundo ou início do terceiro trimestres, como lesões unilaterais e isoladas, em fetos normais⁴.

Estes podem ser abordados de um modo conservador ou agressivo, dependendo do seu tamanho e evolução clínica. A abordagem mais apropriada parece ser a conservadora, através de controlo ecográfico periódico¹⁰. Volumosos quistos do ovário, com diâmetro médio superior a 40mm, podem ser abordados agressivamente, por aspiração transabdominal in útero, procedimento que se tem revelado eficaz e seguro¹⁰ nos quistos simples do ovário fetal, e que parece minimizar o risco de complicações, nomeadamente de torsão⁵, cujo maior risco existe durante o período pré-natal e intra-parto. A descompressão pré-natal pode assim prevenir torsão e consequente perda de um ovário funcional. Perante um quisto complicado o tratamento cirúrgico é imperativo.

São contudo apontados possíveis riscos à aspiração intra-uterina semelhantes aos inerentes a procedimentos invasivos como a amniocentese, nomeadamente risco de rotura prematura de membranas, hemorragia, infecção intra-uterina e parto pré-termo². Por este motivo, só quando a situação

clínica o justifique, a aspiração quística intra-uterina deve ser realizada e obviamente, por operadores experientes.

Contudo, as actuais publicações são baseadas em séries limitadas. Assim, estudos com séries de maior escala são necessários para que se possam comparar resultados e extrair mais conclusões. Na ausência de consenso e *guidelines* universais de monitorização e terapêutica, a abordagem de quistos do ovário fetal deve ser individualizada caso a caso.

BIBLIOGRAFIA

1. Akın MA, Akın L, Ozbek S, Tireli G, Kavuncuoğlu S, Sander S, et al. Fetal-neonatal ovarian cysts-their monitoring and management: retrospective evaluation of 20 cases and review of the literature. *J Clin Res Pediatr Endocrinol.* 2010;2:28-33.
2. Perrotin F, Potin J, Haddad G, Sembely-Taveau C, Lansac J, Body G. Fetal ovarian cysts-a report of 3 cases managed by intrauterine aspiration. *Ultrasound Obstet Gynecol.* 2000;16:655-9.
3. Pienkowski C, Cartault A, Carfagna L, Le Mandat A, Lemasson F, Moscovi J, et al. Fetal ovarian cysts: preliminary results of a prospective study of neonatal management. *Arch Pediatr.* 2009;16:583-4.
4. Combleholme TM, Craigo SD, Garmel S, D'Alton ME. Fetal ovarian cyst decompression to prevent torsion. *J Pediatr Surg.* 1997;32:1447-9.
5. Bagolan P, Giorlandino C, Nahom A, Bilancioni E, Trucchi A, Gatti C, et al. The management of fetal ovarian Cysts. *J Pediatr Surg.* 2002;37:25-30.
6. Galinier P, Carfagna L, Juricic M, Lemasson F, Moscovi J, Guitard J, et al. Fetal ovarian cysts management and ovarian prognosis: a report of 82 cases. *J Pediatr Surg.* 2008;43:2004-9.
7. Conforti A, Giorlandino C, Bagolan P. Fetal ovarian cysts management and ovarian prognosis: a report of 82 cases. Comment on: *J Pediatr Surg.* 2009;44:868-70.
8. Słodki M, Janiak K, Szaflik K, Respondek-Liberska M. Fetal echocardiography before and after prenatal aspiration of a fetal ovarian cyst. *Ginekol Pol.* 2009;80:629-31.
9. Heling KS, Chaoui R, Kirchmair F, Stadie S, Bollmann R. Fetal ovarian cysts-prenatal diagnosis, management and postnatal outcome. *Ultrasound Obst Gynecol.* 2002;20:47-50.
10. Comparetto C, Giudici S, Coccia ME, Scarlatti G, Borruto F. Fetal and neonatal ovarian cysts-what's their real meaning? *Clin Exp Obstet Gynecol.* 2005;32:123-5.