




Diagnóstico Prenatal

www.elsevier.es/diagnprenat



Caso clínico

Diagnóstico prenatal de osteogénesis imperfecta tipo I

Raquel García Delgado, Miguel Ángel Barber Marrero*, Patricia López Gutiérrez, Raquel García Rodríguez, Walter Plasencia Acevedo y José Ángel García Hernández

Unidad de Diagnóstico Prenatal y Terapia Fetal, Servicio de Obstetricia y Ginecología, Hospital Universitario Materno Infantil de Canarias, Las Palmas de Gran Canaria, España

INFORMACIÓN DEL ARTÍCULO

Historia del artículo:

Recibido el 5 de enero de 2011

Aceptado el 11 de abril de 2011

On-line el 5 de julio de 2011

Palabras clave:

Osteogénesis imperfecta

Diagnóstico prenatal

Ecografía tridimensional

Keywords:

Osteogenesis imperfecta

Prenatal diagnosis

Three-dimensional

R E S U M E N

La osteogénesis imperfecta es un grupo heterogéneo de trastornos hereditarios en los que existen anomalías en la formación del colágeno tipo I. Existen cuatro subtipos, todos hereditarios, pero el tipo II, forma letal, es el que con más frecuencia se detecta prenatalmente. La frecuencia es variable y depende del tipo. El diagnóstico prenatal es posible al identificar fracturas en los huesos largos del feto. El pronóstico varía dependiendo de los síntomas y severidad de los mismos. Presentamos a continuación dos casos de que fueron diagnosticados prenatalmente mediante ecografía y confirmados posteriormente.

© 2011 Asociación Española de Diagnóstico Prenatal. Publicado por Elsevier España, S.L.

Todos los derechos reservados.

Prenatal diagnosis of type I osteogenesis imperfecta

A B S T R A C T

Osteogenesis imperfecta is a heterogeneous group of hereditary disorders characterised by the anomalous formation of type I collagen. There are four subtypes, all hereditary, but type II, a lethal subtype, is the most frequently prenatally diagnosed. The frequency can vary and depends on the type.

Prenatal diagnosis is possible if features such as long bone fractures in the foetus are identified. Prognosis depends on symptom severity. We present two cases diagnosed prenatally by means of ultrasound and confirmed afterwards.

© 2011 Asociación Española de Diagnóstico Prenatal. Published by Elsevier España, S.L.

All rights reserved.

Introducción

La osteogénesis imperfecta (OI) consiste en un grupo de enfermedades que se caracteriza por una formación inadecuada del hueso, resultando en su fragilidad y facilidad para romperse con una concomitante dificultad para curar¹. Existen cuatro

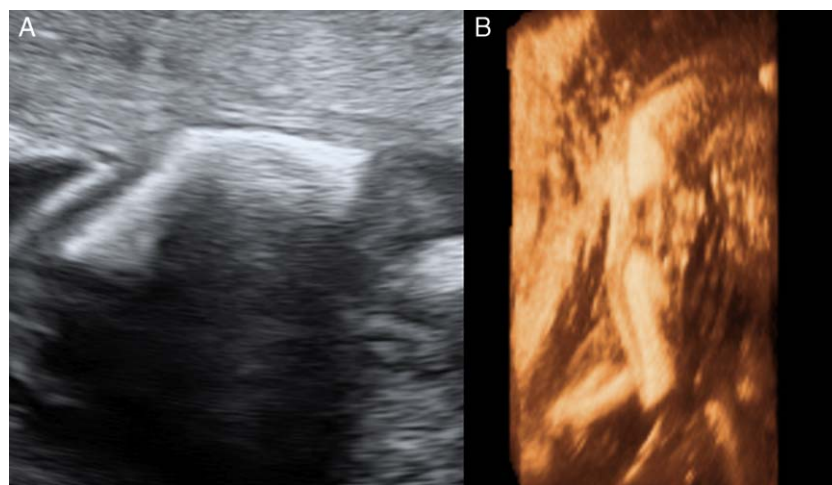
tipos (tabla 1). La frecuencia varía, dependiendo del tipo, entre 1-3 por 100.000 nacidos². La mayoría de los casos se deben a mutaciones *ex novo* pero también se ha descrito un patrón de herencia autosómica recesiva³. La posibilidad de realizar diagnóstico prenatal es posible al identificar las fracturas en el feto⁴. Tras el diagnóstico es imprescindible realizar un asesoramiento genético adecuado.

* Autor para correspondencia.

Correo electrónico: mabarber@mac.com (M.Á. Barber Marrero).

Tabla 1 – Clasificación y características de los tipos de osteogénesis imperfecta

Tipo	Nombre	Diagnóstico prenatal	Características
I	Tardía Síndrome de Van der Hoeve	Raro	Fracturas al nacimiento Esclerótica azul
II	Perinatal letal	Sí	Muy severa Múltiples fracturas Tórax corto Desmineralización de calota Letal
III	Progresivamente deformante	Sí	Múltiples fracturas al nacimiento Deformidad progresiva de miembros Estatura baja severa
IV	Enfermedad de Ekman-Lobstein	No	Presentación tardía

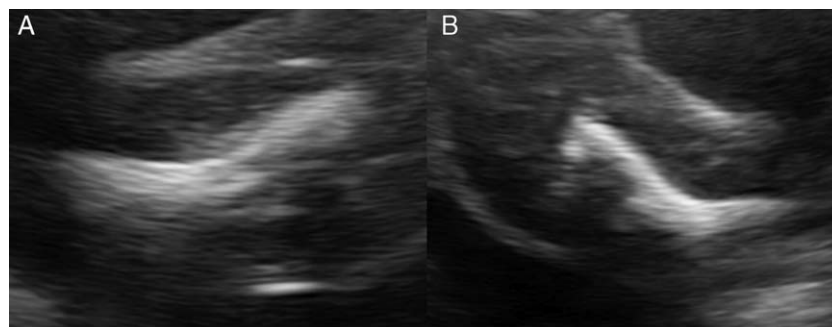
**Figura 1 – Caso 1. A) Fractura ósea. Ecografía bidimensional. B) Fractura ósea. Ecografía tridimensional.****Caso clínico 1**

Se trata de una secundigesta de 25 años, con un parto eutócico previo (con anterior pareja), que acude para estudio ecográfico en las 21 semanas. Durante la exploración se identifican ambos huesos fémures extremadamente acortados (medida inferior a p5). A la exploración detallada se identifican fracturas diafisarias a nivel de ambos huesos. (fig. 1). El resto de los huesos largos, así como columna y costillas se identifican íntegros con tamaño y ecoestructura dentro de la normalidad. Tras los hallazgos, el progenitor se identifica afecto de OI tipo I. Ante los antecedentes referidos, siendo esta una condición hereditaria, y los hallazgos ecográficos, se estableció

el diagnóstico de sospecha de OI. El feto presentó una evolución favorable no identificándose nuevas fracturas y con crecimiento de ambos fémures. A las 38 semanas nació un recién nacido de 2.420 g, mediante cesárea electiva por presentación de nalgas y riesgo de traumatismo fetal, confirmándose el diagnóstico prenatal.

Caso clínico 2

Una primigesta de 22 años acude a estudio morfológico a las 22 semanas, donde se identifican múltiples fracturas en ambas extremidades inferiores con acortamiento de ambos miembros (fig. 2). No existían otras fracturas. El padre se

**Figura 2 – Caso 2. A) Fractura ósea. Fémur derecho. B) Fractura ósea. Fémur izquierdo.**

encontraba afecto de OI tipo I, habiendo sufrido 120 fracturas durante toda su vida. Tras realizar el asesoramiento oportuno, la pareja decidió interrumpir la gestación. Confirmándose mediante estudio genético del espécimen la presencia de OI.

Discusión

La OI se trata de un grupo heterogéneo de trastornos, caracterizados por anomalías del colágeno tipo I que interfieren en el proceso normal de osificación ósea⁵. La clasificación más utilizada es la radiológica de Silence que distingue cuatro tipos (I-V)⁶. La OI tipo II, denominada «letal perinatal» es la más frecuentemente diagnosticada en periodo prenatal, debido a la gravedad de lesiones que produce en el feto⁷. Sus manifestaciones prenatales serían: identificación defectuosa de la calota craneal, imagen inusualmente «clara» del encéfalo fetal, aplanamiento craneal al presionar con el transductor, tórax pequeño, múltiples fracturas costales, huesos largos fracturados, acortados y curvados. De forma evolutiva puede producirse disminución en los movimientos fetales y deglutorios con el consiguiente polihidramnios⁷. En nuestros dos casos, el diagnóstico se realizó de un tipo I de OI. Esta variante rara vez es diagnosticada intraútero, ya que al presentar un comportamiento más benigno suele debutar con fracturas en la vida postnatal^{8,9}. Ecográficamente presenta fracturas aisladas en huesos largos, y a diferencia de los tipos II y III, no presenta fracturas costales ni afección de la calota fetal. La ecografía tridimensional nos permite identificar con claridad las estructuras óseas y así poder valorar las fracturas de un modo más completo, aunque no aporta un mejor diagnóstico que la ecografía bidimensional¹⁰. En los casos más severos de OI se debe realizar diagnóstico diferencial con hipofosfatasa, acondrogénesis y displasia tanatófórica¹¹.

El pronóstico varía según el tipo de OI, ya que los hallazgos intrauterinos y el momento de diagnóstico cambia dependiendo de cada tipo. En el caso diagnosticado en nuestra unidad, la evolución fue muy favorable, existiendo un adecuado crecimiento de los huesos fracturados¹².

Conclusiones

La identificación de un acortamiento y curvatura ósea en un feto puede ser debida a OI. La identificación de fracturas en el feto nos debe hacer pensar en esta condición. Si bien normalmente los casos más severos (II y III) son los que se diagnostican intraútero, las OI tipo I pueden ser

diagnosticadas al identificar fracturas a nivel de huesos largos pero no costales. Es fundamental el consejo genético tras el diagnóstico de esta enfermedad, ya que la evolución y el pronóstico varían con el tipo de OI.

Conflicto de intereses

Los autores declaran no tener ningún conflicto de intereses.

BIBLIOGRAFÍA

1. Barnes AM, Chang W, Morello R, Cabral W, Weis M, Eyre D, et al. Deficiency of cartilage-associated protein in recessive lethal osteogenesis imperfecta. *N Engl J Med*. 2006;355:2757-64.
2. Lin H, Lin S, Chuang C, Chen M, Chang C, Niu D. Clinical features of osteogenesis imperfecta in Taiwan. *J Formos Med Assoc*. 2009;108:570-6.
3. Prockop DJ. Mutations in collagen genes as a cause of rare and perhaps common diseases of connective tissue diseases. *Acta Paediatr Scand*. 1991;20:137-52.
4. Benacerraf BR. *Osteogenesis Imperfecta. Ultrasound of fetal syndromes*. New York: Churchill Livingstone; 1998. p. 229-35.
5. Basel D, Steiner R. Osteogenesis imperfecta: recent findings shed new light on this once well-understood condition. *Gent Med*. 2009;11:375-85.
6. Constantine G, McCormack J, McHugo J, Fowlie A. Prenatal diagnosis of severe osteogenesis imperfecta. *Prenat Diagn*. 1991;11:103-10.
7. D'Ottavio G, Tamaro LF, Mandruzzato G. Early prenatal ultrasonographic diagnosis of osteogenesis imperfecta: A case report. *Am J Obst Gyn*. 1993;169:384-5.
8. Brons J, van der Harten H, Wladimiroff J, Van Geijn H, Dijkstra P, Exalto N, et al. Prenatal ultrasonographic diagnosis of osteogenesis imperfecta. *Am J Obstet Gynecol*. 1988;159:176-81.
9. Elejalde BR, de Elejalde MM. Prenatal diagnosis of perinatally lethal osteogenesis imperfecta. *Am J Med Genet*. 1983;14:353-9.
10. Huang J, Lee J, Lee D. Diagnosis of fetal fracture by midtrimester three-dimensional ultrasound. *Int J Gynaecol Obstet*. 2009;104:69-70.
11. Stephens J, Filly R, Callen P, Golbus M. Prenatal diagnosis of osteogenesis imperfecta Type II by real time ultrasound. *Hum Genet*. 1983;64:191-3.
12. Tsipouras P, Schwartz RC, Goldberg JD, Berkowitz RL, Ramirez F. Prenatal prediction of osteogenesis imperfecta (OI Type IV): Exclusion of inheritance using a collagen gene probe. *J Med Genet*. 1987;24:406-9.