

IMAGEN

Osteoma sinusal

Sinus osteoma



Eva M. Lacoma Latre* y Pedro Jaime Rubio Barles

Servicio de Radiodiagnóstico, Hospital San Jorge, Huesca, España

Recibido el 10 de febrero de 2017; aceptado el 8 de abril de 2017
Disponibile en Internet el 8 de mayo de 2017

Varón de 36 años sin antecedentes de interés que acude al servicio de urgencias por cefalea frontotemporal derecha intensa, progresiva y de inicio brusco, presenta afasia y ligera desviación de los rasgos faciales. Se realizó una TC craneal sin reconocer afección en el parénquima cerebral, ampliando el estudio a TC de senos paranasales, donde se apreció una masa heterogénea de contornos polilobulados parcialmente calcificada de 46 mm (fig. 1), desde el lóbulo frontal derecho caudalmente afecta a celdas etmoidales ipsilaterales, invadiendo la órbita derecha con afectación de la grasa intraorbitaria y desplazando el músculo recto interno (fig. 2). Las características radiológicas de dicha lesión, eran típicas de osteoma sinusal gigante.

Los osteomas pueden desarrollarse en la cavidad de los senos paranasales especialmente en el frontal¹. Son lesiones de crecimiento lento, asintomáticas y se suelen descubrir de manera incidental. Sin embargo, algunos crecen excesivamente y pueden provocar problemas por compresión de estructuras adyacentes^{2,3}. Solo estos requieren intervención quirúrgica.

Histológicamente se distinguen 2 tipos:

1. Compactos, formados por hueso cortical denso. Son lesiones hiperdensas en las imágenes de la TC, de contornos nítidos y bien delimitados.

* Autor para correspondencia.

Correo electrónico: evalaco@hotmail.com (E.M. Lacoma Latre).

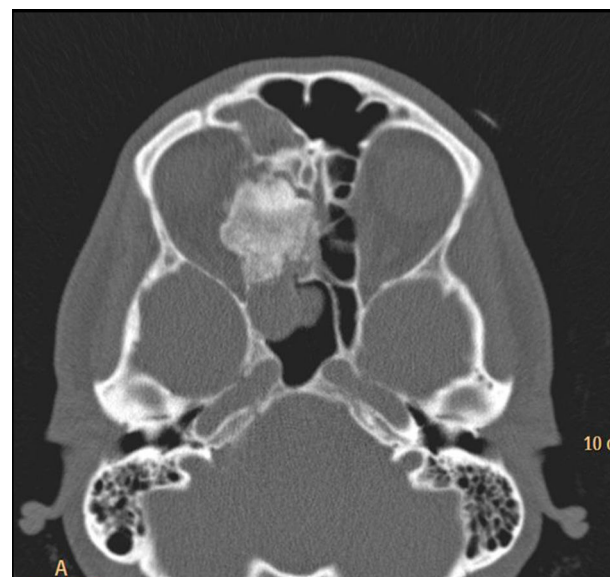


Figura 1 TC de senos paranasales, corte axial. Masa heterogéneamente densa de contornos polilobulados y cuyo núcleo central se sitúa en las celdas etmoidales derechas, invadiendo la órbita ipsilateral lo que provoca un desplazamiento lateral del músculo orbitario recto interno. Se objetiva también ocupación de seno frontal derecho por secreción mucosa en contexto de sinusopatía crónica, y del seno esfenoidal ipsilateral por una masa hipodensa con bordes lobulados sospechoso de pólipos a este nivel.

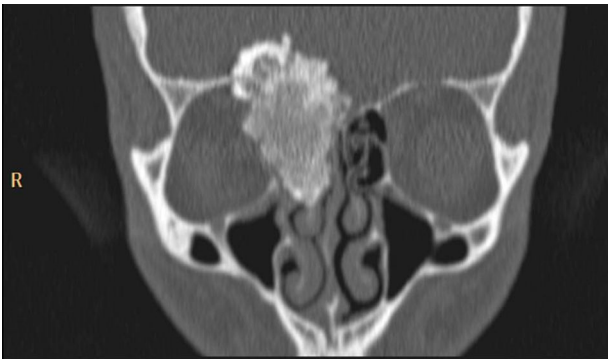

Figura 2 TC de senos paranasales, corte coronal. Masa heterogéneamente densa de 46 mm de longitud craneocaudal, invade celdas etmoidales derechas y la parte medial de la órbita adyacente.

2. Esponjosos, formados por hueso trabecular. Hipodensas en la TC.

Responsabilidades éticas

Protección de personas y animales. Los autores declaran que para esta investigación no se han realizado experimentos en seres humanos ni en animales.

Confidencialidad de los datos. Los autores declaran que han seguido los protocolos de su centro de trabajo sobre la publicación de datos de pacientes.

Derecho a la privacidad y consentimiento informado. Los autores declaran que en este artículo no aparecen datos de pacientes.

Bibliografía

1. Ciniglio Appiani M, Verillaud B, Bresson D, Sauvaget E, Blancal JP, Guichard JP, et al. Ossifying fibromas of the paranasal sinuses: Diagnosis and management. *Acta Otorhinolaryngol Ital.* 2015;35:355–61.
2. Benmansour N, Hajjij A, Ridal M, Zaki Z, Oudidi A, Elalami MN. Exophthalmos arising from paranasal sinuses. *Rev Laryngol Otol Rhinol (Bord).* 2011;132:143–6.
3. Blanco Domínguez I, Oteiza Álvarez AV, Martínez González LM, Moreno García-Rubio B, Franco Iglesias G, Riba García J. Frontoethmoidal osteoma with orbital extension. A case report. *Arch Soc Esp Oftalmol.* 2016;91:349–52.