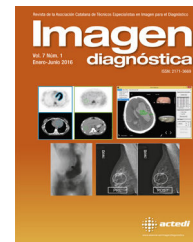



# Imagen diagnóstica

[www.elsevier.es/imagendiagnostica](http://www.elsevier.es/imagendiagnostica)



IMAGEN

## Carcinoma epidermoide intraóseo primario de mandíbula



### Primary intraosseous squamous cell carcinoma of the jaw

Paolo Cariati\*, Miguel Angel Juliá y Almudena Cabello Serrano

*Servicio de Cirugía Oral y Maxilofacial, Hospital Universitario Virgen de las Nieves, Granada, España*

Recibido el 4 de febrero de 2017; aceptado el 23 de febrero de 2017

Disponible en Internet el 18 de abril de 2017

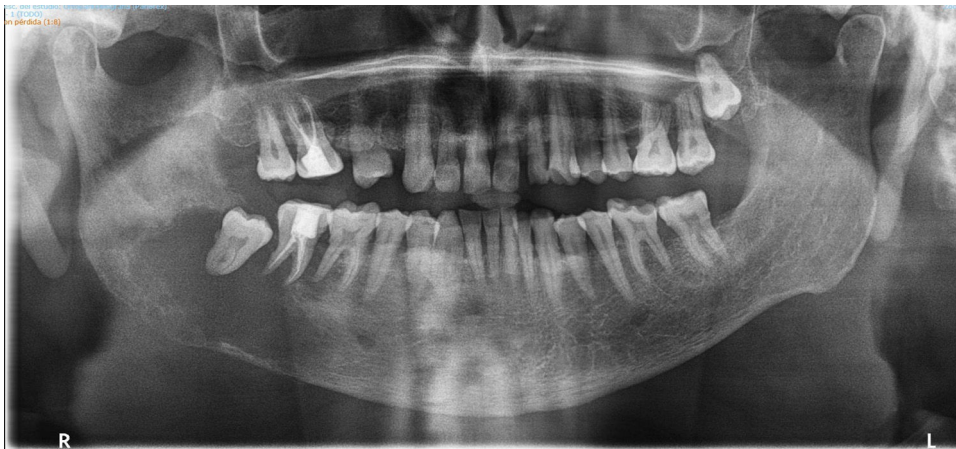El carcinoma epidermoide intraóseo primario es una rara entidad. Solo 200 casos han sido descritos en la literatura y pocos han sido documentados con imágenes radiológicas de buena calidad<sup>1</sup>. Se caracteriza por afectar a la mandíbula sin interesar la mucosa oral y la etiología parece estar relacionada con la malignización de restos embrionarios<sup>2,3</sup>. El diagnóstico diferencial incluye: carcinoma alveolar, metástasis mandibulares de otras localizaciones, tumores odontogénicos y tumores del seno maxilar<sup>4</sup>. El diagnóstico puede retrasarse debido a la escasa sintomatología provocada por este tumor. Clínica y radiología son fundamentales para orientar la sospecha diagnóstica. El examen histológico permite confirmar la enfermedad. El tratamiento de elección es la cirugía. La radioterapia puede ser útil para aumentar la supervivencia<sup>5</sup>. Sin embargo, el pronóstico es generalmente pobre.

Describimos el caso de un paciente de 58 años que acudió al servicio de Cirugía Oral y Maxilofacial del Hospital de Granada refiriendo episodios recurrentes de inflamación en cuarto cuadrante mandibular de 6 meses de evolución. Para orientar la sospecha diagnóstica se realizó una ortopantomografía. El resultado de la prueba evidenció una gran lesión osteolítica en el cuarto cuadrante mandibular (*fig. 1*). Considerando los hallazgos evidenciados en la ortopantomografía se decidió realizar una TAC de tórax, cuello y cara. Las imágenes mostraron la existencia de una lesión osteolítica agresiva a nivel del ángulo mandibular derecho que medía aproximadamente 42 mm de diámetro anteroposterior, 40 mm de diámetro transversal y 37 mm de diámetro vertical. La lesión producía osteólisis expansiva ósea con componente de tejido blando que presentaba áreas de necrosis (*figs. 2 y 3*).

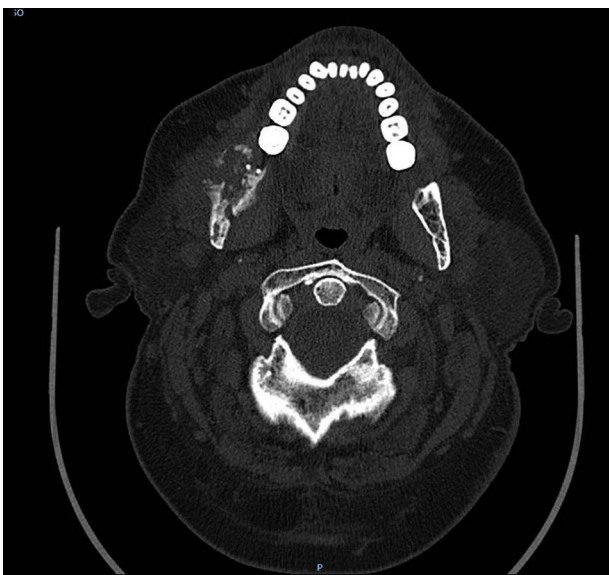En la TAC no se evidenciaron lesiones pulmonares o cervicales. Esto ayudó a descartar el origen metastásico de la lesión y a orientar el diagnóstico hacia una enfermedad primitiva ósea. Una biopsia incisional confirmó el diagnóstico de carcinoma epidermoide intraóseo de mandíbula.

\* Autor para correspondencia. Avenida Federico Garcia Lorca, 13 4.º B escalera 1, 18014 Granada, España.  
Teléfono: +0034 657651593.

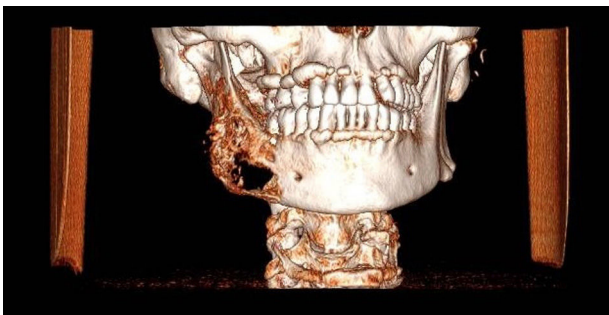
Correo electrónico: [paolocariati1@gmail.com](mailto:paolocariati1@gmail.com) (P. Cariati).



**Figura 1** En la ortopantomografía se evidencia una gran lesión osteolítica en el 4 cuadrante mandíbula.



**Figura 2** En la imágenes TAC se evidencia una gran destrucción ósea en 4 cuadrante mandibular. La lesión no afecta los tejidos blandos perimandibulares.



**Figura 3** Reconstrucción 3D. La lesión se extiende desde el primer premolar hasta la región subcondilea.

## Responsabilidades éticas

**Protección de personas y animales.** Los autores declaran que no se realizaron experimentos en humanos o animales relacionados a este estudio.

**Confidencialidad de los datos.** Los autores declaran que no aparece información de pacientes en este artículo.

**Derecho a la privacidad y consentimiento informado.** Los autores declaran que no aparece información de pacientes en este artículo.

## Bibliografía

1. González-García R, Sastre-Pérez J, Nam-Cha SH, Muñoz-Guerra MF, Rodríguez-Campo FJ, Naval-Gías L. Primary intraosseous carcinomas of the jaws arising within an odontogenic cyst, ameloblastoma, and *de novo*: Report of new cases with reconstruction considerations. *Oral Surg Oral Med Oral Pathol Oral Radiol Endod.* 2007;103:e29–33.
2. Bodner L, Manor E, Shear M, van der Waal I. Primary intraosseous squamous cell carcinoma arising in an odontogenic cyst: A clinicopathologic analysis of 116 reported cases. *J Oral Pathol Med.* 2011;40:733–8.
3. Eversole LR. Malignant epithelial odontogenic tumors. *Semin Diagn Pathol.* 1999;1:317–24.
4. Charles M, Barr T, Leong I, Ngan BY, Forte V, Sandor GK. Primary intraosseous malignancy originating in an odontogenic cyst in a young child. *J Oral Maxillofac Surg.* 2008;66:813–9.
5. Thomas G, Pandey M, Mathew A, Abraham E, Francis A, Somanathan T, et al. Primary intraosseous carcinoma of the jaw: Pooled analysis of world literature and report of two new cases. *Int J Oral Maxillofac Surg.* 2001;30:349–55.